NEUROLOGIA:

Diagnósticos, tratamentos e cirurgias

Organizadores
Grace Tomal
Guilherme Barroso L. De Freitas

EDITORA
PASTEUR

NEUROLOGIA
Diagnósticos, Tratamentos e Cirurgias

Edição I

Organizadores

Grace Tomal
Guilherme Barroso L. De Freitas

EDITORA
PASTEUR

2022

2022 by Editora Pasteur
Copyright © Editora Pasteur

Editor Chefe:

Dr Guilherme Barroso Langoni de Freitas

Corpo Editorial:

Dr. Alaercio Aparecido de Oliveira
(Faculdade INSPIRAR, UNINTER, CEPROMEC e Força Aérea Brasileira)
Dra. Aldenora Maria Ximenes Rodrigues
MSc. Aline de Oliveira Brandão
(Universidade Federal de Minas Gerais - MG)
MSc. Bárbara Mendes Paz
(Universidade Estadual do Centro-Oeste - PR)
Dr. Daniel Brustolin Ludwig
(Universidade Estadual do Centro-Oeste - PR)
Dr. Durinézio José de Almeida
(Universidade Estadual de Maringá - PR)
Dr. Everton Dias D'Andréa
(University of Arizona/USA)
Dr. Fábio Solon Tajra
(Universidade Federal do Piauí - PI)
Francisco Tiago dos Santos Silva Júnior
(Universidade Federal do Piauí - PI)
Dra. Gabriela Dantas Carvalho
Dr. Geison Eduardo Cambri
MSc. Guilherme Augusto G. Martins
(Universidade Estadual do Centro-Oeste - PR)
Dr Guilherme Barroso Langoni de Freitas
(Universidade Federal do Piauí - PI)
Dra. Hanan Khaled Sleiman
(Faculdade Guairacá - PR)
MSc. Juliane Cristina de Almeida Paganini
(Universidade Estadual do Centro-Oeste - PR)
Dra. Kátia da Conceição Machado (Universidade Federal do Piauí - PI)
Dr. Lucas Villas Boas Hoelz
(FIOCRUZ - RJ)
MSc. Lyslian Joelma Alves Moreira
(Faculdade Inspirar - PR)
Dra. Márcia Astrês Fernandes
(Universidade Federal do Piauí - PI)
Dr. Otávio Luiz Gusso Maioli
(Instituto Federal do Espírito Santo - ES)
Dr. Paulo Alex Bezerra Sales
MSc. Raul Sousa Andreza
MSc. Renan Monteiro do Nascimento
Dra. Teresa Leal

Dados Internacionais de Catalogação na Publicação (CIP)
(Editora Pasteur, PR, Brasil)

FR862c FREITAS, Guilherme Barroso Langoni de.
NEUROLOGIA -Diagnósticos, Tratamentos e Cirurgias/ Guilherme Barroso Langoni de Freitas - Irati: Pasteur, 2022.
1 livro digital; 209 p.; ed. I; il.

Modo de acesso: Internet
ISBN 978-65-815-4916-9
https://doi.org/10.29327/561541
1. Medicina 2. Neurologia 3. Ciências da Saúde
I. Título.

CDD 610
CDU 616.8

PREFÁCIO

A Neurologia é a uma subárea da Ciências da Saúde que contempla a prevenção, diagnóstico, tratamento e intervenções das doenças que afetam o sistema nervoso central e seus componentes diretos e indiretos, como por exemplo, órgãos periféricos, funções múscoloesqueléticas. Para muitos acadêmicos e até mesmo profissionais da Neurologia, ela ainda é um campo em crescente expansão de conhecimento, que necessita atualização técnica constante devido às expansões tecnológicas dos últimos anos, o que permitiu avaliar mecanismos de ação de fármacos, diagnósticos mais modernos, intervenções cirúrgicas até então restritas apenas a alguns centros médicos de grande desenvolvimento. Portanto, a Editora Pasteur organizou o livro Neurologia: Diagnósticos, Tratamentos e Cirurgias com estudos de excelência dentro desta subárea, os quais permitem ao leitor amante da Neurologia se atualizar e buscar maiores conhecimentos.

Dr. Guilherme Barroso L. De Freitas
Prof. Dpto Bioquímica e Farmacologia – Universidade Federal do Piauí
Editor Chefe Editora Pasteur

Sumário

Capítulo 1
DOENÇA DE PARKINSON: ASPECTOS BIOPATOLÓGICOS, CLÍNICOS E MANEJO 1
Capítulo 2
ACHADOS HISTOPATOLÓGICOS EM AUTÓPSIAS DE PACIENTES ACOMETIDOS POR ENCEFALITE 14
Capítulo 3
SARS-COV-2 E SUA RELAÇÃO COM O ACIDENTE VASCULAR CEREBRAL 26
Capítulo 4
MANEJO DA CEFALEIA DO TIPO MIGRÂNEA COM AURA: UMA REVISÃO INTEGRATIVA 32
Capítulo 5
EVOLUÇÃO CLÍNICA DE PACIENTES ACOMETIDOS POR OBJETOS NO CRÂNIO (SÍNDROME DE JAEL) 43
Capítulo 6
ESCLEROSE MÚLTIPLA: DIAGNÓSTICO E MANEJO 49
Capítulo 7
DOENÇA DE HUNTINGTON 56
Capítulo 8
MANEJO DA CEFALEIA NA URGÊNCIA 64
Capítulo 9
DISTROFIA MUSCULAR DE DUCHENNE: DA FISIOPATOLOGIA ÀS ATUALIZAÇÕES TERAPÊUTICAS 71
Capítulo 10
SÍNDROME DE GUILLAIN–BARRÉ E VACINAÇÃO CONTRA A COVID-19: UMA REVISÃO DE LITERATURA 83
Capítulo 11
A IMPORTÂNCIA DA DOR COMO SINTOMA PARA PACIENTES PORTADORES DE PARKINSON 88
Capítulo 12
OS EFEITOS DA RADIOCIRURGIA ESTEREOTÁXICA NO TRATAMENTO DE TUMORES INTRACRANIANOS 94
Capítulo 13
ELUCIDAÇÃO DIAGNÓSTICA DO PAPILEDEMA ATRAVÉS DE EXAMES COMPLEMENTARES NA ATUALIDADE 102
Capítulo 14
ANTICORPOS MONOCLONAIS NA TERAPIA PARA O ALZHEIMER 108

Sumário

Capítulo 15
SÍNDROME DE TOURETTE: UMA VISÃO TERAPÊUTICA 115
Capítulo 16
MENINGITE BACTERIANA POR HAEMOPHILUS INFLUENZAE NÃO TIPÁVEL: UMA DOENÇA DE SUBSTITUIÇÃO? 126
Capítulo 17
DIFERENCIAÇÃO DIAGNÓSTICA ENTRE DISTROFIA MUSCULAR DE DUCHENNE E BECKER 144
Capítulo 18
FISIOLOGIA NEUROSSENSORIAL: UMA REVISÃO INTEGRATIVA DO TRAJETO DAS PRINCIPAIS VIAS SENSORIAIS 154
Capítulo 19
MENINGIOMA EM PLACA ATÍPICO: UM RELATO DE CASO 161
Capítulo 20
DOENÇA DE PARKINSON E SUA SINGULARIDADE 169
Capítulo 21
ACIDENTE VASCULAR CEREBRAL: UMA OPORTUNIDADE DE ABORDAR FATORES DE RISCO 175
Capítulo 22
ATROFIA MUSCULAR ESPINHAL: DA FISIOPATOLOGIA ÀS ATUALIZAÇÕES TERAPÊUTICAS 187
Capítulo 23
ABORDAGEM ANESTÉSICA DAS CRISES EPILÉPTICAS NA EMERGÊNCIA PEDIÁTRICA 199

Capítulo 1

DOENÇA DE PARKINSON: ASPECTOS BIOPATOLÓGICOS, CLÍNICOS E MANEJO

DÉBORA DE BORTOLI VERDÉRIO[1]
NATÃ LOPES FERNANDES[1]
MATEUS BARBOSA MENEZES[1]
NATALINO LUCAS NETTO SANCHES[1]
WANDER NASSER NAVES[2]

[1]*Discente - Medicina do Centro Universitário Alfredo Nasser.*
[2]*Docente – Medicina do Morfofuncional do Centro Universitário Alfredo Nasser*

Palavras Chave: *Demência; Distúrbios do movimento; Tremor*

INTRODUÇÃO

O complexo sintomático definido como parkinsonismo, composto pela combinação de anormalidades clínicas motoras, sobretudo, é a principal manifestação clínca da doença que recebe o mesmo nome da síndrome, Doença de Parkinson (DP). Essa doença ou, como alguns autores preferem, demência, possui diagnóstico essencialmente clínico com critérios estabelecidos e consolidados de acordo com o aperfeiçoar da prática clínica. Existem diversas causas de parkinsionismo e, por isso, nem todo parkinsionismo é DP mas toda DP tem como manifestação clínica a síndrome parkinsoniana. Seguindo essa linha de raciocínio, é importante esclarecer que, o parkinsonismo que é manifestado por pacientes que sofrem de DP é o chamado promário, que pode ser esporádico ou familiar, sendo o tipo de parkinsonismo encontrado mais comumente pelos neurologistas. Em termos de incidencia global, antecedido pela doença de Alzheimer, a DP é a segunda doença neurodegenerativa com maiores números. Além das manifestações motoras clássicas e já difundidas, mesmo que no meio leigo, da DP existem outras manifestações clínicas, chamadas não motoras, que demandam atenção e manejo, assim como as demais. Esse cuidado com a conduta em relação às manifestações não motoras se faz importante devido a, muitas vezes, esse espectro clínico ter contribuição direta para a manutenção da melhor qualidade de vida possível, de acordo com a evolução da doença e do paciente.

Esse estudo objetiva fundir conhecimentos já difundidos com novas conclusões que a medicina baseada em evidências forneceu à época de sua confecção, para melhor entendimento e, consequentemente, manejo desses pacientes.

MÉTODO

Fora utilizada a metodologia de revisão sistemática, realizada no período de Novembro a Dezembro de 2021, por meio de pesquisas nas bases de dados: PubMed, LILACS e Scielo. Foram utilizados os descritores: “Demência de Parkinson”, “Doença de Parkinson”, “Parkinsionismo”, “Parkinson’s Disease”. Desta busca foram encontrados 8 artigos que, de acordo com a leitura do resumo, haviam possibilidade de fornecer informações relevantes para o estudo, além de 19 capítulos de livros referentes à área de estudo. Posteriormente, todos esses materiais, foram submetidos aos critérios de seleção.

Foram utilizados como critérios de inclusão os seguintes: artigos originais, capítulos de livros, meta-análises, revisões sistemáticas e revisões de especialistas, publicados entre 2008 e 2021, nas línguas portuguesa e inglesa, que tiveram enfoque nos aspectos clínicos, etiopatológicos, epidemiológicos e de tratamento da doença de Parkinson e das suas complicações. Na fase final de busca, com o objetivo de localizar artigos não encontrados na primeira etapa de seleção, foram utilizadas as listas de referências bibliográficas dos artigos incluídos no processo de busca, que preenchiam os critérios acima descritos. Os critérios de exclusão foram: artigos duplicados, disponibilizados na forma de resumo, que não abordavam diretamente a proposta estudada e que não atendiam aos demais critérios de inclusão.

Após os critérios de seleção restaram 4 artigos e 18 capítulos de livros da área neurológica, os quais foram submetidos à leitura minuciosa para a coleta de dados. Essa análise dos materiais permitiu a seleção dos artigos e capítulos que abordavam o que, de alguma forma, poderia ser incluso nesse capítulo para enriquecê-lo com as melhores evidências disponíveis. Houve uma discussão para definição de

quais artigos norteariam cada subtítulo desse capítulo, a fim de extrair o melhor de cada material.

RESULTADOS E DISCUSSÃO

Conceito

A doença de Parkinson (DP) é uma patologia crônica, complexa e neurodegenerativa, caracterizada por neurodegeneração. É responsável por alterações cognitivas e sintomas motores e não motores, que afetam a qualidade de vida do paciente (CHIA *et al.,* 2020; CRISPINO *et al.,* 2020).

Ela foi inicialmente descrita por James Parkinson, em 1817, que evidenciou sintomas motores, denominadas de "paralisia agitante". Já no século XIX, o francês Jean Martins Charcot, estabeleceu que não era uma paralisia de fato e, assim propôs a substituição do termo "paralisia agitante" por "doença de Parkinson" (SIMON *et al.,* 2020; BERTOLUCCI *et al.,* 2011).

A DP é a principal causa de parkinsonismo, definido clinicamente pela presença de no mínimo 2 dos 4 sinais cardinais, sendo um deles, obrigatoriamente, bradicinesia: tremor, rigidez e/ou instabilidade postural (GALIARDI & TAKAYANAGUI, 2019).

Epidemiologia

A DP é a segunda doença neurológica mais comum, sendo presidida somente pela doença de Alzheimer. A idade média de início é de 60 anos (HAUSER & JOSEPHSON, 2015), sendo que a prevalência aumenta com a idade. A prevalência na população geral é entre 150 a 200 casos para 100.000 pessoas. Para pessoas com mais de 60 anos, a prevalência aumenta para 600 a 4.000 casos por 100.000. Em pacientes com mais de 85 anos, a prevalência aumenta 4% para homens e 2% em mulheres (SIMON *et al.,* 2020; GALIARDI & TAKAYANAGUI, 2019; BERTOLUCCI *et al.,* 2011; HAUSER & JOSEPHSON, 2015).

O aumento dos casos de DP atualmente tem aumentado, principalmente em países desenvolvidos, dobrando na última década. Há, também, reflexo de possíveis fatores que aumentam as chances de desenvolver DP, como a exposição à poluentes, pesticidas e/ou herbicidas e traumatismos cranianos leves à moderados (SIMON *et al.,* 2020).

A prevalência de DP em indivíduos que habitaram a zona rural na primeira metade da vida e que foram expostos a pesticidas, principalmente fungicidas contendo manganês em sua fórmula, e consumiram agua de poço é levemente maior. Alem disso, a prevalência em países industrializados do hemisfério norte maior que em regiões menos desenvolvidas. A prevalência em negros, japoneses e outras populações asiáticas tem se mostrando menor, sendo que no Japão, a prevalência média é de 100 casos para cada 100.000 pessoas, mostrando como o fator genético é importante no desenvolvimento da DP (BERTOLUCCI *et al.,* 2011; GALIARDI & TAKAYANAGUI, 2019).

Epidemiologicamente, o prognostico é de difícil determinação. Fatores como sexo masculino, idade avançada, comorbidades associadas, atingir o motor axial, deteriorização cognitiva e disfunção autonômica precoce tem sido fatores independentes predadores de pior prognóstico (CABREIRA & MASSANO, 2019).

Por fim, ao entrarmos na questão de gênero, há diferenciação da apresentação e prevalência. A prevalência no sexo masculino é 2x maior que no sexo feminino. Sintomas motores tardios, especialmente aqueles caracterizados com redução da rigidez, tremores como primeiros sintomas, aumento de chances de desenvolver instabilidade postural e aumento de riscos relacionados ao medicamento de tratamento são mais comuns no sexo feminino. Ja o sexo mas-

culino é caracterizado pelo desenvolvimento tardio do freezing. O gênero feminino se mostrou como um preditor negativo para funcionalidade física e sociomental, enquanto o masculino para funcionalidade cognitiva, além de se mostrarem com menos qualidade de vida (CERRI *et al.,* 2019).

Etiopatogenia

A fisiopatologia da Doença de Parkinson possui certo nível de complexidade relativo ao Sistema Nervoso Central, culminando em manifestações clínicas bem características, que serão discutidas mais à frente.

Etiologia

A etiologia da DP mostra uma interação obscura entre aspectos genéticos, ambientais e o próprio envelhecimento. Em torno de 10% a 15% dos casos a moléstia são de origem genética, sendo que mais de 20 genes envolvidos já foram identificados. As formas genéticas da doença, geralmente, se iniciam mais precocemente (GALIARDI & TAKAYANAGUI, 2019).

Complementarmente, Louis *et al.,* (2018) afirmam que, apesar de existirem influências genéticas e ambientais, a grande maioria das manifestações de DP em pacientes são de forma idiopática. Ainda não foi identificado, de maneira isolada, um fator ambiental essencial, mas o acúmulo de casos em ambientes rurais tem sido desproporcionalmente frequente em determinados estudos, indicando uma relação potencial com pesticidas, dentre os quais alguns têm estruturas químicas semelhantes às da MPTP (1-metil-4-fenil-1,2,3,6-tetraidropiridina) composto químico envolvido na gênese do parkinsonismo.

Genética

Em termos percentuais têm-se que, de 20 a 25% dos pacientes diagnosticados com DP têm pelo menos um parente de primeiro grau com a doença. Existem dados que citam grupos familiares com DP. Estudos relacionam o gene da alfassinucleína em algumas famílias da Itália, além disso o gene Parkin se mostra presente em famílias japonesas. A hereditariedade, de certa forma, contribui para a degeneração celular através de suscetibilidade geneticamente estabelecida à toxinas ambientais ou, ainda, defeito genético que seja capaz de ocasionar toxina endógena, entre outros mecanismos (FREITAS, 2017).

Geneticamente, Louis *et al.,* (2018) citam as alterações mais relevantes na prática clínica dos genes: SNCA (tipo PARK1, PARK4), PRKN (tipo PARK2), PINK1 (tipo PARK6), LRRK2 (tipo PARK8). A mutação no gene SNCA foi a primeira causa genética de DP (PARK1) a ser descoberta, trata-se de um traço autossômico dominante, que atua sobre a alfassinucleína, proteína abundante nas fendas pré-sinápticas. No entanto, a alfassinucleína também está presente nos corpúsculos de Lewy em DP sem alterações genéticas, o que pode sugerir uma função fisiopatológica desta proteína no Parkinson esporádico. A expressão exagerada de tal proteína (duplicação ou triplicação) também acomete o parkinsonismo familiar (PARK4).

Os mesmos autores ainda relatam a mutação da dardarina (LRRK2) como causa de um outro tipo de DP familiar (PARK8). Essa proteína se encontra expressa em todo SNC. São descritas cerca de 12 mutações no LRRK2, constituindo a causa genética mais frequente da DP e representam até 5% dos casos familiares na população caucasianos.

Patogenia

No início do século XX, Lewy obteve uma importante descoberta que estabeleceu grandes avanços anatomopatológicos voltados ao diag-

nóstico de DP, os quais foram observados corpúsculos de inclusão citoplasmática eosinofílicos nos neurônios da substância inominada, alteração que veio a receber seu nome (BERTOLUCCI *et al.,* 2016).

De acordo com dados genéticos e epidemiológicos, bem como resultados obtidos em necropsias, pesquisadores se dispõem de duas principais hipóteses patogenéticas. A primeira hipótese sugere que a disfunção mitocondrial juntamente com o estresse oxidativo, são de extrema importância à patogenia. Paralelamente, existem evidências de que a agregação e conformação proteicas anormais são fundamentais ao processo neurodegenerativo da Doença de Parkinson. As hipóteses não se contrapõem, de modo que as interações de tais fatores patogênicos podem ser importantes ao entendimento dos mecanismos da neurodegeneração associada à DP. Na região da substância negra de doentes com DP há uma depleção grave da glutationa reduzida, sendo esta, o mais relevante substrato necessário à eliminação das espécies reativas do oxigênio (LOUIS *et al.,* 2018).

Com relação à disfunção mitocondrial, essa alteração é apontada como um fator predisponente à Parkinson baseado em alterações genéticas autossômicas recessivas, causadas por mutações nos genes que codificam proteínas como DJ-1, PINK1 e Parkin. A cinase PINK1 normalmente é degradada nas mitocôndrias, entretanto, quando ocorre disfunção mitocondrial, ela mobiliza a parkina, uma ubiquitina-ligase de E3. Geralmente, a combinação de PINK1 e parkina tem como resultado a depuração das mitocôndrias por meio de mitofagia disfuncional (FROSCH; ANTHONY & GIROLAMI, 2016).

De uma perspectiva fisiopatológica, as manifestações motoras do Parkinson são decorrentes de uma deficiência na transmissão dopaminérgica, que deveria ocorrer na via nigroestriatal, processo ocasionado pela degeneração dos neurônios mesencefálicos nigrais (GALIARDI & TAKAYANAGUI, 2019).

Tipicamente, além dos corpúsculos de Lewy, é possível notar gliose e perda neuronal em várias regiões encefálicas, principalmente na *pars* compacta da substância nigra (pcSN), localizada no mesencéfalo. O neurônio mesencefálico com degeneração dá origem à via nigroestriatal da substância nigra, direcionando-se aos neurônios do putâmen e do globo pálido. A dopamina age como neurotransmissor na via nigroestriatal, e sua deficiência no estriado atua como base fisiopatológica para os sintomas motores clássicos da DP, ou seja, a doença está associada à redução de dopamina na estriado (BERTOLUCCI *et al.,* 2016).

O envelhecimento possui sua contribuição como precursor da DP, pois, mesmo que a patologia possa acometer jovens, ela se desenvolve com maior prevalência em pessoas a partir da quinta década de vida. A cada 10 anos passados em vida, ocorre uma perda em torno de 5% dos neurônios dopaminérgicos e, com o passar do tempo, há naturalmente uma perda neuronal na pcSN. Em condições normais, essa degeneração não atinge o limiar de 60 a 80%, o que poderia produzir os sintomas caso acontecesse, no entanto, se o indivíduo já portar uma reserva neuronal menor, por uma exposição prévia a neurotoxinas, ou ainda por razões genéticas, o envelhecimento pode ser decisivo para o início dos sintomas (BERTOLUCCI *et al.,* 2016).

Quadro Clínico

Nos pacientes portadores da Doença de Parkinson (DP) existem dois grupos de sintomatologias bem definidas sendo elas: as manifestações motoras, composta pelo parkinsonismo (bradicinesia, rigidez, tremor de repouso e instabilidade postural), congelamento e a postura

em flexão. E, as manifestações não motoras, as quais podem variar desde alterações de personalidade, comportamento até alterações sensitivas e autonômicas (GALIARDI & TAKAYANAGUI, 2019; BERTOLUCCI *et al.,* 2016).

Vale lembrar que existem manifestações iniciais e tardias envolvendo a DP. Em alguns casos, sintomas não motores podem aparecer como manifestação inicial. Já nos sintomas motores, a bradicinesia, rigidez e tremor de repouso aparecem precocemente e a instabilidade postural, congelamento e postura em flexão são sinais mais tardios da doença (LOUIS *et al.,* 2018).

Manifestações motoras

A respeito da bradicinesia, ela é caracterizada pela redução e lentidão da amplitude dos movimentos voluntários e automáticos ou pela dificuldade de iniciar o movimento. Na área cranial, pode-se manifestar com hipomimia (redução da expressão facial), disfagia e em casos mais graves até disartrofonia. Nos membros, manifesta-se com o comprometimento da destreza de movimentos cotidianos como higienização, vestimenta de roupas e até micrografia, desfigurando a assinatura do paciente (GALIARDI & TAKAYANAGUI, 2019; BERTOLUCCI *et al.,* 2016; LOUIS *et al.,* 2018).

Na marcha, a bradicinesia pode reduzir a amplitude dos passos ou arrastar os pés, juntamente com a perda de movimento nos membros superiores caracterizando a marcha em bloco. Esse tipo de marcha é a típica parkinsoniana e é associada a uma leve tendência do paciente se projetar para frente (deslocando seu eixo de gravidade) e, para evitar a queda, aceleram o passo (BERTOLUCCI *et al.,* 2016; KASPER *et al.,* 2017).

Existe também, o bloqueio de marcha, também chamado de congelamento ou *freezing*, que consiste na perda abrupta do movimento (seja ao iniciar ou ao sustentar) que pode levar o paciente à queda, visto que a inércia atua no movimento (BARBOSA & FERRAZ, 2019).

Sobre a rigidez, ela é caracterizada por uma hipertonia dita como plástica e que demonstra resistência a movimentação ativa do membro, podendo ser contínua ou intermitente. Ao se avaliar a rigidez do paciente no membro afetado observa a configuração do fenômeno da "roda denteada" (GALIARDI & TAKAYANAGUI, 2019).

Em relação ao tremor em repouso, ele é descrito como um tremor que desenvolve principalmente nas mãos (mas podendo acometer qualquer um dos membros) com movimentos de flexão e extensão dos dedos ou pronação e supinação da mão. É considerado de repouso, pois está presente quando o membro se mantém relaxado e diminui quando ocorre movimentação voluntária. Situações de exacerbação do tremor são: tensão emocional e em marcha, sendo que durante o sono o movimento desaparece, (LOUIS *et al.,* 2018).

Ao abordar a instabilidade postural, é notável que ela se trata de uma manifestação tardia da DP, manifestando com a perda de reflexos de readaptação postural, desencadeia a incapacidade de manter-se em pé sem ajuda e, por conta disso, aumenta o risco de quedas. Um teste bastante utilizado é o *pull test* no qual o examinador puxa pelos ombros o paciente bruscamente para trás. Esse teste demonstra a capacidade do paciente em se readaptar sua postura frente a um estímulo externo, sendo a que, em pacientes com instabilidade postural, a capacidade de readaptação está ausente.

A postura em flexão normalmente se inicia nos braços e termina acometendo todo o corpo. Trata-se a permanência da cabeça encurvada, tronco inclinado para frente, dorso em cifose, braços mantidos à frente do corpo e os coto-

velos, quadril e joelhos em flexão. Pode ocorrer a mão estriatal manifestada por desvio ulnar das mãos, flexão das articulações metacarpofalangianas e extensão das articulações interfalangianas (GALIARDI & TAKAYANAGUI, 2019).

Para saber a evolução clínica das manifestações motoras, Hoehn-Yahr desenvolveram uma tabela com estágios de zero a cinco demostrando essa progressão que vai desde unilateral para bilateral, depois para abolição dos reflexos posturais e, por fim, incapacidade, (LOUIS *et al.,* 2018). A **Tabela 1.1** representa os estadiamentos de Hoehn-Yahr.

Tabela 1.1 Escala de estadiamento de Hoehn-Yarn para avaliação da evolução clínica das manifestações motoras da DP

Estágios	Manifestações Clínicas
Estágio 0	Nenhum sinal da doença
Estágio 1	Doença unilateral
Estágio 1,5	Unilateralidade com acometimento axial e/ou da linha méda
Estágio 2	Bilateralidade sem distúrbio do equilíbrio
Estágio 2,5	Bilateralidade branda com teste do empurrão anormal, com recuperação para evitar queda
Estágio 3	Bilateralidade branda a moderada, alguma instabilidade postural (possível queda ao teste do empurrão) e independência física
Estágio 4	Incapacidade grave, consegue ficar em pé e andar sem ajuda mas recomenda-se dispositivo para andar
Estágio 5	Limitado à cadeira de rodas e/ou ao leito, a menos que lhe ajudem

Fonte: Louis *et al.,* 2018.

Manifestações não motoras

As manifestações não motoras são de grande valia assim como as motoras e elas podem ser divididas em cinco grupos: as alterações neuropsiquiátricas, as autonômicas, as sensitivas, os distúrbios do sono, os transtornos comportamentais atribuídos aos fármacos (GALIARDI & TAKAYANAGUI, 2019; BERTOLUCCI *et al.,* 2016).

Em relação às alterações neuropsiquiátricas de maior importância são a depressão e o declínio cognitivo, mas, existe também ansiedade, medo, apatia, confusão mental, abulia, dependência crescente, incapacidade de tomar decisões e demência nos casos mais tardios.

Dos distúrbios autonômicos se destacam as alterações gastrointestinais, representadas por obstipação intestinal precoce, disfagia, sialorreia e gastroparesia. Outras alterações incluem: hipotensão postural, pele fria, disfunção vesical, disfunção sexual, sudorese, rinorreia e seborreia.

As mudanças sensitivas apresentam como destaque a dor (normalmente secundária aos distúrbios motores), podem aparecer também parestesias, ardência, acatisia (incapacidade de sentar-se e ficar parado, inquietude presente na maior parte do dia), hiposmia, fadiga e síndrome das pernas inquietas, (LOUIS *et al.,* 2018; GALIARDI & TAKAYANAGUI, 2019).

Os distúrbios do sono de relevância são a insônia, resultante duma soma de fatores como dor, síndrome das pernas inquietas, apneia obstrutiva do sono, desconforto pela bradicinesia e

rigidez e depressão. Outras alterações do sono importantes incluem a sonolência excessiva diurna resultante da insônia e da iatrogenia medicamentosa (levodopa e agonistas dopaminérgicos) do tratamento da DP, e também, o transtorno comportamental do sono rapid eye movements (REM) e a alteração do ciclo sono-vigília. (GREENBERG *et al.,* 2014).

Os transtornos comportamentais atribuídos a fármacos incluem alucinações, psicose, ações compulsivas, comportamentos compulsivos, ataques súbitos de sono sem qualquer aviso e a sonolência diurna excessiva já supracitado, (LOUIS *et al.,* 2018; GALIARDI & TAKAYANAGUI, 2019).

Diagnóstico

Composto por três passos fundamentais, o diagnóstico da DP é fundamentado em dados clínicos com exames complementares usados para descartar diagnósticos diferenciais e fundamentar o diagnóstico dessa doença. A primeira etapa para estabelecimento do diagnóstico de DP consiste na caracterização da síndrome parkinsoniana. Nessa parte do processo diagnóstico, busca-se ao menos um, de acordo com a United Kingdom Parkinson's Disease Society Brain Bank, dos seguintes achados clínicos, devendo estar associado à bradicinesia: rigidez (manifestada pelo sinal da roda denteada) ou tremor de repouso, sendo a instabilidade postural um achado mais tardio e, por isso, não enquadrado como necessária para caracterização da síndrome (GALIARDI & TAKAYANAGUI, 2019). As alterações motoras manifestadas por esses doentes, que na DP idiopática antecedem o declínio cognitivo, são caracterizadas pelo início assimétrico, com predominância em um hemicorpo, que respondem bem à terapia com levodopa, critério que será abordado posteriormente (FREITAS, 2017).

Após a confirmação que o quadro sindrômico motor do paciente é parkinsoniano, a segunda etapa do processo diagnóstico é a identificação da causa desse conjunto de sinais motores. Essa parte é voltada para o reconhecimento de causas específicas que ocasionam o parkinsionismo secundário ou causas atípicas de parkinsionismo degenerativo, que quando excluídas, permitem o diagnóstico de uma forma primária de parkinsionismo, ou seja a DP. Algumas das causas degenerativas citadas anteriormente, que devem ser descartadas são: atrofia de múltiplos sistemas (AMS), paralisia supranuclear progressiva (PSP), degeneração corticobasal e demência de corpos de Lewy (GALIARDI & TAKAYANAGUI, 2019).

Na terceira e última porção do diagnóstico da DP são avaliadas a resposta terapêutica e a evolução da doença. Como já citado, é característica da DP idiopática manifestações motoras clássicas que respondem bem a drogas dopaminérgicas, especialmente à levodopa (FREITAS, 2017). Entretanto, existem doenças que manifestam-se com parkinsionismo e que compartilham com a DP a responsividade, mesmo que inferior, à levodopa. Como a PSP e AMS. Além disso, um parâmetro fundamental é o ritmo evolutivo da DP que permite a independência dos pacientes nos primeiros 5 anos após a instalação das manifestações motoras da doença. E, por fim, em termos evolutivos clínicos, a discinesia induzida por levodopa manifestada a longo prazo, é um parâmetro que fundamenta do diagnóstico da DP (GALIARDI & TAKAYANAGUI, 2019).

Os exames de imagem do não são necessários para o diagnóstico dessa doença, porém podem ser úteis quando há a suspeita de parkinsionismo vascular, secundário à trauma craniano, hidrocefalia e tumor encefálico. Outras ferramentas como PET e SPECT ainda não tem bases estabelecidas para afastar ou confirmar o diagnóstico de DP, porém são úteis como uma

linha auxiliar de investigação (BERTOLUCCI *et al.,* 2016).

Como forma de sistematização, a **Tabela 1.2** que aborda os critérios propostos pela *London Brain Bank*, organiza os critérios diagnósticos, que se encontram em consonância em relação ao que foi descrito anteriormente nessa porção do capítulo, e que nas últimas décadas é a forma mais utilizada para orientar e roteirizar o diagnostico a DP (BERTOLUCCI *et al.,* 2016).

Tabela 1.2 Critérios diagnósticos propostos pela London Brain Bank

1° passo: diagnóstico da Síndrome Parkinsoniana	
Bradicinesia associada a pelo menos um dos seguintes:	
Rigidez muscular	
Tremor de repouso	
Intabilidade postural (não atribuível à disfunção visual primária, vestibular, cerebelar ou proprioceptiva)	
2° passo: critérios de exclusão	
História de AVE de repetição com progressão em degraus dos sintomas parkinsonianos	
História de TCE de repetição	
História de encefalite	
Crises oculogíricas	
Tratamento com neurolépticos coincidindo com o início dos sintomas	
Remissão espontânea dos sintomas	
Quadro clínico estritamente unilateral após 3 anos	
Paralisia supranuclear do olhas	
Sinais cerebelares	
Sinais autonômicos precoces	
Demência precoce com alterações de memória, linguagem ou praxias	
Liberação piramidal com sinal de Babinski	
Presença de tumor encefálico ou hidrocefalia comunicante	
Resposta negativa à altas doses de levodopa	
Exposição à MPTP	
3° passo: critérios de suporte (sendo necessários no mínimo 3)	
Início unilateral	Boa resposta à levodopa
Presença de tremor de repouso	Presença de discinesias induzidas por levodopa
Doença progressiva	Resposta à levodopa por 5 anos ou mais
Persistência da assimetria dos sintomas	Evolução clínica de 10 anos ou mais

Fonte: Bertolucci *et al.,* 2016.

Tratamento

Uma vez feito o diagnóstico de DP, a intervenção farmacológica é recomendada e melhor que nenhum tipo de conduta, mesmo nas fases muito essenciais. Mesmo que nenhum dos fármacos usados para tratar DP afetem a progressão da doença, o seu uso no curso da doença atenua ou controla os sintomas e, consequentemente, melhora a qualidade de vida do enfermo (RITTER *et al.,* 2020).

Considerado o tratamento de primeira linha para DP, a levodopa têm propriedades farmacológicas que justificam a sua eficácia baseada no mecanismo fisiopatológico básico dessa enfermidade, a degeneração dos neurônios dopaminérgicos da substância negra mesencefálica (RITTER *et al.,* 2020; FUCHS & WANNMACHER, 2017). O seu mecanismo de ação não está bem esclarecido, sendo os seus efeitos no controle do quadro parkinsoniano atribuídos ao aumento da liberação de dopamina pelos neurônios dopaminérgicos remanescentes ou pela inundação sináptica dopaminérgica, por mais que a segunda explicação seja mais provável. Por se tratar de um precursor metabólico imediato da dopamina, esse medicamento deve ser combinado a um inibidor da dopadescarboxilase ou carbidopa ou benserazida, para redução da conversão e efeitos periféricos (RITTER *et al.,* 2020). Seus benefícios antiparkinsonianos estão associados a estimulação dos receptores D1 e D2. Em relação a farmacocinética, não é recomendada a ingestão de alimentos e, principalmente, aminoácidos durante ou antes de sua administração oral, devido a competição intestinal e de transporte plasmático (KATZUNG & TREVOR, 2017).

Infelizmente, devido a depleção da reserva de neurônios dopaminérgicos, com o passar do tempo a maior parte da levodopa passa a ser convertida em dopamina fora dessa região reduzindo o tempo de efeito ao tempo da meia vida do medicamento, 90 minutos aproximadamente. Essa justificativa fisiopatológica fundamenta a abordagem terapêutica de postergar o máximo a adição dessa medicação no esquema de manejo e, quando necessária a menor dose possível. Além disso, essa mesma base neurofisiológica justifica o encurtamento do tempo de efeito, chamado wearing-off (GALIARDI & TAKAYANAGUI, 2019).

Além disso, um importante efeito do uso a longo prazo de levodopa é o aparecimento de discinesias, incidentes em até 80% dos pacientes que fazem uso por mais de 10 anos. Nesse caso, a principal forma de manifestação clínica desse distúrbio é a coreotetose de face e parte distal dos membros. Esse quadro é imputado à distribuição desigual da dopamina estriatal e a desnervação dopaminérgica com estimulação pulsátil crônica dos receptores de dopamina com a levodopa (KATZUNG & TREVOR, 2017).

Devido ao fato de a classe farmacológica com maior evidência de eficácia em qualquer fase da DP, depois da levodopa, ser a dos agonistas dopaminérgicos, essa classe também terá suas propriedades abordadas (FUCHS & WANNMACHER, 2017). Constituindo um grupo extenso de fármacos que atuam diretamente sobre os receptores de dopamina, essa classe farmacológica teve duas gerações de moléculas, sendo as de primeira geração substituídas devido aos efeitos colaterais associados ao esporão do centeio, incluindo lesão de valvas cardíacas (HAUSER & JOSEPHSON, 2015). Devido a isso, fármacos como bromocriptina, pergolida e cabergolina foram substituídos, no manejo da DP, pelo pramipexol e ropirinol (RITTER *et al.,* 2020). O uso dessas medicações está relacionado a uma incidência mais baixa de flutuações da resposta e discinesias. O pramipexol pode ser utilizado como monoterapia para parkinsionismo leve e também tem uti-

lidade, como ferramenta de redução de dose de levodopa, em pacientes com doença avançada. Além desse agente há a rotigotina, administrada diariamente por meio de um adesivo colocado sobre a pele, aprovada para tratamento da DP em seu estágio inicial (KATZUNG & TREVOR, 2017).

A escolha do esquema terapêutico é baseada em dois fatores fundamentais, sendo eles a idade do paciente e, consequentemente, sua expectativa de vida e o grau de incapacitação funcional e prejuízo nas atividades diárias. Dessa forma, seguindo os parâmetros de escolha do regime de tratamento obtemos diferentes esquemas para manejo de pacientes em diferentes idades e graus de incapacitação. Levando em consideração a baixa tolerância, de pacientes maiores de 70 anos, para medicamentos que não levodopa e que, qualquer prejuízo social, pessoal e/ou profissional é indicativo da necessidade de associar a medicação de primeira linha citada, mesmo nas fases iniciais (GALIARDI & TAKAYANAGUI, 2019).

Uma situação possível é o manejo de um paciente jovem com sintomas iniciais e pouco limitantes. Nesse caso, a conduta farmacológica composta por agonistas dopaminérgicos é a opção mais recomendada. Em contrapartida, quando o controle feito por essas drogas, dos sintomas antiparkinsonianos, não é efetivo, nas doses cujos efeitos colaterais são toleráveis, torna-se inevitável a adição da levodopa no esquema terapêutico juntamente aos agonistas dopaminérgicos, quando bem tolerados (FUCHS & WANNMACHER, 2017). Essa cronologia de esquema farmacológico visa um princípio fundamental do manejo desses pacientes que consiste em retardar o máximo possível a introdução da levodopa e, quando inevitável, associar antagonistas de dopamina com intuito de mantê-la na menor dose possível (GREENBERG *et al.,* 2014). Tendo em vista esse princípio a tabela Y sistematiza as opções para o manejo da fase inicial da DP, baseada nas conclusões de Galiardi e Takayanagui (2019).

Tabela 1.3 Principais medicações utilizadas na fase inicial da DP

Medicação	Dose Inicial	Dose de manutenção
Levodopa 200 mg + Benserazina 50 mg	¼ a ½ comprimido 2x ao dia	½ comprimido 3 a 5x ao dia
Levodopa 250 mg + Carbidopa 25 mg	½ comprimido 2x ao dia	½ comprimido 3 a 5x ao dia
Pramipexol	0,125 mg 3x ao dia	0,5 a 1 mg 3x ao dia
Pramipexol de liberação estendida	0,375 mg 3x ao dia	1,5 a 3 mg 1x ao dia
Rotigotina	2 mg ao dia	6 a 12 mg 1x ao dia

Fonte: Adaptado de Galiardi & Takayanagui, 2019.

Em relação à progressão da doença e sua fase avançada, a estratégia adotada varia de acordo com o tipo de complicação. Em relação ao wearing-off e/ou discinesias, a primeira modificação no esquema terapêutico deve ser o fracionamento do número de tomadas, mantendo a dose constante. Uma vez não efetiva, adiciona-se rasagilina, pramipexol ou rotigotina ou, ainda, adiciona-se entacapona 200 mg a cada tomada de levodopa. O quadro de discinesia tende a atenuar-se com a redução da dose total de levodopa, quando não responsivo a essa ação, introduz-se no esquema a amantadina 200 a 300 mg ao dia (GALIARDI & TAKAYANAGUI, 2019).

Em relação aos sintomas não motores, a **Tabela 1.4** (Z) sintetiza as o proposto por Galiardi e Takayanagui (2019).

Tabela 1.4 Sintomas não motores da DP com suas respectivas condutas sugeridas

Sintomas não motor	Conduta
Depressão	Antidepressivos tricíclicos ou inibidores seletivos da recaptação de serotonina
Demência	Antocolinesterásicos (rivastigmina, donepezila e galantamina)
Alucinações e delírios	Anticolinesterásicos associados à quetiapina ou clozapina Considera-se a retirada de alguns antiparkinsonianos
Constipação intestinal	Dieta rica em fibras e laxantes não irritantes à mucosa intestinal
Hipotensão postural	Aumento do consumo hidroeletrolítico e uso de meia elástica

Fonte: Adaptado de Galiardi & Takayanagui, 2019.

Em relação ao manejo cirúrgico desses pacientes, o cogitar dessa possibilidade deve aparecer após a refratariedade das complicações motoras de longo prazo, mesmo que a melhor combinação das drogas antiparkinsonianas esteja sendo usada ou na vigência de intolerância contra essas medicações (GALIARDI & TAKAYANAGUI, 2019; GREENBERG *et al.,* 2014). As técnicas ablativas, atualmente, foram superadas pela estimulação cerebral profunda (ECP), devido ao risco de complicações irreversíveis do procedimento ablativo. A ECP com alta frequencia do globo pálido ou núcleo subtalâmico, podem ajudar, em grau semelhante à cirurgia ablativa mas com menores riscos, na redução do tempo gasto no estado off em pacientes com flutuações de resposta (GREENBERG *et al.,* 2014).

No campo não farmacológico, recomenda-se a fisioterapia e fonoterapia em qualquer fase da doença. Essas condutas são sugeridas, sobretudo a fisioterapia, para pacientes com queixas de postura, equilíbrio e marcha e problemas de deglutição e comunicação, respectivamente (GALIARDI & TAKAYANAGUI, 2019).

CONCLUSÃO

A atualização constante a respeito das conclusões novas sobre a DP e a consolidação dos conhecimentos já amplamente disseminados, adquiridos com anos de pesquisas e observações de campo, devem ser os principais focos na formação de profissionais que lidam e lidarão com esse tipo de paciente. O fato dessa demência aspectos clínicos que, com a progressão, comprometem a qualidade de vida daquele que a tem é um dos principais fatores que fundamentam a importância do seu diagnóstico precoce que, por mais que não retarde sua acentuação, melhora a qualidade de vida do paciente. Portanto, a união de conhecimentos atualizados com aqueles já consolidados é a chave para o melhor manejo possível desses pacientes.

REFERÊNCIAS BIBLIOGRÁFICAS

BERTOLUCCI, P. H. *et al.* Guias de Medicina Ambulatorial e Hospitalar da Unifesp-EPM. São Paulo: Manole; 2011.

CABREIRA, V. & MASSANO, J. Doença de Parkinson: Revisão Clínica e Atualização [Parkinson's Disease: Clinical Review and Update]. Acta Med Port. 2019.

CERRI, S. *et al.* Parkinson's Disease in Women and Men: What's the Difference?. J Parkinsons Dis, 2019.

CHIA, S.J. *et al.* Historical Perspective: Models of Parkinson's Disease. Int J Mol Sci, 2020.

CRISPINO, P. *et al.* Gender Differences and Quality of Life in Parkinson's Disease. Int J Environ Res Public Health. 2020.

FREITAS, E. V. Tratado de Geriatria e Gerontologia. Rio de Janeiro: Guanabara Koogan, 2017.

FROSCH, Matthew P.; ANTHONY, Douglas C.; GIROLAMI, Umberto De. O Sistema Nervoso Central. In: KUMAR, Vinay; ABBAS, Abul K.; ASTER, Jon C. Robbins & Cotran Patologia — Bases Patológicas das Doenças. 9. ed. Rio de Janeiro: Elsevier Editora Ltda., 2016.

FUCHS, F. D. & WANNMACHER L. Farmacologia Clínica e Terapêutica. Rio de Janeiro: Guanabara Koogan, 2017.

GAGLIARDI, R. & TAKAYANAGUI, O. M. Tratado de Neurologia da Academia Brasileira de Neurologia. Rio de Janeiro: Elsevier; 2019.

GRENBERG, D. A. *et al.* Neurologia Clínica. Porto Alegre: AMGH; 2014.

HAUSER S. L. & JOSEPHSON S. A. Neurologia Clínica de Harrison. Porto Alegre: AMGH, 2015.

KASPER, Dennis L. *et al.* Medicina Interna de Harrison. 19. ed. Porto Alegre: AMGH Editora Ltda, 2017.

KATZUNG, B. G. & TREVOR A. J. Farmacologia Básica e Clínica. Porto Alegre: AMGH, 2017.

LOUIS, E. D. *et al.* Merrit Tratado de Neurologia. Rio de Janeiro: Guanabara Koogan; 2018.

RITTER, J. M. *et al.* Rang & Dale: Farmacologia. Rio de Janeiro: Guanabara Koogan, 2020.

SIMON, D.K. *et al.* Parkinson Disease Epidemiology, Pathology, Genetics, and Pathophysiology. Clin Geriatr Med, 2020.

Capítulo 2

ACHADOS HISTOPATOLÓGICOS EM AUTÓPSIAS DE PACIENTES ACOMETIDOS POR ENCEFALITE

KEVIN GUSTAVO DOS SANTOS SILVA[1]
GABRIELA OLIVEIRA DO NASCIMENTO[1]
PEDRO WENZEL BRAGA[1]
EDUARDA BARBOSA FARIAS[1]

[1]*Discente - Medicina da Universidade Anhembi Morumbi*

Palavras Chave: *Encefalite; Autópsia; Achados morfológicos e microscópicos*

INTRODUÇÃO

A encefalite é a inflamação do parênquima cerebral com consequente disfunção neurológica, sendo causada por infecção ou reação autoimune (TUNKEL *et al.*, 2008). Os sinais e sintomas incluem disfunção neurológica como cefaleia, diminuição do nível de consciência, convulsões, déficits focais, papiledema e alterações comportamentais, associada a manifestações sistêmicas como febre, linfadenopatia, erupção cutânea, artralgia, mialgia, sintomas respiratórios, alterações gastrointestinais, ou ainda, a exposição a fatores de risco conhecidos, como por exemplo viagens para áreas endêmicas, mordidas de animais, exposição a insetos ou carrapatos (WANG *et al.*, 2007).

A etiologia mais comum da encefalite é a viral (GLASER *et al.*, 2006). Os agentes mais frequentes da encefalite viral são herpes vírus 1 e 2 (HSV-1 e HSV-2), enterovírus não pólio e arbovírus (KOSKINIEMI *et al.*, 1991). Outras etiologias pertinentes são a gripe influenza sazonal, citomegalovírus (CMV), vírus de Epstein-Barr (EBV) e herpes vírus humano 6 (HHV-6) (COSTA & SATO, 2020).

Apesar dos diversos métodos para diagnosticar encefalite, seja ela de origem viral, bacteriana ou de qualquer outra proveniência, a autópsia, ainda que seja um método antigo, continua sendo extremamente importante. Isso porque a autópsia ajuda a família na liberação de culpa pela morte do familiar (HIRSCH, 1984), serve como fonte de informação genética e alerta para possíveis riscos de contágio. Além disso, a autópsia colabora na vigilância epidemiológica (CARTER *et al.* 1981; KIRCHER, 1990), identifica novas doenças ocupacionais, ambientais, detecta epidemias incipientes de doenças infecciosas, aspecto tão em voga com a pandemia de COVID-19. Por fim, estudos mostram que 30% dos pacientes falecidos que chegam à autópsia não foram diagnosticados corretamente em vida (LACAYO-LEPESQUEUR, 2015), tornando ainda mais evidente o papel da autópsia para explicar a patogênese.

Nesse sentido, o objetivo deste estudo foi realizar uma revisão sistemática da literatura biomédica disponível acerca dos achados histopatológicos – tão importantes para a o diagnóstico certeiro – na autópsia de pacientes acometidos pela encefalite.

MÉTODO

Trata-se de uma revisão sistemática das publicações biomédicas acerca da histopatologia da encefalite. Inicialmente, a plataforma Descritores em Ciências da Saúde (DeCS) foi utilizada para determinar os melhores descritores a serem utilizados na pesquisa bibliográfica, que foram "*Encephalitis*" e "*Morphological and Microscopic Findings*". Posteriormente, tais descritores foram pesquisados, separados pelo operador booleano "AND", nas bases de dados PubMed e Medline. Nelas, foram aplicados filtros para selecionar apenas relatos ou série de casos, publicados até um (1) ano atrás, em inglês, aspectos que constituíram os critérios de inclusão. Artigos disponibilizados somente na forma de resumo e/ou que não abordavam diretamente a temática objeto de estudo foram excluídos da análise. Após a seleção minuciosa dos artigos elegíveis, cada relato de caso foi analisado criteriosa e separadamente por dois autores, a fim de levantar e descrever os principais achados histopatológicos da encefalite.

RESULTADOS E DISCUSSÃO

No total, foram encontrados 31 artigos, todos relatos de caso ou série de casos. Desses, 5 foram excluídos por não abordarem a temática que é objeto de análise desta revisão, enquanto outros 4 foram excluídos por serem resumos.

Finalmente, os 22 artigos restantes foram analisados criteriosamente de forma independente por dois autores. Dentre as etiologias, a mais relatada foi a viral, com doze artigos, seguida de autoimune com sete, bacteriana com um, medicamentosa com um e idiopática com um. O país de origem, número de pacientes relatados, etiologia da encefalite e seus achados histopatológicos foram descritos e sistematizados na **Tabela 2.1**.

Tabela 2.1 País de origem, número de pacientes relatados, etiologia da encefalite e seus achados histopatológicos

Artigo	País de origem	Número de pacientes e etiologia	Achados histopatológicos
Pembrolizumab-Induced Meningoencephalitis: A Brain Autopsy Case (MINAMI *et al.*, 2021)	Japão	1 caso de Meningoencefalite induzida por Pembrolizumabe	Células cancerígenas no tumor metastático no lobo occipital esquerdo e nos fluidos espinhais. Infiltração proeminente de muitas células inflamatórias nas meninges e manguito perivascular, especialmente no tronco encefálico e na parte medial do lobo temporal. Os linfócitos infiltrantes nas meninges e no parênquima do tronco encefálico eram compostos principalmente de linfócitos positivos para agrupamento de diferenciação CD8.
Case of fatal eastern equine encephalitis (DEXTER *et al.*, 2021)	EUA	1 caso de Encefalite Equina Oriental (arbovírus)	Focos extensos de necrose com perda neuronal em todo o tronco cerebral e tálamo, com infiltrados de macrófagos associados e astrogliose reativa. A inflamação perivascular e leptomeníngea predominantemente positiva para CD3 também foi identificada em todo o cérebro e tronco cerebral. Áreas de neuronofagia ativa e nódulos microgliais espalhados presentes no tronco cerebral e o neocórtex.
Neuropathological findings in two patients with fatal COVID-19 (JENSEN *et al.*, 2020)	Reino Unido	2 pacientes, sendo que um diagnosticado com encefalite associada a COVID-19	Foco de sangue extravasado sobre o hemisfério cerebelar lateral direito, consistente com uma pequena hemorragia subaracnoide, correspondente histologicamente a uma área de infarto subagudo cortical cerebelar caracterizado por um infiltrado de macrófagos espumosos, deposição de pigmento hemossiderina e calcificação de células de Purkinje. A substância branca cerebral demonstrou um pequeno microinfarto subagudo na cápsula interna esquerda. Na medula dorsal havia um infiltrado parenquimatoso moderado de linfócitos T (CD3+CD8+), com neuronofagia e microglia ativada (CD68+), incluindo nódulos microgliais. Envolvia o núcleo motor do nervo vago, núcleo ambíguo, trato solitário e pedúnculo cerebelar inferior. As leptomeninges cerebrais e cerebelares, substância branca cerebral e gânglios da base mostraram um infiltrado perivascular leve de linfócitos T (CD3+CD8+).

Leveraging molecular biomarkers to make the common diagnosis in the uncommon patient (DAY *et al.*, 2021)	EUA	1 paciente com Alzheimer após Encefalite Autoimune	Placas amilóide-beta difusas e sem núcleo, placas neuríticas regionalmente moderadas e emaranhados neurofibrilares e fios de neuropila densos.
An unusual case of coma related to glutamate receptor 3 (GluR3) auto-antibodies after a traumatic spinal cord injury: Clinical and pathological aspects (CAPUTO *et al.*, 2020)	Itália	1 paciente com Encefalite Autoimune após trauma medular	Infiltrado inflamatório linfocítico e histiocítico difuso com gliose reativa no córtex, substância branca, gânglios da base, tronco encefálico e meninges. Células linfocitárias predominantes nas regiões perivasculares e no espaço intersticial. Prevalência de células T (CD3º), bem como linfócitos B (CD79alfa e CD20º). Havia também desmielinização difusa e áreas de rarefação do parênquima que não eram circundadas por células gliais (GFAP fortemente reduzido).
Fatal late-onset CAR T-cell-mediated encephalitis after axicabtagene-ciloleucel in a patient with large B-cell lymphoma (JUNG *et al.*, 2021)	Alemanha	1 caso de encefalite autoimune	Inflamação extensa envolvendo o tronco cerebral, cerebelo e sistema límbico. Em áreas gravemente afetadas, foi encontrada astrocitose gliofibrilar proeminente, associada à ativação maciça de macrófagos/microglia e infiltrados difusamente dispersos de linfócitos T citotóxicos.
Encephalomyelitis associated with rheumatoid arthritis: a case report (ACEWICZ *et al.*, 2021)	Varsóvia	1 caso de encefalite associada a artrite reumatoide (autoimune)	Proliferação astroglial difusa e edema de oligodendrócitos, infiltração linfocítica era composta por células T, infiltração de linfócitos T transmural e perivascular com proliferação fibrosa da íntima e estreitamento do lúmen. Havia também necrose.
Twice Negative PCR in a Patient With Herpes Simplex Virus Type 1 (HSV-1) Encephalitis (ROBERTS *et al.*, 2020)	Canadá	1 caso de encefalite herpética (viral)	Necrose cortical e da substância branca maciça e coloração imunohistoquímica positiva para HSV-1 na maioria dos neurônios corticais.

Neuroinvasive potential of human coronavirus OC43: case report of fatal encephalitis in an immunocompromised host (KASEREKA & HAWKES, 2021)	Canadá	1 caso de encefalite por COVID-19 (viral)	Meningoencefalite envolvendo cérebro, cerebelo, tronco cerebral e junção espinomedular; encefalopatia hipóxico-isquêmica com microinfartos subagudos na substância branca adjacente ao putâmen direito, tálamo posterior direito e amígdala esquerda; e edema moderado a acentuado. Perda acentuada de neurônios no córtex, diencéfalo e gânglios da base. No hipocampo, houve perda quase completa dos neurônios CA1 piramidais, perda de aproximadamente 50% no subículo, giro parahipocampal e córtex entorrinal adjacente e perda de aproximadamente 25% no giro dentado. Com relação aos achados patológicos relacionados à meningoencefalite, infiltrados mononucleares perivasculares e ativação microglial foram vistos em todo o SNC (córtex, gânglios basais, diencéfalo, mesencéfalo, ponte, medula, junção espinomedular e cerebelo). Na ponte, no mesencéfalo e medula infiltrados mononucleares foram associados com infiltração difusa do tecido circundante (meningite), ativação microglial difusa com nódulos microgliais e astrogliose acentuada. No cerebelo, ovóides de mielina foram vistos na substância branca, representando dano axonal. Na microscopia eletrônica, havia estruturas semelhantes a núcleos virais dentro das células de Purkinje do vérmis cerebelar.
A fatal case of acute encephalopathy in a child due to coxsackievirus A2 infection: a case report (NAGAI *et al.*, 2021)	Japão	1 caso de encefalite pelo vírus coxsackievírus	Algum extravasamento perivascular de proteínas séricas e dilatação dos espaços de Virchow Robin são encontrados sem infiltração de células inflamatórias.

Clinical and morphological features of SARS-COV-2 associated acute hemorrhagic necrotizing encephalopathy: case report (ERMILOV & DOROFEEV, 2021)	Rússia	1 caso de encefalite viral	Endotelite descamativa, trombose, necrose parenquimatosa hemorrágica, encefalite, lesão neuronal necrobiótica grave. Edema cerebral, hemorragias focais e áreas de perturbação da estrutura do cérebro na parte inferior do sulco inter-hemisférico, pólos anteriores dos lobos frontais e na base dos lobos temporais, bem como no córtex, substância branca e núcleos basais. Vasculite disseminada com infiltração celular inflamatória das paredes dos vasos por células mononucleares, linfócitos e neutrófilos, com presença de manguitos perivasculares e edema, com disseminação de infiltrado celular na substância cinzenta e branca do cérebro. O processo patológico afetou principalmente pequenos vasos com vários graus de destruição segmentar e total do endotélio, seu inchaço, descamação, necrose fibrinoide das paredes e edema perivascular pronunciado. Nesses vasos também foram observados lodo, trombose com trombos fibrinosos, eritrocíticos e mistos, com hemorragias perivasculares. Nas áreas de substância cinzenta e branca do parênquima, principalmente hemorrágica, foi determinada a necrose com edema esponjoso perifocal pronunciado com a formação de microcistos, pequenas hemorragias focais e nódulos gliais como uma reação à inflamação do parênquima e dano neuronal necrobiótico grave.
A Fatal Case of Powassan Virus Encephalitis. (YU *et al.*, 2020)	EUA	1 caso fatal de meningoencefalomielite (viral)	Meningite linfocítica irregular relativamente leve, vários graus de panencefalite linfocítica difusa com maior envolvimento da substância cinzenta sobre a substância branca. A maioria do infiltrado linfocítico consistia em células T CD3-positivas, enquanto a presença perivascular de células B CD20 foi escassa. A massa cinzenta também revelou nódulos microgliais intermitentes e neuronofagia, que junto com os linfócitos, foi mais notável na substância negra. A distribuição das alterações inflamatórias foi mais proeminente nos centros relacionados às funções motoras e de movimento, embora a inflamação ativa também tenha sido observada no tálamo, nos núcleos da base e na substância branca, esta última em menor grau. Os macrófagos também estavam presentes em agregados principalmente microscópicos, particularmente nos cornos anteriores da coluna vertebral.

Multifocal Necrotizing Leukoencephalopathy With Preferential Microglia Toxicity in a Patient Treated With Chimeric Antigen Receptor T-Cells and Review of the Literature. (MARKER *et al.*, 2020)	EUA	1 caso de leucoencefalopatia necrosante multifocal (etiologia desconhecida)	Numerosas lesões agudas correspondentes às hemorragias petequiais. Houve vacuolação grave do parênquima envolvido, que era predominantemente, mas não exclusivamente, substância branca, com muitas lesões mostrando eritrócitos recém-extravasados. As lesões eram de outra forma hipocelulares na coloração de hematoxilina e eosina (H&E) sem um componente inflamatório significativo e com esferóides axonais frequentes. Havia perda severa de mielina nas lesões sem sinais de atividade desmielinização. Astrócitos estavam presentes na periferia das lesões e mostraram ativação moderada e alguns perolização do processo celular. Neurofilamento e manchas de proteína precursora de amiloide mostraram neurofilamento parcialmente preservado, mas dano axonal grave dentro das lesões vacuoladas. O achado mais surpreendente foi uma perda quase total da microglia nos aspectos superficiais das regiões do cérebro com MNL.
An Elderly Case of Paraneoplastic Anti-NMDA Receptor Encephalitis Associated with Small-cell Lung Cancer Expressing NR1 Subunits. (KOBAYASHI *et al.*, 2020)	Japão	1 caso de encefalite autoimune	A imunohistoquímica indicou a expressão de subunidades NR1 nas células tumorais. Positividade para cromogranina A, sinaptofisina e CD56, indicando câncer neuroendócrino. Além disso, a imunohistoquímica de NR1 mostrou coloração positiva, indicando expressão de NR1. A gliose foi confirmada no hipocampo, amígdala e claustro, indicando lesão cerebral associada a encefalite anti-NMDAR e estado de mal epiléptico.

Acute Necrotizing Encephalitis in Viral Respiratory Tract Infection: An Autopsy Case Report. (STOYANOV *et al.*, 2020)	Bulgária	1 caso de encefalite viral	O cérebro edemaciado, um foco de encefalomalácia no hemisfério cerebral direito e múltiplas hemorragias petequiais. Focos difusos de encefalite (manguitos inflamatórios), com grandes áreas de necrose neuronal do tipo coagulativa, neuropagia e gliose reativa ao redor dos vasos sanguíneos e uma borda nítida com o parênquima saudável circundante. Necrose neuronal do tipo coagulativa, neurofagia e gliose reativa, alterações perivasculares com infiltração linfocítica e neurônios degenerativos e necróticos.
Long lasting trigeminal neuropathy, limbic encephalitis and abdominal ganglionitis without primary cancer: An atypical case of Hu-antibody syndrome. (DE SCHAMPHELAERE *et al.*, 2020)	Bélgica	1 caso de encefalite autoimune	Inflamação irregular em diferentes estágios, com leve inflamação ativa das células T, bem como inflamação crônica com a presença de histiócitos no hipocampo esquerdo, ponte, medula e cerebelo.
A Case of Multiple Sclerosis-Like Relapsing Remitting Encephalomyelitis Following Allogeneic Hematopoietic Stem Cell Transplantation and a Review of the Published Literature. (DAS *et al.*, 2020)	Reino Unido	1 caso de encefalite autoimune	Leucoencefalopatia destrutiva multifocal com mielina severa e perda axonal.
Meningomyeloencephalitis secondary to Mycobacterium haemophilum infection in AIDS. (LESKINEN *et al.*, 2020)	EUA	1 caso de encefalite bacteriana	Infiltrados linfo-histiocíticos leptomeníngeos multifocais. danos generalizados no cérebro e medula espinhal com infiltrados linfo-histiocíticos focais, vacuolização de neurópilos, perda neuronal, gliose e inflamação perivascular. A substância branca subcortical apresentava manchas de palidez de mielina e estava associada à inflamação linfo-histiocitária.
An Autopsy Case of Varicella Zoster Virus Encephalitis with Multiple Brain Lesions. (SUZUKI *et al.*, 2020)	Japão	1 caso de encefalite (viral)	Vários focos de células inflamatórias em o espaço de Virchow-Robin, e as células inflamatórias consistiam principalmente de neutrófilos e histiócitos no córtex cerebral.

Travel-associated neurological disease terminated in a postmortem diagnosed atypical HSV-1 encephalitis after high-dose steroid therapy - a case report. (OSTERMAN *et al.*, 2020)	Alemanha	1 caso de encefalite herpética (viral)	Edema macroscopicamente edematoso. sinais de aumento da pressão intracraniana com apagamento de sulco, hérnia uncus e tonsilas cerebelares discretamente proeminentes. Eeningoencefalite linfocítica com muitos linfócitos T perivasculares e intraparenquimatosos. Vários neurônios infectados com coloração positiva para HSV-1.
Ventral striatal and septal area hypermetabolism on FDG-PET in herpes simplex viral encephalitis. (SINGHAL *et al.*, 2019)	EUA	1 caso de encefalite herpética (viral)	Presença de linfócitos CD45+ e antígeno HSV, sugerindo a presença de inflamação e infecção viral correspondendo à anormalidade PET. Presença de inclusões virais e inflamação que eram mais extensas no lobo temporal medial esquerdo, mas presente também nos gânglios basais bilaterais, giro cingulado e lobo temporal direito.
Chronic Hydrocephalus Following Mumps Encephalitis: Neuropathological Correlates and Review. (MACRAE & VARMA, 2020)	EUA	1 caso de encefalite viral	Dilatação significativa dos ventrículos lateral e terceiro com preservação relativa do quarto ventrículo. A estenose aqueductal não foi observada na imagem pré-morte ou no exame macroscópico. Conglomerados de macrófagos foram identificados dentro do aqueduto cerebral no nível da ponte, além da gliose periaquedutal subjacente e fibras de Rosenthal dispersas.

Dentre os achados histopatológicos mais frequentes nas autópsias de pacientes vítimas de encefalite estão a infiltração de linfócitos, sobretudo TCD3 e TCD8. Havia, ainda, infiltrados de macrófagos e dois dos três casos de encefalite viral associada à infecção por SARS-CoV-2 cursaram com alterações morfológicas nas células de Purkinje. Foram relatadas também áreas de neuronofagia e neurofagia.

Além disso, alguns artigos citaram necrose neuronal que causa perda de neurônios, a qual sinaliza para que haja resposta inflamatória no tecido neural (astrogliose), que por sua vez caracteriza-se pela infiltração perivascular e leptomeníngea, a fim de que as células de defesa encontrem o local acometido. Nesse sentido, a inflamação de tecidos cerebrais pode gerar edema, o que pode estar correlacionado com hipertensão intracraniana e cefaleia, muito presente nos casos de encefalite, seja qual for sua etiologia. Ocorre ainda gliose reativa, responsável pela cicatrização na região, que por sua vez tem participação especial dos astrócitos no processo conhecido como astrocitose, que é comum nas doenças neurodegenerativas e é necessário para a limpeza de neurônios mortos.

CONCLUSÃO

Este estudo teve como foco os achados histopatológicos em autópsias de pacientes acometidos por encefalite, sendo tal patologia uma inflamação do parênquima cerebral que gera disfunções neurológicas e cuja causa pode ser infecciosa, doença autoimune e até mesmo reação medicamentosa. A revisão realizada corrobora

a encefalite viral como a apresentação mais comum, dado já bem consolidado pela literatura científica.

Diante da suspeita de encefalite, os profissionais da saúde, tais como médicos clínicos, neurologistas e patologistas, devem ter em mente que o achado histopatológico mais comum desta doença é a infiltração de macrófagos e linfócitos TCD3 e TCD8. Além disso, devem atentar-se para a necrose neuronal, também muito recorrente, que pode levar o paciente a sequelas incapacitantes ou até mesmo a óbito.

Em acréscimo, a autopsia, por mais antiga que seja, ainda tem papel fundamental para confirmar a etiologia e realizar vigilância epidemiológica, pois uma parcela considerável de pacientes falecidos que chegam à autópsia não é diagnosticada corretamente em vida.

REFERÊNCIAS BIBLIOGRÁFICAS

ACEWICZ, A. *et al.* Encephalomyelitis associated with rheumatoid arthritis: a case report. Folia Neuropathologica, v. 59, n. 1, p. 91-97, 2021.

CAPUTO, F. *et al.* An unusual case of coma related to glutamate receptor 3 (GluR3) auto-antibodies after a traumatic spinal cord injury: Clinical and pathological aspects. Medico-Legal Journal, p. 0025817220970069, 2020.

CARTER, J.R. *et al.* Proposal for a national autopsy data bank: a potential major contribution of pathologists to the health care of the nation. American journal of clinical pathology, v. 76, n. 4 Suppl, p. 597-617, 1981.

COSTA, B.K. da; SATO, Douglas Kazutoshi. Viral encephalitis: a practical review on diagnostic approach and treatment. Jornal de pediatria, v. 96, p. 12-19, 2020.

DAS, J. *et al.* A case of multiple sclerosis—like relapsing remitting encephalomyelitis following allogeneic hematopoietic stem cell transplantation and a review of the published literature. Frontiers in immunology, v. 11, p. 668, 2020.

DAY, G.S. *et al.* Leveraging molecular biomarkers to make the common diagnosis in the uncommon patient. Journal of Neuroimmunology, v. 352, p. 577474, 2021.

DE SCHAMPHELAERE, E. *et al.* Long lasting trigeminal neuropathy, limbic encephalitis and abdominal ganglionitis without primary cancer: an atypical case of Hu-antibody syndrome. Clinical neurology and neurosurgery, v. 194, p. 105849, 2020.

DEXTER, E.P. *et al.* Case of fatal eastern equine encephalitis. IDCases, v. 26, p. e01288, 2021.

ERMILOV, V.V; DOROFEEV, N.A. Clinical and morphological features of SARS-COV-2 associated acute hemorrhagic necrotizing encephalopathy: case report. The Egyptian Journal of Neurology, Psychiatry and Neurosurgery, v. 57, n. 1, p. 1-4, 2021.

HIRSCH, C.S. Talking to the family after an autopsy. Archives of pathology & laboratory medicine, v. 108, n. 6, p. 513-514, 1984.

JENSEN, M.P. *et al.* Neuropathological findings in two patients with fatal COVID-19. Neuropathology and Applied Neurobiology, v. 47, n. 1, p. 17-25, 2021.

JUNG, S. *et al.* Fatal late-onset CAR T-cell–mediated encephalitis after axicabtagene-ciloleucel in a patient with large B-cell lymphoma. Blood Advances, v. 5, n. 19, p. 3789-3793, 2021.

KASEREKA, M.C.; HAWKES, M.T. Neuroinvasive potential of human coronavirus OC43: case report of fatal encephalitis in an immunocompromised host. Journal of Neurovirology, v. 27, n. 2, p. 340-344, 2021.

KIRCHER, T. The autopsy and vital statistics. Human pathology, v. 21, n. 2, p. 166-173, 1990.

KOBAYASHI, Y. *et al.* An Elderly Case of Paraneoplastic Anti-NMDA Receptor Encephalitis Associated with Small-cell Lung Cancer Expressing NR1 Subunits. Internal Medicine, v. 59, n. 18, p. 2307-2309, 2020.

KOSKINIEMI, M. *et al.* Epidemiology of encephalitis in children: A 20-Year survey. Annals of Neurology: Official Journal of the American Neurological Association and the Child Neurology Society, v. 29, n. 5, p. 492-497, 1991.

LACAYO-LEPESQUEUR, K. Notas de clase sobre patología y su importancia en la medicina: biopsia, autopsia y paleopatología. Revista Colombiana de Ciencia Animal-RECIA, v. 7, n. 2, p. 237-246, 2015.

LESKINEN, S. *et al.* Meningomyeloencephalitis secondary to Mycobacterium haemophilum infection in AIDS. Acta neuropathologica communications, v. 8, n. 1, p. 1-5, 2020.

MACRAE, C. & VARMA, H. Chronic hydrocephalus following mumps encephalitis: neuropathological correlates and review. Journal of Neuropathology & Experimental Neurology, v. 79, n. 1, p. 113-117, 2020.

MARKER, D.F. *et al.* Multifocal Necrotizing Leukoencephalopathy With Preferential Microglia Toxicity in a Patient Treated With Chimeric Antigen Receptor T-Cells and Review of the Literature. Journal of Neuropathology & Experimental Neurology, v. 79, n. 10, p. 1115-1121, 2020.

MINAMI, S. *et al.* Pembrolizumab-Induced Meningoencephalitis: A Brain Autopsy Case. Journal of medical cases, v. 12, n. 9, p. 359, 2021.

NAGAI, T. *et al.* A fatal case of acute encephalopathy in a child due to coxsackievirus A2 infection: a case report. BMC infectious diseases, v. 21, n. 1, p. 1-5, 2021.

OSTERMAN, A. *et al.* Travel-associated neurological disease terminated in a postmortem diagnosed atypical HSV-1 encephalitis after high-dose steroid therapy–a case report. BMC infectious diseases, v. 20, n. 1, p. 1-9, 2020.

ROBERTS, J.I. *et al.* Twice Negative PCR in a Patient With Herpes Simplex Virus Type 1 (HSV-1) Encephalitis. The Neurohospitalist, v. 11, n. 1, p. 66-70, 2021.

SINGHAL, T. *et al.* Ventral striatal and septal area hypermetabolism on FDG-PET in herpes simplex viral encephalitis. Journal of neurovirology, v. 26, n. 1, p. 118-120, 2020.

STOYANOV, G.S. *et al.* Acute Necrotizing Encephalitis in Viral Respiratory Tract Infection: An Autopsy. 2020.

SUZUKI, Tomohiro *et al.* An Autopsy Case of Varicella Zoster Virus Encephalitis with Multiple Brain Lesions. Internal Medicine, p. 3417-19, 2020.

TUNKEL, A.R. *et al.* The management of encephalitis: clinical practice guidelines by the Infectious Diseases Society of America. Clinical infectious diseases, p. 303-327, 2008.

WANG, I.-Jen *et al.* The correlation between neurological evaluations and neurological outcome in acute encephalitis: a hospital-based study. European Journal of Paediatric Neurology, v. 11, n. 2, p. 63-69, 2007.

YU, Q. *et al.* A Fatal Case of Powassan Virus Encephalitis. Journal of Neuropathology & Experimental Neurology, v. 79, n. 11, p. 1239-1243, 2020.

Capítulo 3

SARS-COV-2 E SUA RELAÇÃO COM O ACIDENTE VASCULAR CEREBRAL

DR. RODRIGO CARLOS SOARES[1]
ANDERSON DE CASTRO REMÉDIO[2]
BRUNA DOS SANTOS DE CARVALHO[2]
LIDIELY KASSBURG MELLO[2]
LUCAS OLIVEIRA BARBOSA DOS REIS[2]

[1] *Médico formado pelo Centro Universitário das Américas – FAM*
[2] *Discente – Medicina do Centro Universitário das Américas – FAM*

Palavras Chave: *Coronavírus; Acidente Vascular Cerebral; Transtornos Cerebrovasculares*

INTRODUÇÃO

O novo coronavírus, denominado Sars-CoV-2, causador da doença Covid-19, foi descoberto, pela primeira vez em Wuhan, na China, em dezembro de 2019. No dia 5 de janeiro de 2020 foi publicado o primeiro aviso da Organização Mundial da Saúde (OMS) sobre 44 casos de "pneumonia de causa desconhecida" em Wuhan, em 9 de fevereiro de 2020 foi divulgado o primeiro código genético do novo coronavírus e, em 5 de março de 2020, foi confirmada a primeira transmissão interna no Brasil. Desde então, os números de casos confirmados e óbitos aumentaram exponencialmente (MUNHOZ *et al.*, 2020).

De acordo com Ministério da Saúde (MS, 2021), o primeiro caso confirmado de Covid-19 no Brasil ocorreu em 26 de fevereiro de 2020. Com base em dados diários informados pelas Secretarias Estaduais de Saúde, de 26 de fevereiro de 2020 a 10 de abril de 2021 foram confirmados 13.445.006 casos e 351.334 óbitos pelo novo coronavírus no Brasil. Tendo como base estes dados, a taxa de incidência acumulada foi de 6.349,3 casos por cem mil habitantes; já a taxa de mortalidade acumulada foi de 165,9 óbitos por cem mil habitantes.

O coronavírus é classificado como um vírus zoonótico da família *Coronaviridae*, o qual apresenta, em seu material genético primário, o RNA fita simples, proteína *spike* (S), membrana (M), envelope (E) e proteínas do nucleocapsídeo (N). O agente causador da doença é nomeado de Sars-CoV-2 por suas semelhanças genéticas com o vírus Sars-CoV-1 (BERGER *et al.,* 2020; MINISTÉRIO DA SAÚDE, 2020; SHEREEN *et al.*, 2020).

O Sars-CoV-2 liga-se às células hospedeiras por meio do receptor da enzima conversora de angiotensina 2 (ECA-2), sendo o principal alvo o epitélio respiratório. Também verificou-se, no entanto, receptores nas células da glia no cérebro e nos neurônios da coluna vertebral. Dessa forma, além dos inúmeros acometimentos sistêmicos gerados pela Covid-19, uma parcela de pacientes desenvolve complicações neurológicas (AHMAD; RATHORE, 2020; DHOCHAK *et al.,* 2020).

O acidente vascular cerebral (AVC) ocorre quando vasos sanguíneos cerebrais são obstruídos ou se rompem, ocasionando, então, a paralisia da área cerebral acometida, ou seja, que ficou sem irrigação sanguínea. Existem dois tipos de AVC que ocorrem por motivos diferentes: AVC hemorrágico e AVC isquêmico (SBH, 2021).

Tendo como base Wuhan, cerca de 36,4% dos pacientes hospitalizados apresentaram algum tipo de anormalidade neurológica (MUNHOZ *et al.,* 2020).

O mecanismo de envolvimento neurológico na Covid-19 ainda está em estudo, porém acredita-se num evento heterogêneo e multifatorial. Dessa forma, ocorre, possivelmente, um envolvimento direto do cérebro e/ou fatores autoimunes, tempestade de citocinas inflamatórias e distúrbios metabólicos. A partir dos achados neurológicos, entretanto, evidenciou-se um início tardio de envolvimento cerebral, o que sugere um mecanismo autoimune subjacente (MEHTA *et al.,* 2020).

Experiências realizadas em camundongos mostraram que o novo coronavírus atinge o cérebro por meio do epitélio olfativo ou do osso cribriforme em torno de sete dias. Além disso, durante a fase de viremia, foi observada a interrupção da barreira hematoencefálica, fazendo, assim, com que o vírus entre diretamente no cérebro, causando danos mediante dois mecanismos: lesão cerebral hipóxica e dano imunológico mediado ao SNC (AHMAD; RATHORE, 2020).

Com o aumento de casos graves de Covid-19 observou-se que esses pacientes ficaram mais suscetíveis a desenvolver alguma doença cerebrovascular – Acidente Vascular Cerebral Isquêmico (AVCi), Acidente Vascular Cerebral hemorrágico (AVCh) ou trombose venosa cerebral (ROMÁN *et al.*, 2020).

O AVCi ocorre devido à obstrução ou redução do fluxo sanguíneo em uma artéria cerebral, ocasionando a falta de circulação no seu território vascular. Já o AVCh é caracterizado pela ruptura espontânea (não traumática) de um vaso, com extravasamento de sangue para o interior do cérebro (hemorragia intracerebral), para o sistema ventricular (hemorragia interventricular) e/ou espaço subaracnóideo (hemorragia subaracnóide) (SBDCV, 2021).

De acordo com Abboud *et al.* (2020), cerca de 2,8% a 6% dos pacientes com Covid-19 podem apresentar sintomas neurológicos agudos, considerando-se que 80% podem ter origem isquêmica.

O objetivo geral deste estudo foi abordar o Sars-CoV-2 e sua relação com o acidente vascular cerebral. Tendo como objetivos específicos: demonstrar os mecanismos fisiopatológicos envolvidos nas complicações neurológicas causadas pelo novo coronavírus; avaliar a proteína enzimática ECA-2 e sua relação com o AVC em pacientes contaminados pelo Sars-CoV-2; abordar a Covid-19 e citar suas complicações neurológicas; compreender os mecanismos envolvidos no AVC e sua relação com a Covid-19. Pretende-se discutir a relação da Covid-19 com o Acidente Vascular Cerebral e demonstrar um possível aumento do número de casos envolvendo o AVC.

MÉTODO

Trata-se de uma revisão integrativa da literatura realizada no período de janeiro a dezembro de 2021, por meio de pesquisas nas bases de dados: *PubMed, Uptodate, Scielo* e *Google Scholar*. Foram utilizados os descritores: *Coronavírus, acidente vascular cerebral, transtornos cerebrovasculares e angiotensina II.* Foram usados, também, artigos correlacionados aos artigos encontrados. Desta busca foram encontrados 21 artigos, posteriormente submetidos aos critérios de seleção.

Os critérios de inclusão foram: artigos nos idiomas inglês e português; publicados no período de 2020 a 2021 e que abordavam as temáticas propostas para esta pesquisa, estudos descritivos, observacionais e de revisão sistemática, disponibilizados na íntegra. Os critérios de exclusão foram: artigos duplicados, disponibilizados na forma de resumo, que não abordavam diretamente a proposta estudada e que não atendiam aos demais critérios de inclusão.

Após os critérios de seleção restaram 12 artigos que foram submetidos à leitura minuciosa para a coleta de dados. Os resultados foram apresentados de forma descritiva, divididos em categorias temáticas abordando: caracterização e fisiopatologia do Sars-CoV-2 e a relação fisiopatológica do Sars-CoV-2 com o Acidente Vascular Cerebral.

RESULTADOS E DISCUSSÃO

O Sars-CoV-2 é um vírus RNA fita simples que utiliza o receptor da enzima conversora de angiotensina 2 (ECA-2) para adesão celular.

Embora a expressão de ECA-2 seja baixa no cérebro, estudos de autópsia já demonstraram presença de partículas Sars-CoV no tecido cerebral. O principal alvo do vírus é o epitélio respiratório. Assim, atualmente a teoria principal é a infiltração trans-sináptica direta por meio do nervo olfativo ou células perineuronais. Essa rota de invasão tem sido documentada em estudos em animais para outros coronavírus; por exemplo, estudos experimentais em camundongos transgênicos injetados intra-

nasal com Sars-CoV demonstraram a entrada cerebral por intermédio dos nervos olfativos, epitélio olfativo ou osso cribiforme, chegando ao cérebro em sete dias e com posterior rápida disseminação para estruturas cerebrais mediais, incluindo o lobo temporal medial, gânglios basais, tálamo e mesencéfalo (WILSON; JACK, 2020).

A ligação do Sars-Cov-2 à enzima conversora de angiotensina 2 (ECA-2) é um passo crítico na fisiopatologia das manifestações clínicas em pacientes com Covid-19 (FOTUHI *et al.,* 2020).

A função da ECA-2 na fisiologia humana normal é regular a pressão arterial pela inibição das vias angiotensina-renina-aldosterona. Níveis mais elevados de angiotensina II estão associados à vasoconstrição, insuficiência renal, doença cardíaca, apoptose e processos oxidativos que aceleram o envelhecimento e promovem a degeneração cerebral. A deficiência da ECA-2 diminui o impacto da infecção por Sars-CoV-2, e, sendo assim, essa proteína enzimática pode realmente servir como um alvo para agentes terapêuticos contra Sars-CoV-2 (ABBOUD *et al.,* 2020; FOTUHI *et al.,* 2020; KWONG *et al.,* 2020).

Depois de ligar a ECA-2 em células epiteliais respiratórias e, em seguida, células epiteliais em vasos sanguíneos, a infecção acaba por formar uma tempestade de citocinas inflamatórias, com elevação acentuada nos níveis de interleucina-1, interleucina-6 e fator de necrose tumoral. Altos níveis dessas citocinas aumentam a permeabilidade vascular, edema e inflamação generalizada com danos consequentes em múltiplos órgãos, ocorrendo, também, cascatas de hipercoagulação, tendo como consequência disso a formação de pequenos e grandes coágulos sanguíneos. A hiperativação combinada de marcadores inflamatórios, lesões vasculares e fatores de coagulação, contribui para múltiplas complicações neurológicas, que serão discutidas a seguir (AHMAD; RATHORE, 2020; ABBOUD *et al.,* 2020; FOTUHI *et al.,* 2020; KWONG *et al.,* 2020).

Achados de angiografia e venografia cerebral sugerem que coágulos sanguíneos para acidente vascular cerebral isquêmico, em pacientes Covid-19, podem ocorrer tanto em artérias cerebrais quanto em veias cerebrais. Embora a maioria dos casos de Acidente Vascular Cerebral relatados em pacientes com Covid-19 tenha sido devido a eventos isquêmicos, muitos casos com hemorragia intracraniana também foram relatados, porém o mecanismo exato de como o Sars-Cov2 causa hemorragia intracraniana permanece mal compreendido. Uma possibilidade é que niveis mais elevados de angiotensina II estão associados à vasoconstrição e à resistência vascular periférica, e essa vasoconstrição, associada à supressão da ECA-2, pode contribuir para a ruptura dos vasos sanguíneos no cérebro (FOTUHI *et al.,* 2020).

A hipóxia também é uma das complicações causadas pelo novo coronavírus, que, quando se replica e prolifera-se nos pneumócitos, leva ao exsudato inflamatório alveolar difuso e intersticial. Isso, por sua vez, leva a distúrbios de troca de gás alveolar, causando hipóxia no SNC, aumentando o metabolismo anaeróbico nas células cerebrais, induzindo edema celular e intersticial, obstruindo o fluxo sanguíneo cerebral, bem como conduz à isquemia e à vasodilatação na circulação cerebral (ABBOUD *et al.,* 2020).

CONCLUSÃO

Como evidenciado neste estudo, apesar do foco primordial do vírus Sars-CoV ser o trato respiratório, a presença deste RNA vírus de fita simples já foi comprovada no tecido nervoso, principalmente pela infiltração trans sináptica do nervo olfativo ou das células perineuronais.

Sendo assim, esta afirmativa serve como substrato para afirmar as possíveis consequências neurológicas após a infecção. Como discutido, o mecanismo principal do vírus age por meio da ECA-2, que também afeta diretamente as células epiteliais dos vasos sanguineos. Em conjunto com as inúmeras citocinas produzidas neste mesmo processo, a formação de coágulos é uma consequência que pode acarretar na repercussão mais recorrente: os acidentes vasculares cerebrais isquemicos. Em contrapartida, algumas pesquisa também evidenciaram a presença de hemorragias intracranianas após a infecção pelo mesmo vírus, apesar disto, o mecanismo fisiopatológico ainda é incompreendido, à vista disso, novos estudos devem ser realizados para aprofundar os conhecimentos nesta vertente.

REFERÊNCIAS BIBLIOGRÁFICAS

ABBOUD, Hilal *et al.* COVID-19 and SARS-Cov-2 Infection: Pathophysiology and Clinical Effects on the Nervous System. Journal World Neurosurgery, 2020.

AHMAD, Imran; RATHORE, Farooq Azam. Neurological manifestations and complications of COVID-19: A literature review. Journal of Clinical Neuroscience, 2020.

BERGER, A. *et al.* Evidence of SARS-CoV-2 infection in returning travelers from Wuhan, China. New. Engl. Jour. Med., v. 382, n. 13, 2020.

BRANN D. H. *et al.* Non-neuronal expression of SARS-CoV-2 entry genes in the olfactory system suggests mechanisms underlying COVID-19-associated anosmia. bioRxiv., 2020.

BRASIL (BRASIL,2021). Ministério da Saúde. Secretaria de Atenção à Saúde.

BRASIL (BRASIL,2020). Ministério da Saúde. Secretaria de Atenção à Saúde.

DHOCHAK, N. *et al.* Pathophysiology of COVID19: Why children fare better than adults? The. Ind. Jour. Ped., v. 87, p. 537-546, 2020.

FOTUHI, Majid *et al.* Neurobiology of COVID-19. Journal of Alzheimer's Disease, n. 76, v. 1, p. 3-19, 2020.

GHEBLAWI, M.; WANG K.; VIVEIROS A. Angiotensin converting enzyme 2: SARSCoV-2 receptor and regulator of the renin-angiotensin system, 2020.

HELMS J. *et al.* Neurologic Features in Severe SARS-CoV-2 Infection, 2020.

KWONG, Koy Chong Ng Kee *et al.* COVID-19, SARS and MERS: A neurological perspective. Journal of Clinical Neuroscience, 2020.

LOU J. *et al.* Coronavirus disease 2019: a bibliometric analysis and review. Eur Rev Med Pharmacol Sci., 2020.

MAJERSIK, J. J.; REDDY,V. K. Acute neurology during the COVID-19 pandemic. Neurology, 2020

MAZZOLA, D. *et al.* Perfil dos pacientes acometidos por Acidente Vascular Encefálico assistidos na clínica de fisioterapia neurológica da Universidade de Passo Fundo. Revista Brasileira em Promoção da Saúde, 20(1), p. 22, 2007. Disponível em: https://www.redalyc.org/articulo.oa?id=40820105 2007.

MEHTA, P. *et al.* COVID-19: consider cytokine storm syndromes and immunosuppression. Lancet, 2020

MUNHOZ, Renato Puppi *et al.* Neurological complications in patients with SARSCoV-2 infection: a systematic review. SciELO, 2020.

OMS. Organização Mundial da Saúde. Organização Mundial de Saúde declara pandemia do novo Coronavírus. 2020. Disponível em: https://www.unasus.gov.br/noticia/organizacao-mundial-de-saude-declara-pandemiade-coronavirus. Acesso em: 18 nov. 2021.

ROMÁN, Gustavo C. *et al.* The neurology of COVID-19 revisited: A proposal from the Environmental Neurology Specialty Group of the World Federation of Neurology to implement international neurological registries. Journal of the Neurology Sciences, v. 414, jul. 2020.

SHARIFI-RAZAVI,A; KARIMI, N.; ROUHANI N. COVID 19 and intra cerebral hemorrhage: causative or coincidental. New Microbes New Infect, 27 Mar. 2020.

SHEREEN, M. A. *et al.* COVID-19 infection: origin, transmission, and characteristics of human coronaviruses. Jour. Of. Adv. Reser., v. 24, p. 91-98, 2020

SBC. Sociedade Brasileira de Cardiologia. Disponível em: https://www.portal.cardiol.br/. Acesso em: 15 nov . 2021.

SBDCV. Sociedade Brasileira de Doenças Cerebrovasculares. Disponível em: https://avc.org.br/. Acesso em: 10 nov. 2021.

SBH. Sociedade Brasileira de Hipertensão. AVC – Acidente Vascular Cerebral. Disponível em: https://www.sbh.org.br/. Acesso em: 13 nov. 2021.

WILSON, Mitchell P.; JACK, Andrew S. Coronavirus disease 2019 (COVID-19) in neurology and neurosurgery: A scoping review of the early literature. Clinical Neurology and Neurosurgery, v. 193, jun. 2020.

Capítulo 4

MANEJO DA CEFALEIA DO TIPO MIGRÂNEA COM AURA: UMA REVISÃO INTEGRATIVA

THAYNARA HEVELLIN EVANGELISTA[1]
ISABELLA CORREIA TEODORO DE ARAÚJO[1]
LÍVIA GRANDINI ALBIERO[1]
FERNANDA MORAIS BARBOSA[1]
MARIANA SANTOS CRUVINEL[1]
HILARY HEVELLIN EVANGELISTA[1]
YASMIN PACHECO ARATAQUE[1]
MATEUS DE MELO TERRA[1]
RENATA BUENO BUCCI PY[1]
LARA RAMOS BORGES[1]
TIAGO DORNELAS GOULART[1]
DAIENNE BORGES MELO[1]

[1]*Discente – Medicina da Universidade de Rio Verde, Campus Aparecida de Goiânia*

***Palavras Chave**: Cefaleia Primária; Enxaqueca com aura; Transtornos de enxaqueca*

INTRODUÇÃO

A migrânea ou enxaqueca é uma doença complexa caracterizada por cefaleia pulsátil, localizada geralmente em um lado da cabeça, de intensidade moderada a grave, com duração de quatro a 72 horas e associada a fotofobia/fonofobia e/ou sintomas digestivos (por exemplo, náuseas, vômitos). Trata-se de uma cefaleia do tipo primária. Em cerca de 15% a um terço dos pacientes com enxaqueca, o início da cefaleia é precedido ou acompanhado por aura, sintomas neurológicos visuais, sensoriais, de fala e/ou motores focais totalmente reversíveis que ocorrem gradualmente, se espalhando e depois desaparecendo. A enxaqueca com aura típica é um distúrbio altamente prevalente, pois afeta 8% da população geral (VIANA, M. *et al.*, 2019). Segundo dados da Organização Mundial da Saúde (OMS), a migrânea tornou-se a terceira doença mais comum no século XXI, afetando cerca de 1 a 1,09 bilhões de pessoas no mundo e sua incidência vem aumentando nos últimos anos, especialmente nos países em desenvolvimento, possivelmente por mudanças no estilo de vida provocadas pela rápida urbanização nessas regiões. (LUCAS, C, 2021; XIAO-GUANG, L. *et al.,* 2020; PARREIRA, E. *et al.,* 2020).

A enxaqueca pode ser dividida assim, em cinco fases, sendo que nem sempre todas estarão presentes: Sintomas premonitórios: precedem a cefaleia por horas ou até dias. Nesta fase o paciente pode apresentar irritabilidade, com raciocínio e memorização mais lentos, desânimo e avidez por alguns tipos de alimentos. Aura: complexo de sintomas neurológicos que se desenvolve gradualmente (ao longo de no mínimo 5 minutos) e dura até 60 minutos. A aura típica é um distúrbio visual constituído por pontos fosfenos, perda ou distorção de um dos hemicampos visuais ou parte deles. Às vezes associam-se à parestesia unilateral e/ou disfasia. Cefaleia: é de forte intensidade, latejante/pulsátil, piorando com as atividades do dia a dia. A duração da fase de dor é de 4 a 72 horas. A dor é unilateral em dois terços das crises, geralmente mudando de lado de uma crise para outra. Sintomas associados: náuseas e/ou vômitos, foto e fonofobia. Fase de recuperação: fase de exaustão em que alguns pacientes necessitam de um período de repouso para seu completo restabelecimento. (SPECIALI, J.G, 2018).

A fisiopatologia da aura tem sido associada à depressão alastrante cortical (DAC), diminuição dos sinais neurológicos, bem como, às alterações do fluxo sanguíneo, porém, sua relação direta com a migrânea ainda não é compreendida. A DAC é uma onda de despolarização neuronal e glial intensa, porém, autolimitada, que se propaga lentamente na substância cinzenta cerebral por meio de contiguidade química (LUCAS, C, 2021).

Sabe-se que a enxaqueca possui uma relação muito grande com o estilo de vida – sedentarismo, tabagismo, obesidade, alimentação inadequada, transtornos do humor (depressão e ansiedade) e alterações orofaciais (disfunção temporomandibular). Por isso, geralmente o tratamento dos pacientes é realizado de maneira multidisciplinar, ou seja, com a atuação não apenas do neurologista, mas também do odontólogo, nutricionista, psicólogo, enfermeira e fisioterapeuta (FARO, 2017). Cerca de 90% de quem sofre dessa patologia tem algum prejuízo no trabalho, estudos, atividade de lazer e vida sexual e por isso ela está entre as 10 principais causas de incapacidade no mundo (XIAO-GUANG, L. *et al.,* 2020; PARREIRA, E. *et al.,* 2020).

De acordo com a frequência das crises, a migrânea pode ser classificada em: episódica (a mais comum) - quando as crises têm uma

frequência inferior a 15 dias por mês e alternam com períodos livres de sintomas - e crônica - quando as dores surgem mais de 15 dias por mês, muitas vezes diárias e contínuas. Há ainda a migrânea refratária que é uma crônica resistente à terapêutica (PARREIRA, E. *et al.,* 2020).

O seu diagnóstico é estabelecido com base em crises recorrentes, com duração de minutos, de sintomas unilaterais totalmente reversíveis visuais, sensoriais ou outros sintomas do sistema nervoso central que geralmente se desenvolvem gradualmente e geralmente são seguidos por cefaleia e sintomas de enxaqueca associados (C. LUCAS, 2021). O diagnóstico é baseado nos critérios da edição III da Classificação Internacional de Cefaleias, assim, o paciente terá migrânea com aura se tiver duas crises preenchendo os critérios B e C a seguir, ou tiver uma cefaléia não melhor explicada por outro diagnóstico desta classificação.

B- Um ou mais dos seguintes sintomas de aura plenamente reversíveis: Visual; Sensorial; Fala e/ou linguagem; Motor; Tronco cerebral; Retiniano.

C- Ao menos três das seis seguintes características:

1. Ao menos um sintoma de aura alastra-se gradualmente por ≥5 minutos
2. Dois ou mais sintomas de aura ocorrem em sucessão
3. Cada sintoma de aura individual dura 5-60 minutos.
4. Ao menos um sintoma de aura é unilateral.
5. Ao menos um sintoma de aura é positivo.
6. A aura é acompanhada, ou seguida dentro de 60 minutos, por cefaleia. (KOWACS, F. *et al.*, 2019).

O tratamento da migrânea engloba terapias não farmacológicas e farmacológicas para reduzir a frequência das crises e/ou duração/gravidade das crises. (OSHUA, L. & DILLI, E., 2020). Dentre a terapia não farmacológica ressalta-se a mudança no estilo de vida, com prática de exercício físico, dieta saudável, horários regulares de sono e evitar o abuso de cafeína e estimulantes. É importante identificar os fatores desencadeantes das crises, sendo os mais frequentes: estresse, menstruação, jejum prolongado e variações do ritmo de sono. Durante a crise aconselha-se manter o paciente em repouso sob penumbra em ambiente tranquilo e silencioso (SPECIALI, J.G, 2018; PARREIRA, E. *et al.,* 2020).

O tratamento farmacológico da enxaqueca episódica engloba analgésicos como dipirona, antiinflamatórios não esteróides, dexametasona, antiepiléticos (valproato, topiramato), amitriptilina, propranolol, clorpromazina e flunarizina, porém, apenas o topiramato e o valproato foram ensaiados especificamente na enxaqueca crônica com resultados positivos. Os casos que não respondem ao topiramato ou outros fármacos profiláticos indica-se o tratamento com toxina botulínica do tipo A. (SPECIALI, J.G, 2018; OSHUA, L. & DILLI, E., 2020; PARREIRA, E. *et al.,* 2020).

O objetivo deste estudo foi avaliar, baseado em fontes recentes e confiáveis, a eficácia do diagnóstico e tratamento da cefaleia primária do tipo migrânea com aura instituída, com o intuito de investigar o que há de novo para amenizar as crises recorrentes e melhorar a qualidade de vida dos pacientes acometidos por esse tipo de enxaqueca.

MÉTODO

Este trabalho utilizou como método a revisão integrativa, que é uma estratégia para a identificação e análise das evidências existentes de práticas de saúde, quando a produção de conhecimento científico não está suficientemente

fundamentada. Tendo em vista a crescente incidência de cefaleia primária do tipo migrânea com aura e sua relevante causa de absenteísmo ao trabalho e prejuízo na qualidade de vida dos enxaquecosos, que podem impactar na economia mundial, bem como, o avanço do desenvolvimento científico no que tange aos métodos de diagnóstico e tratamento da medicina, formulou-se a pergunta científica que guiará este estudo "O diagnóstico e tratamento da cefaleia primária do tipo migrânea com aura instituído atualmente é eficaz no controle da doença?".

Os critérios de inclusão dos artigos selecionados nesta pesquisa incluem: estudos publicados entre os anos de 2017-2022 nos idiomas português e inglês, com resumos disponíveis na base de dados eletrônica: PubMed (arquivo digital produzido pela National Library of Medicine na área das Biociências) e que abordavam as temáticas propostas para esta pesquisa, estudos do tipo de delineamento descritivo, quantitativo e qualitativo, em ensaios clínicos controlados, estudos observacionais (disponibilizados na íntegra) e de prognóstico ou (estudos do tipo revisões literárias, ensaios clínicos randomizados, ensaios clínicos controlados, estudos observacionais, disponibilizados na íntegra). Os critérios de exclusão foram: artigos duplicados, disponibilizados na forma de resumo, que não abordavam diretamente a proposta estudada e que não atendiam aos demais critérios de inclusão. Para a busca dos artigos selecionados foram utilizados os seguintes descritores de assunto: Cefaleia Primária; Enxaqueca com aura; Transtornos de enxaqueca, que fazem parte dos Descritores em Ciências da Saúde – DeCS e MeSH. Após os critérios de seleção restaram 32 artigos que foram submetidos à leitura minuciosa para a coleta de dados. Excluíram-se aqueles divergentes do objetivo específico restando 11 estudos para análise integral. A apresentação dos resultados e discussão dos dados obtidos foi realizada de forma descritiva, possibilitando ao leitor a avaliação da aplicabilidade da revisão integrativa elaborada.

RESULTADOS E DISCUSSÃO

O número total de artigos encontrados na busca foi 32. Após a utilização dos critérios de inclusão e exclusão, 11 artigos foram escolhidos para compor a revisão integrativa de literatura. Ao realizar a leitura na íntegra dos artigos eleitos, observou-se o aparecimento de outros elementos importantes, além da etiologia e dos sinais e sintomas. Em razão da importância e da relevância de tais elementos, optou-se pela sua inclusão como resultados válidos neste estudo, sendo eles os fatores de risco, os desencadeantes e os agravantes da migrânea com aura e suas formas de tratamento.

Migrânea/enxaqueca vem do grego e do árabe, respectivamente, ambas denotando "de um lado só da cabeça". Trata-se de um tipo de cefaleia primária, que se manifesta geralmente por meio de um encadeamento de quatro estágios: pródromos, aura, dor e período de resolução.

Pródromos precedem a crise em até 24- 48 horas e incluem sintomas como: fadiga, dificuldade de concentração, foto ou fonofobia, náusea, visão turva, alterações de humor (irritabilidade, ansiedade e depressão), distúrbios do sono (bocejos, insônia ou sonolência), anorexia ou compulsão alimentar e retenção hídrica.

Aura compreende um conjunto de sintomas neurológicos focais que antecedem os eventos de cefaleia, contudo podem ter início após iniciada a dor ou perdurar durante esta. Se aceita um limite de duração de uma hora para tal sintomatologia, exceto quando o comprometimento é motor. Resulta de uma despolarização neuronal, cujo ponto de partida é a região occipital, e se alastra para a área do córtex frontal. A mais comum é a aura visual, presente em cerca de

90% dos enxaquecosos clássicos, e é marcada por luzes cintilantes, linhas em zigue-zague ou recortadas, escotomas, dificuldade para focar ou visão distorcida. Segue-se, em frequência, pela aura sensorial, sendo a mais rara a que acomete a fala. A fase seguinte é a álgica, que habitualmente é hemi-craniana ou periorbitária, podendo alterar seu lado de manifestação a cada crise.

Por fim, após o pico de intensidade da dor, alcança a fase de resolução, em que o enfermo pode apresentar quadros de êmese e sonolência. Sintomas residuais, como fraqueza, fadiga, dificuldade de concentração e confusão mental, podem também estar presentes. A IHS através da terceira edição da *International Classification of Headache Disorders* (ICHD-III beta), subclassifica a enxaqueca, resumidamente, em migrâneas com aura, sem aura e crônica, conforme os critérios de diagnóstico descritos na **Tabela 4.1**.

Já na Classificação Internacional de Doenças (CID-10), a EXQ é codificada por G43, sendo G43.0 seu subtipo sem aura e G43.1, com aura.

Migrânea sem aura, também chamada de EXQ comum, é caracterizada por episódios recorrentes de cefaleia unilateral, de caráter pulsátil, com intensidade de moderada a intensa, perdurando por 4 a 72 horas. Além disso, associa-se a náusea, foto e/ou fonofobia e é intensificada por atividades físicas rotineiras. Frequentemente apresenta relação ao ciclo menstrual.

Migrânea com aura ou clássica, ocorre em ataques com minutos de duração e quadros de aura unilaterais totalmente reversíveis de sintomas visuais, de fala/linguagem, motores ou outros sintomas de acometimento do sistema nervoso central. A aura comumente surge de forma gradual e é sucedida pela dor de cabeça e seus fatores associado.

Tabela 4.1 Critérios diagnósticos das migrâneas segudo a ICHD-III beta (IHS)

MIGRÂNEA	
SUBTIPO	**CRITÉRIOS**
SEM AURA	A. Pelo menos cinco episódios que preencham os critérios B-D; B. Crises de cefaleia com duração de 4 a 72 horas (sem treinamento ou com tratamento infeficaz); C. A cefaleia apresenta pelo menos duas das quatro características a seguir: 1. localização unilateral 2. caráter pulsátil 3. intensidade de moderada a severa 4. agravada ou fazendo com que o indivíduo evite atividades físicas rotineiras (como andar ou subir escadas); D. Associada a pelo menos um dos seguintes sintomas: 1. náusea e/ou vômito 2. foto e fonofobia E. Sem diagnóstico mais adequado segundo a ICDH-3
COM AURA	A. Pelo menos dois episódios que preencham os critérios B e C. B. Um ou mais das seguintes aurs, totalmente reversíveis: 1. visual 2. sensorial 3. de linguagem e/ou fala 4. motora 5. medular 6. retiniana C. Pelo menos duas das quatro características a seguir:

	1. pelo menos um sintoma de aura que seespalha gradualmente em 5 minutos e/ou dois ou mais sintomas de aura que sucedem. 2. cada sintoma individual de aura dando de 5 a 60 minutos. 3. pelo menos um sintoma de aura unilateral; 4. a aura é acompanhada ou seguida, em até 60 minutos, por cefaleia. D. sem diagnóstico mais adequado segundo a ICHD-3 e após exclusão de ataque isquêmico transitório.
CRÔNICA	**A.** Cefaleia (tipo tensional e/ou migrâea) em 15 dias por mês por mais de 3 meses, e preenchendo os critérios B e C, B. Acometendo um paciente que tenha apresentado pelo menos cinco episódios que preencham os critérios B-D para 1.1. Migrâneo sem aura e/ou os critérios B e C para 1.1. Migrânea com aura. C. E, 8 dias por mês por mais de 3 meses preenchendo qualquer um dos seguintes itens: 1. critério C e D para migrânea sem aura 2. critério B e C para 1.2 migrânea com aura 3. tida como migrânea pelo paciente e aliviada por triptano derivados da ergotamina. D. Sem diagnóstico mais adequado segundo a ICDH-3.

O único agente causal da migrânea encontrado nesta revisão integrativa de literatura foi à predisposição genética. Fatores de risco, fatores desencadeantes e sinais e sintomas da migrânea encontrados nesta revisão estão apresentados, respectivamente, nas **Tabelas 4.2, 4.3 e 4.4.**

Tabela 4.2 Fatores de risco da migrânea encontrados por meio da revisão integrativa de literatura, n=26.

Agrupamento	Fatores de risco
Relacionado ao sexo	Sexo feminino
Relacionado à cor da pele	Cor branca
Relacionado aos aspectos emocionais e psicológicos	Maus tratos na infância: abuso físico, negligência gísica, negligência emocional e particularmente, o abuso emocional. Traços de personalidade e mecanismos psicossomáticos
Relacionados a fatores hormonais	Uso de anticoncepcional hormonal; Mudanças hormonais.
Estado civil	Casado, viúvo
Outros	Infecção por *Helicobacter pylori*. Hiperinsulinemia em pacientes não obesos

Tabela 4.3 Fatores desencadeantes da migrânea encontrados por meio da revisão integrativa de literatura, n=26.

Agrupamento	Fatores de risco
Aspectos emocionais e psicológicos	Estresse e ansiedade; fatores psicológicos; cansaço e exaustão mental.
Aspectos ambientais	Mudanças de temperatura atmosférica; poluição do ar.
Estímulos sensoriais	Cheiros/odores: perfumes em geral e femininos, fumaça de cigarro, odor de comida, gasolina, incenso, café. Ruídos; fome; estimulação vestibular e vertigem induzida.
Alimentação	Jejum; chocolato e queijo; cerveja e bebidas destiladas; vinho tinto.
Padrão de sono	Ritmo do sono; privação do sono e sonom prolongado
Hormonal	Menstruação
Hábitos	Lavagem dos cabelos ou duchas; exposição à luz solar; associação da lavagem dos cabelos com exposição à luz solar, sentar em baixo da brisa do ventilador/ar condicionado ou aplicação de henna.

Tabela 4.4 Sinais e sintomas da migrânea encontrados por meio da revisão integrativa de literatura, n=26.

Agrupamento	Fatores de risco
Tipo de dor	Pressão e pontada (migrânea crônica); latejante (migrânea com e sem aura); unilateral, bilateral, podendo persistir à esquerda ou à direita.
Duração da dor	Pico de ataque de 4 a 6 horas; duração média da crise de 5 a 12 horas;
Severidade da dor	Moderada à intensa
Localização da dor	Região temporal, frontal, na região dos olhos ou occipyal (menos frequente);
Início e frequência das crises	14 a 16 anos, e média; 3 dias no último mês, em média.
Padrão episódico	Fixo nas tardes, noites ou finais de semana; mulheres no período menstrual
Estímulos sensoriais	Fonofobia e fotofobia; parestesias; tontura e vertigem. Osmofobia: perfumes (femininos e desodorantes), comidas (cafés, frituras e cebola), cigarro, outros (gasolina e detergente).
Relacionados à qualidade de vida	Incapacidade laboral;, acadêmica, doméstica e social associadas à migrânea; cansaço; irritabilidade; tensão; depressão, perda da libido; estresse e ansiedade; insônia e distúrbios no sono
Alterações gastrintestinais	Anorexia; náuseas e vômitos; dores abdominais superiores e dispepsia;
Outros sintomas	Migrânea com aura e crônmica: sintomas neurológicos focais e auras visuais; Posteriores à cefaleia: cansaço, sonolência, irritabilidade e depressão.

Em relação ao tratamento, após anamnese criteriosa para caracterização da dor e fatores desencadeantes do paciente, tendo confirmado o diagnóstico de enxaqueca, deve-se planejá-lo e, através de medidas gerais, não farmacológicas e farmacológicas.

Ressalta-se a importância de tratar qualquer crise de migrânea, independente de sua intensidade. Recomenda-se o uso de diários da cefaleia, em que o paciente registra todas as suas crises, a fim de se manter um controle mais fidedigno da frequência, intensidade e duração das crises.

O paciente e seus familiares devem, como medida geral, ser informados, em linguagem adequada, sobre o fator genético e as questões biológicas do distúrbio, e alertados sobre os fatores que podem influenciar e modificar o curso natural da doença. Fatores desencadeantes específicos daquele paciente precisam ser identificados e, na medida do possível, evitados com o intuito de reduzir o número de crises.

Comumente, a enxaqueca exibe-se com comorbidades psiquiátricas (depressão maior, transtornos afetivos e de ansiedade) e/ou neurológicas (distúrbios do sono, epilepsia), que podem influenciar na etiologia, diagnóstico ou mesmo no tratamento da cefaleia. Portanto, tais comorbidades, quando aplicável, também carecem de manejo adequado.

O tratamento não medicamentoso envolve técnicas como relaxamento, biofeedback, psicoterapia, acupuntura, cognitivo-comportamentais, massagens, do-in e yoga. Estudos mostraram que tais atividades relaxantes e que promovem qualidade de vida ajudam na redução da prevalência e intensidade das crises, no entanto o gosto e disposição do paciente deve ser levado em conta na hora da escolha terapêutica.

Outra opção clínica é a farmacológica, que deve ser individualizada e considerar o histórico medicamentoso de cada paciente (alergias, contraindicações, comorbidades e/ou resultados pregressos). O tratamento farmacológico pode ser sintomáticas - crises leves/moderadas, pouco assíduas, pouco incapacitantes - e/ou profilático - reservados aos casos com mais de duas crises incapacitantes, com longa duração, quando impossibilitam as atividades da pessoa e/ou em casos de falência do tratamento agudo. Há alguns critérios que auxiliam na determinação do tratamento das crises, tais como: o tipo da EXQ, sua intensidade, duração, sintomas associados, presença de aura prolongada, condições físicas e psicológicas do paciente, idade, comorbidades, abuso de analgésicos e gravidez. A eficácia do tratamento depende da aderência do paciente e, para tanto, é necessário fornecer orientações claras sobre a dor e sobre sua terapêutica. As drogas utilizadas podem ser específicas (triptanos e derivados da ergotamina) e/ou não específicas (analgésicos e anti-inflamatórios não esteroidais – AINEs). Nos casos simples e virgens de tratamento, deve-se priorizar a monoterapia com doses iniciais baixas. Triptanos são agonistas da serotonina, disponibilizados no Brasil como: Sumatriptano, Naritriptano, Zolmitriptano e Rizatriptano. Nas enxaquecas com aura, somente administrá-los após a aura. A resposta a estes remédios é variada, exibindo resultados satisfatórios em cerca de 30% dos casos, entretanto, a má eficácia de um fármaco em um indivíduo não exclui o sucesso de outro da mesma classe. Esta categoria deve ser evitada em cardiopatas, com insuficiência renal ou hepática.

Os derivados da ergotamina somente estão disponíveis no país através da Diidroergotamina combinada com outras substâncias como dipirona ou paracetamol e cafeína ou metoclopramida, o que torna seu uso limitado. Adicionalmente, podem causar náuseas e vômitos como efeitos colaterais. O uso abusivo leva a

dependência e sua abstenção pode acarretar uma cefaleia rebote.

Poucos estudos separaram a enxaqueca com e sem aura em relação à eficácia do tratamento agudo ou profilático. O DHE intranasal tem eficácia semelhante na enxaqueca com e sem aura. No entanto, uma análise post hoc de suma-triptano oral mostrou que foi menos eficaz na enxaqueca com aura em comparação com a enxaqueca sem aura. Não está claro quando na fase da enxaqueca (ou seja, durante a aura ou durante a cefaleia) os pacientes tomaram a medicação. Como o tratamento precoce melhora a resposta, em pacientes com migrânea com aura a espera para tomar a medicação na fase de cefaleia pode ser uma razão para a má resposta. Atualmente, não existem terapias aprovadas especificamente para enxaqueca com aura.

Alguns anticorpos monoclonais parecem ser promissores na profilaxia da enxaqueca já que eles atuam sobre o neuropeptídeo implicado na patogênese da enxaqueca, o CGRP, sendo eles: fremanezumab, eptinezumab, galcanezumab e erenumab. Aparentemente eles conseguem diminuir o número de dias de cefaleias por mês e a necessidade de consumo de analgésicos, com rápido início de ação e efeitos adversos semelhante a do placebo, entre eles obstipação, queixas nasofaríngeas ou reações no local da injeção, porém, uma ampla experiência clínica ainda é necessária para confirmar seu perfil de segurança (PARREIRA, E. *et al.,* 2020).

A lamotrigina tem sido associada a redução da frequência e duração da aura, porém, os tratamentos profiláticos para enxaqueca com aura ainda são aqueles usados na enxaqueca sem aura com base em poucos ensaios clínicos randomizados especificamente dedicados à enxaqueca com aura (LUCAS, C, 2021; OSHUA, L. & DILLI, E., 2020). Pacientes com enxaqueca de difícil tratamento geralmente passam por diferentes terapias preventivas (POZOROSICH, P. *et al.,* 2021).

CONCLUSÃO

A presente investigação constatou que há poucos estudos que abordam a etiologia da migrânea, sendo esta ainda desconhecida e pouco descrita na literatura. Observou-se que pessoas com cefaleias crônicas diárias apresentam substancial predisposição genética. O pouco conhecimento das causas da migrânea dificulta o diagnóstico correto da doença e a seleção de um tratamento realmente eficaz focado no agente causal.

Conclui-se, a partir da pergunta científica formulada, que o diagnóstico para identificar a cefaleia primária do tipo migrânea com aura leva em consideração os fatores de risco, fatores desencadeantes e sinais neurológicos que precedem a fase álgica bem descrita na literatura. No entanto, destaca-se a importância do uso de ‘’diários da cefaleia’’, em que o registro do paciente é fator importante na compreensão e tratamento da cefaleia a partir da experiência individual.

No que concerne ao tratamento, há intervenções não farmacológicas e farmacológicas. As intervenções não farmacológicas se mostraram muito eficazes, a saber: redução do comtato do paciente com os fatores desencadeantes, técnicas como relaxamento, biofeedback, psicoterapia, acupuntura, cognitivo-comportamentais, massagens, do-in e yoga, desde que respeitadas as opiniões e crenças do paciente.

As intervenções farmacológicas podem ser sintomáticas e/ou profiláticas a depender de critérios como: o tipo da EXQ, sua intensidade, duração, sintomas associados, presença de aura prolongada, condições físicas e psicológicas do paciente, idade, comorbidades, abuso de analgésicos e gravidez. Dentre os fármacos mais utilizados estão os Triptanos (Sumatriptano,

Naratriptano, Zolmitriptano e Rizatriptano) e os Derivados de Ergotamina (Diidroergotamina) com resultados variados de acordo com a adesão do paciente ao tratamento. Outros fármacos como os anticorpos monoclonais e a lamotrigina carecem de mais estudos para serem consideradas opções consolidadas de tratamento.

REFERÊNCIAS BIBLIOGRÁFICAS

CAREZZATO, N. L.; HORTENSE, P. Migrânea: etiologia, fatores de risco, desencadeantes, agravantes e manifestações clínicaS; Revista Rene, v.15(2), p.334-42, 2014.

FARO, P. Dia Nacional do Combate à Cefaleia- 19/05. 2017. Disponível em: <https://sbcefaleia.com.br/noticias.php?id=321>. Acesso em: 10 jan. 2022.

JOSHUA, L. & DILLI, E. Migraine Aura: Updates in Pathophysiology and Management. Curr Neurol Neurosci Rep, v. 20(6), p. 17, 2020.

KOWACS, F. *et al.* Classificação Internacional das Cefaleias. Comitê de Classificação das Cefaleias da Sociedade Internacional de Cefaleia- Tradução da Sociedade Brasileira de Cefaleia com autorização da Sociedade Internacional de Cefaleia. 3ª edição. 2019.

LAIL, J.; DILLI, E. Aura da enxaqueca: atualizações em fisiopatologia e gerenciamento; dor de cabeça. Relatórios atuais de neurologia e neurociência, 2020.

LUCAS, C. Migraine with aura. Rev Neurol, v.177(7), p. 779-784, 2021.

PARREIRA, E.; LUZEIRO, I.; MONTEIRO, J.M.P. Chronic and Refractory Migraine: How to Diagnose and Treat. Acta Med Port, v. 33(11), p. 753-760, 2020.

POZO-ROSICH P, *et al.* Burden of Migraine in Patients With Preventive Treatment Failure Attending European Headache Specialist Centers: Real-World Evidence From the BECOME Study. Pain Ther, v. 10(2), p. 1691-1708, 2021.

SPECIALI, J.G *et al.* Protocolo Nacional Para Diagnóstico E Manejo Das Cefaleias Nas Unidades De Urgência Do Brasil- 2018 Academia Brasileira de Neurologia – Departamento Científico de Cefaleia Sociedade Brasileira de Cefaleia, 2018.

VIANA, M. *et al.* Clinical features of visual migraine aura: a systematic review. The Journal of Headache and Pain, v. 20, p.64, 2019.

XIAOGUANG, L. *et al.* Retinal nerve fiber layer changes in migraine A protocol for systematic review and meta-analysis. Medicine, v. 99, p. 33, 2020.

Capítulo 5

EVOLUÇÃO CLÍNICA DE PACIENTES ACOMETIDOS POR OBJETOS NO CRÂNIO (SÍNDROME DE JAEL)

GUSTAVO SOARES DE SOUSA[1]

[1]*Discente - Medicina da Universidade de Pernambuco*

Palavras Chave: *Objetos perfurocortantes; Trauma cranioencefálico; Síndrome de Jael*

INTRODUÇÃO

A síndrome de Jael é uma manifestação clínica com sintomas variados devido à perfuração do crânio por objetos com capacidade de gerar lesão no arcabouço ósseo do crânio (facas, tesouras, agulhas e outros objetos pontiagudos), excluindo os projéteis emitidos por armas de fogo**.** Eles são uma das principais causas de morte e incapacidade como resultado de danos às estruturas neurovasculares críticas, ruptura vascular (LI, 2017). A caracterização primária dessa manifestação clínica é muito difícil de se identificar, pois entre os períodos da Idade Antiga e Idade Média, houve uma grande quantidade de guerras e o uso de lâmina era banal. Logo, corriqueiramente alguém manifestava essa condição clínica. Entretanto, os primeiros casos foram descritos na literatura já em 1806 (MASON, 1870). A origem do nome síndrome de Jael tem caráter bíblico, no livro dos Juízes capítulo 4:21, narra o assassinato de Sísera feito por Jael, mulher de Héber, que fincou uma estaca na escama do osso temporal de Sísera. "Então Jael, mulher de Héber, tomou uma estaca da tenda, e lançou mão de um martelo, e chegou-se mansamente a ele, e lhe cravou a estaca na fonte (têmpora), de sorte que penetrou na terra, estando ele, porém, em um profundo sono, e já muito cansado; e assim morreu".

Os traumatismos cranianos penetrantes (Síndrome de Jael) estão entre as lesões cerebrais traumáticas mais graves e apresentam uma alta incidência de morbidade e mortalidade, sendo responsável por 0,4% de todos os traumatismos cranianos (LI, 2017).

A região da cabeça é dotada de uma grande quantidade de estruturas que são vitais para a facilitação da relação do homem com o ambiente, contendo os órgãos que estão relacionados com os sentidos: olhos, orelha, boca (gustação e tato da língua) e a parte olfativa do nariz. Bem como, a cabeça possui estruturas vitais para a sobrevivência, algumas delas: encéfalo, grandes vasos sanguíneos (artéria carótida e veia jugular), início das porções dos aparelhos respiratório e digestivo. Por isso, existe uma grande gama de sintomas que pacientes possam vir a desenvolver ao sofrer, mesmo numa região que ocupa um volume, razoavelmente, pequeno.

Portanto, cabe aos pesquisadores conhecer a síndrome de Jael, seus aspectos epidemiológicos e sua evolução clínica com vistas a mecanismos de prevenção e recuperação dos pacientes com o menor tempo possível, por isso nosso estudo teve por objetivo analisar as variadas possibilidades de evolução clínica de pacientes acometidos pela Síndrome de Jael através de uma revisão sistemática da literatura

O objetivo deste estudo foi analisar as variadas possibilidades de evolução clínica de pacientes acometidos pela Síndrome de Jael através de uma revisão sistemática da literatura**.** Bem como, saber como vítimas de acidentes com objetos perfurocortantes em diferentes partes do crânio evoluem clinicamente.

MÉTODO

Utilizou-se a estratégia PICO para elaborar a pergunta de pesquisa. Nessa estratégia, cada letra representa um termo à parte, sendo P (Paciente), I(Intervenção), C (Comparação) e O (*Outcomes*, que significa desfecho, numa tradução livre). Neste caso, considerou-se indivíduos acometidos por objetos perfurocortantes (P), lesões na região da cabeça (I), não estabeleceu uma comparação (C) e, como desfecho, as mais diversas evoluções clínicas (O). O critério de inclusão consistiu em estudos que investigaram toda a história clínica de diversos pacientes: origem da lesão, intervenção e o prognóstico. O material selecionado foi em formato de artigo publicado, sem restrição de ano ou idioma. O

critério de exclusão foi de estudos que consideravam pacientes não acometidos com objetos perfurocortantes, tais quais, os balísticos, como: armas de fogo e explosivos.

No presente artigo, a estratégia de busca utilizada foi feita no PubMed e contém os seguintes componentes: *("penetrating head injury"[Title/Abstract] OR "penetrating brain injury"[Title/Abstract] OR (("penetrability"[All Fields] OR "penetrable"[All Fields] OR "penetrate"[All Fields] OR "penetrated"[All Fields] OR "penetrates"[All Fields] OR "penetrating"[All Fields] OR "penetration"[All Fields] OR "penetrations"[All Fields]) AND "cerebral injury"[Title/Abstract]) OR "nonmissile penetrating head injury"[Title/Abstract]) AND ("nonmissile"[All Fields] AND ("head injuries, penetrating"[MeSH Terms] OR ("head"[All Fields] AND "injuries"[All Fields] AND "penetrating"[All Fields]) OR "penetrating head injuries"[All Fields] OR ("penetrating"[All Fields] AND "brain"[All Fields] AND "injury"[All Fields]) OR "penetrating brain injury"[All Fields]))).*

Sendo assim, nas análises dos artigos, percebeu-se que todos continham uma caracterestica em comum: a presença de relatos de casos. Nisso, tem-se a possibilidade de se fazer uma análise de diversas características, não somente do tipo de lesão, ou como eles evoluem clinicamente, como também, das características físicas dos pacientes, possibilitando também, uma observação epidemiológica dos pacientes encontrados nos artigos. Nessa esfera, far-se-á, a partir de uma tabela, a identificação dos seguintes aspectos: tipo de lesão, local da lesão, sintomas, terapêutica utilizada, evolução clínica e epidemiologia.

Ademais, posteriormente, será feita uma discussão a respeito do local da lesão e sobre sua gravidade, por exemplo: lesão na região do osso occipital, qual será a sintomatologia e como o paciente irá evoluir? Será que uma lesão na região frontal tende a ser mais grave do que uma lesão na região do parietal? Dada a raridade e heterogeneidade dos casos, nenhuma meta-análise foi realizada.

RESULTADOS E DISCUSSÃO

Na seleção de todos os artigos, foram escolhidos 3, com um total de 8 relatos de casos, concatenados para se fazer a tabela contendo os seguintes aspectos: a referência, idade/sexo, causa, ponto de entrada, local da lesão do cérebro, abordagem cirúrgica.

A partir dos expostos na **Tabela 5.1** é possível averiguar uma série de sintomas, muito por conta da topografia do cérebro, por exemplo: uma lesão profunda na parte escamosa do temporal pode lesar a área de Broca (área motora primária da fala) ou até mesmo o círculo arterial do cérebro pelo acesso que existe por conta da fissura de Sylvius. Essa e outras interpretações serão apresentadas na discussão clínica.

Tabela 5.1 Artigos e relatos de casos

REFERÊNCIA	idade/sexo	Causa	ponto de entrada	local da lesão no encéfalo	abordagem cirúrgica/terapêutica
VEIGA, Fábio *et al.*	39 / M	Pedaço de pau	Lâmina papirácea do etmóide	Fascículo longitudinal medial	Debridamento e ampliação da área de entrada
VEIGA, Fábio *et al.*	52 / M	Ponta de um taco de bilhar	Lâmina papirácea	Teto da órbita direita	Craniotomia frontal direita e antibioticoterapia

VEIGA, Fábio *et al.*	52 / M	Vergalhão de construção	Parte superior da face orbital	Lobo frontal	Craniotomia frontal e limpeza cirúrgica
VEIGA, Fábio *et al.*	30 / M	Vergalhão de construção	Osso zigomático	Região do polígono de Willis	Paciente evoluiu a óbito antes de alguma intervenção
VEIGA, Fábio *et al.*	26 / M	Tesoura de costura	Osso temporal	Dura-máter craniana	Craniectomia da parte escamosa do temporal
VEIGA, Fábio *et al.*	28 / M	Faca	Protuberância occipital externa	Confluência dos seios	Craniectomia da região occipital
ALMEIDA, Francisco *et al.*	19 / M	Faca	Sutura frontonasal	Seio esfenoidal	Craniotomia frontal direita
Rana *et al.*	59 / M	Faca	Órbita esquerda	Região infratemporal	Craniotomia bifrontal

Sendo assim, ao se analisar os resultados é perceptível que há uma série de possibilidades de lesões e dada a grande gama de estruturas localizadas dentro da cabeça óssea, e cada uma das estruturas desempenhando uma enorme quantidade de funções, não é de se estranhar que os sinais e sintomas que esses pacientes apresentam são tão variados. Afinal, do que depende o quadro clínico específico de cada paciente? O quadro clínico de cada paciente está intimamente relacionado à topografia da lesão, bem como, à energia mecânica que é desprendida ao ocorrer o choque e lesão de regiões nobres (principalmente vasos importantes) (ALMEIDA, 2007).

Por exemplo, no caso de um paciente que possui uma perfuração na região do osso occipital, a princípio sabe-se que o lobo cerebral occipital está intimamente relacionada com a área visual, logo é de se esperar que o paciente apresente uma amaurose (perda total da visual) ou uma anopsia (perda parcial da visão). Mas também, se essa perfuração ocorrer a partir de uma queda de alguns metros é evidente que ele apresentará um quadro comatoso. Esse exemplo serve para exemplificar o que foi referido mais acima: "O quadro clínico de cada paciente está intimamente relacionado à topografia da lesão, bem como, à energia mecânica que é desprendida ao ocorrer o choque". Ou seja, o local da lesão (no exemplo, região occipital) define a apresentação dos sintomas (perda total ou parcial da visão), por outro lado, a energia mecânica que ocorre na lesão perfurante define o estado de consciência do paciente (no exemplo dado, uma queda de uma altura considerável).

Quanto a isso, a profundidade da lesão pode determinar o processo de somatização de sinais e sintomas. É sabido que a parte escamosa do osso temporal é dotada de uma fina lâmina de tecido ósseo, podendo ser facilmente perfurada. Sabe-se também, topograficamente falando, que a profundidade da parte escamosa do osso temporal é muito rica de estruturas. Algumas que pode-se citar são: o lobo temporal, a fissura sylviana, superiormente à fissura sylviana tem-se a área de Broca (como já dito anteriormente é a área da fala), pelo trajeto da fissura sylviana desloca-se a artéria cerebral média que irriga grande quantidade da face dorsolateral do cérebro (incluindo as áreas motoras e sensitivas primárias), ainda na profundidade da parte escamosa do osso temporal tem-se o polígono de Willis, bem como o lobo insular. Ou seja, não é

difícil de conceber que a parte do crânio demonstrada neste parágrafo tem em sua profundidade uma série de estruturas vitais à vida humana.

A partir disso, sabe-se que ao ocorrer uma pequena perfuração, pode-se comprometer a área de Broca e o paciente possa vir a ter em, curto ou longo prazo, uma afasia de Broca (incapacidade de falar). Ou até mesmo, uma perfuração na artéria cerebral média e vir a desenvolver uma série de sintomas a longo prazo, pois uma perda sanguínea acentuada dessa artéria leva em curto prazo a um estado comatoso. Mostrando que é importante na análise saber reconhecer áreas nobres e mesmo uma leve lesão dessas áreas pode agravar muito o caso do paciente. Nisso, analisando a topografia de irrigação da artéria cerebral média, pode-se ver uma irrigação extensa, como grande parte dos lobos frontal, parietal, temporal, ínsula, núcleos basais e tálamo. Ou seja, uma perfuração dessa artéria num curto e longo prazo gera uma série de problemas mórbidos, pois ao haver perfuração haverá, consequentemente, extravasamento de sangue e, posteriormente, isquemia. A curto prazo, haverá a diminuição súbita do estado de consciência, levando o coma, a longo prazo a hipóxia que ocorreu pode resultar em morte de neurônios que, via de regra, são incapazes de sofrerem mitoses, gerando áreas de fibrose cerebral, fazendo com que a função desempenhada pela atual área fibrosada seja abolida.

CONCLUSÃO

Sendo assim, é notório a necessidade do conhecimento da topografia funcional do cérebro para que se possa fazer o melhor manejo cirúrgico, bem como, ter em mente a necessidade de saber os aspectos individuais que podem causar uma piora aguda acentuada no quadro clínico do paciente.

Ademais, é preciso aumentar os estudos referentes à síndrome de Jael, pois os presentes artigos são escassos e não há uma grande metanálise referente a essa síndrome. O vasto conhecimento das sintomatologias permite ao neurocirurgião uma capacidade maior de recuperação do paciente, apresentando uma menor taxa de morbimortalidade. É fato também que este escrito não detalha a fundo todas as complicações, mostrando apenas as que são mais importantes e que geram sinais e sintomas mais evidentes e claros. Visto que segundo o neuro-anatomista Ângelo Machado: “o córtex do homem é, possivelmente, a estrutura mais complexa do mundo biológico, o que está de acordo com a complexidade das funções que dele dependem”.

REFERÊNCIAS BIBLIOGRÁFICAS

ALMEIDA, Francisco S. *et al.* Traumatismo crânio-facial por arma branca. Revista Brasileira de Otorrinolaringologia, v. 73, n. 4, p. 575, 2007.

ALMEIDA JÚNIOR, Paulo *et al.* Ferimento a faca impactada na face (Síndrome de Jael): relato de caso. Revista de Cirurgia e Traumatologia Buco-maxilo-facial, v. 10, n. 1, p. 9, 2010.

AMERICAN ASSOCIATION OF NEUROLOGICAL SURGEONS: Surgical management of penetrating brain injury. J Trauma: Injury, Infection and Critical Care 51:S16-S25. 2001

DE FARIA, José Weber Vieira *et al.* Lesão penetrante do crânio pela via transnasal: Relato de caso. Arquivos Brasileiros de Neurocirurgia: Brazilian Neurosurgery, v. 27, n. 02, p. 61, 2008.

LI, Xi-Sheng *et al.* Non Missile penetrating head injuries: surgical management and review of the literature. World neurosurgery, v. 98, p. 873. e9-873. e25, 2017.

MASON, F. Case of a young man who had a pitchfork driven into his head four inches who speedily got well. Lancet, v. 1, p. 700, 1870.

REGUNATH, K. *et al.* Penetrating injury to the head: case reviews. Med J Malaysia, v. 67, n. 6, p. 622-4, 2012.

Capítulo 6

ESCLEROSE MÚLTIPLA: DIAGNÓSTICO E MANEJO

ARTHUR FIOROTTO DE MATTOS[1]
CAMILA CARVALHO PISANESCHI[1]
GABRIEL MARABESI DOS REIS[1]
GIOVANI HENRIQUE GAZONATO[1]
JULIA PESSINI DE FREITAS[1]
MARIA ALICE PITHON MENDES[1]
RODRIGO SILAS LARA FERREIRA[1]

[1]*Discente – Escola de Medicina Anhembi Morumbi*

Palavras Chave: *Esclerose Múltipla; Diagnóstico; Manejo*

INTRODUÇÃO

A Esclerose Múltipla (EM) é uma doença autoimune desmielinizante crônica, que acomete o sistema nervoso central, sendo a principal causa não traumática de incapacidade neurológica em adultos jovens (HAUSER *et al.*, 2020). Acredita-se que o desenvolvimento da EM esteja relacionada a iterações complexas entre fatores genéticos, imunológicos e ambientais, como alguns tipos de infecções (THOMPSON *et al.*, 2018). Aproximadamente, 2,3 milhões de indivíduos no mundo possuem EM, número que vem aumentando cada vez mais, junto com os impactos socioeconômicos dessa doença. (HAUSER *et al.*, 2020).

O seguimento clínico da doença pode ser bastante variado, porém até 70-80% dos pacientes possuem um padrão remitente-recorrente (RR), apresentando exacerbações e relapsos dos sintomas de forma alternada. Há também outras formas de progressão da doença, como a EM progressiva primária (15-20%; não há relapso dos sintomas, a deterioração é progressiva) e a EM progressiva secundária (deterioração gradual após o início ser do tipo remitente-recorrente) (TAFTI *et al.*, 2021). Existem diversos sinais e sintomas associados com a EM, como, por exemplo, plegia, ataxia e parestesias (TAFTI *et al.*, 2021).

Atualmente, o surgimento de terapias cada vez mais eficazes e uma abordagem mais ativa para o tratamento da EM, estão alterando intensamente o prognóstico e trazendo mais esperança para esses pacientes (DOBSON, 2018).

O objetivo deste estudo foi sintetizar informações importantes sobre a EM, permitindo, dessa forma, um melhor entendimento de como reconhecer, diagnosticar precocemente e tratar esses pacientes, o que é essencial para fornecer um melhor atendimento, possibilitando, consequentemente, uma melhor qualidade de vida.

MÉTODO

Trata-se de uma revisão narrativa, realizada entre os meses de novembro e dezembro, através de pesquisas na base de dados PubMed. Foram utilizados os descritores "*Multiple Sclerosis*", "*Management*" e "*Diagnosis*". Foram encontrados, ao total, 1567 artigos, posteriormente submetidos aos critérios de seleção. Os critérios de inclusão foram: artigos no idioma inglês; publicados no período de 2013 a 2021 e que abordavam as temáticas propostas para esta pesquisa. Os critérios de exclusão foram: artigos duplicados, disponibilizados apenas na forma de resumo, que não abordavam diretamente a proposta estudada e que não atendiam aos demais critérios de inclusão. Após os critérios de seleção, restaram 18 artigos, que foram submetidos à leitura minuciosa para a coleta de dados. Os resultados foram apresentados em forma descritiva, divididos em categorias temáticas abordando o diagnóstico da esclerose múltipla e o manejo necessário para tratar adequadamente esses pacientes.

RESULTADOS E DISCUSSÃO

Epidemiologia

A EM tem afetado um número cara vez maior de indivíduos, sendo que, aproximadamente, 2,3 milhões de pessoas no mundo possuem a doença, que apresenta prevalência variável de acordo com a região estudada. No Brasil, a prevalência está entre 1,36/100,000 até 27,2/100.000 habitantes (PEREIRA *et al.*, 2015). Os indivíduos com idade entre 20-40 anos são os mais afetados, sendo extremamente raro o início antes dos 10 e após os 60 anos. Além disso, é evidente que as mulheres são mais frequentemente afetadas que os homens, apresentando um risco até duas vezes maior (VALADKEVICIENE *et al.*, 2019).

Indivíduos adultos oriundos de países com baixo risco para EM, ao migrar para a Europa,

que é uma região com risco maior para EM, continuam com baixo risco de desenvolver a doença. No entanto, os filhos desses imigrantes apresentam um risco compatível com os outros europeus, indicando que, além da genética, o meio ambiente é extremamente importante para o desenvolvimento da EM (DOBSON, 2018).

Sinais e sintomas

A EM apresenta algumas manifestações gerais, como plegia, espasticidade, hiperreflexia, sinal de Babinski positivo e clônus, caracterizando a chamada síndrome do neurônio motor superior (ROWLAND *et al.*, 2018; BERTOLUCCI *et al.*, 2016). Uma das alterações clínicas mais frequentes é a neurite óptica aguda, caracterizada por perda unilateral da visão, que pode ser acompanhada ou precedida de dor retro-orbitária (ROWLAND *et al.*, 2018). Geralmente, a recuperação espontânea da visão ocorre dentro de um mês. Outras alterações oculomotoras também são comuns, como nistagmo e diplopia (BERTOLUCCI *et al.*, 2016).

Disestesias, parestesias e sinal de Lhermitte -flexão do pescoço que provoca sensação de choque elétrico, irradiando da parte posterior do pescoço para as regiões lombares baixas e um ou dois membros- são manifestações iniciais comuns da EM (ROWLAND *et al.*, 2018; BERTOLUCCI *et al.*, 2016). Além disso, ataxia (dificuldade para coordenar os movimentos) também pode surgir. A fadiga é um dos sintomas mais relatados, sendo desproporcional aos esforços realizados (MANJALY *et al.*, 2019).

Disfunção vesical, esfincteriana e sexual também são sintomas comuns relacionados à EM (PHÉ *et al.*, 2016; PREZIOSI *et al.*, 2014). Grande parte dos pacientes referem algum tipo de dor, sendo as articulações, músculos e membros os locais mais afetados. Ademais, uma queixa também prevalente é a de transtornos psiquiátricos, como transtorno depressivo, que pode acometer até 50% dos indivíduos (PATTEN *et al.*, 2017).

Geralmente, há exacerbação dos sintomas quando há aumento da temperatura corporal, como durante exercícios físicos ou banhos quentes (LE *et al.*, 2020).

Fisiopatologia

Diversos fatores de risco já foram relacionados com a incidência da EM, como a predisposição genética, tabagismo, exposição ao vírus Epstein-Barr (EBV) após o início da infância e deficiência de vitamina D (CORREALE *et al.*, 2016).

A carência de vitamina D é associada ao aumento da probabilidade do desenvolvimento de EM, provavelmente, devido aos efeitos imunomoduladores apresentados por essa vitamina (PIERROT-DESEILLIGNY *et al.*, 2017). Os mecanismos pelos quais o tabagismo e o EBV relacionam-se com a EM ainda não são totalmente esclarecidos. Com relação aos fatores genéticos, a EM é poligênica, sendo que cada gene relacionado contribui um pouco para o desenvolvimento da doença. O principal gene associado com a presença da EM é o HLA-DRB1 (CORREALE *et al.*, 2016).

A EM é caracterizada por inflamação crônica do SNC, desmielinização, lesão axonal e perda axonal (KAMM *et al.*, 2014). Acredita-se que seja um distúrbio autoimune, mas o antígeno específico que estimula a resposta imune ainda não é totalmente conhecido (KAMM *et al.*, 2014).

A patologia da esclerose múltipla é caracterizada por áreas desmielinizadas na substância branca e cinzenta do cérebro e da medula espinhal, indicando perda da bainha de mielina e oligodendrócitos (DENDROU *et al.*, 2015). A inflamação está presente em todos os estágios da EM, porém é mais proeminente nas fases agudas da doença. As lesões iniciais mostram

células imunes periféricas invasoras e vazamento através da barreira hematoencefálica (BHH) (DENDROU *et al.*, 2015). Os macrófagos dominam o infiltrado, seguido por células T CD8+, enquanto números mais baixos de células T CD4+ e células B também estão presentes. À medida que a doença continua, redução difusa da mielina e lesão axonal tornam-se evidentes (CORREALE *et al.*, 2016). Eventualmente, a inflamação se organiza dentro do sistema nervoso central, com menos células invasoras observadas nas lesões durante a progressão (DENDROU *et al.*, 2015).

Como o processo desmielinizante é uma característica extremamente importante na neuropatologia da EM, os antígenos derivados da mielina têm sido hipotetizados como os principais alvos das células de defesa autorreativas (DENDROU *et al* ., 2015).

O processo de neurodegeneração ocorre devido ao dano axonal, que, devido ao processo de desmielinização, pode resultar na redução do suporte trófico aos axônios, alterações na distribuição dos canais iônicos e, finalmente, na desestabilização dos potenciais de ação de membrana (FRIESE *et al.*, 2014).

Diagnóstico

A Esclerose Múltipla (EM) é diagnosticada, basicamente, com o auxílio da ressonância magnética (RM), além de todos os sinais e sintomas investigados (ROWLAND *et al.*, 2018). Das alterações observadas na RM, em T2 pode-se observar lesões ovaladas ou de formato mais redondo, com um diâmetro aproximado de 3 a 15 milímetros, situadas na substância branca periventricular, no corpo caloso, no centro semioval, nas regiões justacorticais, na ponte, no assoalho do 4° ventrículo, nos pedúnculos ou nos hemisférios cerebelares (ROWLAND *et al.*, 2018). Eventualmente, é possível observar lesões tumefacientes nos hemisférios cerebrais – achados de dimensões maiores, apresentando edema, com intensificação periférica e relacionados a um efeito de massa (ROWLAND *et al.*, 2018). A RM convencional, entretanto, não esclarece perfeitamente as lesões corticais.

Já em T1, é possível observar acentuação na imagem após administração de contraste gadolínio, a qual deve se atenuar com cerca de 2 a 4 semanas depois do procedimento. Apenas 3 a 5% das lesões típicas perduram acentuadas por mais de 8 semanas (ROWLAND *et al.*, 2018). A permanência da intensificação é mais sugestiva, então, de presença de neurossarcoidose ou de neoplasia. As regiões de hipointensidade, por sua vez, se normalizam com cerca de um ou dois semestres – fato justificado, possivelmente, pelo retorno da mielinização e pela diminuição do edema. 30 a 45% das lesões hipointensas, entretanto, perduram dessa maneira, passando, então, a ser chamadas de "buracos negros crônicos" (ROWLAND *et al.*, 2018).

Certos biomarcadores ajudam no diagnóstico da EM, contudo, não existe algum que seja patognomônico da doença. Apesar disso, podem ajudar no diagnóstico diferencial de outras patologias. Além disso, a sintomatologia, principalmente do tipo remitente-recorrente, também auxilia bastante no diagnóstico da EM.

No exame do líquido cerebrospinal (LCS), um achado extremamente comum é a presença de bandas oligoclonais, que indicam ativação imune crônica ocorrendo no sistema nervoso central (DEISENHAMMER *et al.*, 2019).

O critério de McDonald, criado em 2001 e reformulado ao longo dos últimos anos, estabelece critérios para o diagnóstico da EM (**Tabela 6.1**), utilizando informações sobre a sintomatologia, progressão da doença, exames de imagem e LCS.

Tabela 6.1 Critérios de McDonald para o diagnóstico da EM

QUADRO CLÍNICO	INFORMAÇÕES ADICIONAIS PARA O DIAGNÓSTICO
≥ 2 episódios + ≥ 2 lesões	Nenhuma
≥ 2 episódios + 1 lesão	Progressão espacial determinada por um dos seguintes: A. progressão espacial na RM B. episódio clínico adicional envolvendo uma área diferente do SNC
1 episódio + ≥ 2 lesões	Progressão temporal determinada por um dos seguintes: A. progressão temporal na RM B. episódio clínico adicional OU Presença de bandas oligoclonais no líquido cerebrospinal
1 episódio + 1 lesão	Progressão espacial e progressão temporal (critérios acima) OU Presença de bandas oligoclonais no líquido cerebrospinal

Fonte: Adaptado de ROWLAND, 2018.

Tratamento

Atualmente, não há cura definitiva para a EM, sendo o tratamento baseado, principalmente, no uso de fármacos imunossupressores e imunomoduladores (GHOLANZAD *et al.*, 2018). As terapias utilizadas na esclerose múltipla podem ser divididas em: agentes modificadores de doença (AMD) e terapias sintomáticas. O reconhecimento precoce permite que os pacientes comecem o tratamento com agentes modificadores de doença, podendo retardar a progressão degenerativa (MILLER, 2004).

Entre os agentes modificadores de doença estão diversos medicamentos, que possuem mecanismos de ação bem distintos, como o natalizumab (bloqueia a adesão de leucócitos a células endoteliais vasculares, inibindo sua migração para o sistema nervoso central), daclizumab (anticorpo monoclonal que bloqueia o CD25, inibindo a ativação de células T efetoras), alemtuzumab (liga-se ao antígeno CD52 presente na maioria dos linfócitos B e T, depletando essas células) e acetato de glatirâmero (se liga às moléculas do complexo principal de histocompatibilidade –MHC- e inibe a resposta das células T a vários antígenos da mielina neuronal).

Entre os fármacos sintomáticos, o dalfampridine é um dos mais utilizados, auxiliando na melhora da mobilidade e velocidade de caminhada dos pacientes, ao bloquear canais de potássio (SATCHIDANAND *et al.*, 2020). Aumento das aminotransferases séricas (ALT e AST) ocorre de forma constante com a maioria dos medicamentos usados para tratar a esclerose múltipla. Apesar disso, a hepatotoxicidade clinicamente aparente é rara. Existem diversos outros efeitos adversos ao utilizar os medicamentos aprovadas para o tratamento da EM, sendo que cada medicamento possui uma série de possíveis reações colaterais, como casos de

leucoencefalopatia multifocal progressiva (desmielinização do SNC por reativação do vírus JC) concomitante ao uso de rituximab ou natalizumab (GARG *et al.*, 2015).

Embora avanços notáveis tenham ocorrido na terapia da EM nas últimas décadas, a taxa de incapacidade progressiva e mortalidade precoce ainda é preocupante.

CONCLUSÃO

Houve, nas últimas décadas, um progresso significativo no entendimento da EM, com melhor compreensão da sua fisiopatologia, maior disponibilidade e uso de ressonância magnética para diagnóstico e a disponibilidade de terapias modificadoras da doença. Atualmente, há uma ampla variedade de opções terapêuticas para tratar a EM, incluindo medicamentos orais recentemente aprovados. No entanto, equilibrar a segurança e a eficácia desses medicamentos continua sendo um desafio devido aos graves efeitos colaterais associados às terapias mais eficazes. Dessa forma, há uma necessidade urgente de novos agentes terapêuticos que possam prevenir ou minimizar a degeneração progressiva que ocorre nos pacientes com EM.

REFERÊNCIAS BIBLIOGRÁFICAS

BERTOLUCCI, P.H.F. *et al.* Neurologia: Diagnóstico e Tratamento. Editora Manole; 2016.

CORREALE, J. *et al.* Progressive multiple sclerosis: from pathogenic mechanisms to treatment. Brain, v. 140, p. 527, 2017.

DEISENHAMMER F. *et al.* The Cerebrospinal Fluid in Multiple Sclerosis. Front Immunol, v. 10, 2019.

FRIESE, M.A. *et al.* Mechanisms of neurodegeneration and axonal dysfunction in multiple sclerosis. Nat Rev Neurol, v. 10, p. 225, 2014.

GARG, N. *et al.* An update on immunopathogenesis, diagnosis, and treatment of multiple sclerosis. Brain Behav, v. 5, 2015.

GHOLAMZAD, M. *et al.* A comprehensive review on the treatment approaches of multiple sclerosis: currently and in the future. Inflamm Res, v.68, p. 25, 2019.

KASPER, Dennis L. Medicina interna de Harrison. 19 ed. Porto Alegre: AMGH Editora,

KAMM, C.P. *et al.* Multiple sclerosis: current knowledge and future outlook. Eur Neurol, v. 72, p. 132, 2014.

LE, T. *et al.* First Aid for the USMLE Step 1 2020, Thirtieth edition. New York: McGraw-Hill Education, 2020.

MANJALY, Z.M, *et al.* Pathophysiological and cognitive mechanisms of fatigue in multiple sclerosis. J Neurol Neurosurg Psychiatry. v. 90, p. 642, 2019.

PATTEN, S.B *et al.* Depression in multiple sclerosis. Int Rev Psychiatry, v. 29, p. 463, 2017.

PEREIRA, A.B. *et al.* Prevalence of multiple sclerosis in Brazil: A systematic review. Mult Scler Relat Disord, v. 4, p. 572, 2015.

PHÉ, V. *et al.* Management of neurogenic bladder in patients with multiple sclerosis. Nat Rev Urol, v. 13, p. 275, 2016.

PIERROT-DESEILLIGNY, C. *et al.* Vitamin D and multiple sclerosis: An update. Mult Scler Relat Disord, v. 14, p. 35, 2017.

PREZIOSI, G. *et al.* Autonomic rectal dysfunction in patients with multiple sclerosis and bowel symptoms is secondary to spinal cord disease. Dis Colon Rectum, v. 57, p. 514, 2014.

ROWLAND, L.P. *et al.*Tratado de Neurologia do Merritt. 13a. Edição, Editora Guanabara Koogan; 2018.

SATCHIDANAND, N. *et al.* Dalfampridine benefits ambulation but not cognition in multiple sclerosis. Mult Scler, v. 26, p. 91, 2020.

TAFTI, D. *et al.* Multiple Sclerosis. In: StatPearls. Treasure Island (FL): StatPearls Publishing; 2021.

THOMPSON, A.J. *et al.* Multiple sclerosis. Lancet, v. 391, p. 1622, 2018.

VALADKEVICIENE, D. *et al.* Incidence rate and sex ratio in multiple sclerosis in Lithuania. Brain Behav, v. 9, 2019

Capítulo 7

DOENÇA DE HUNTINGTON

SARAH ARRUDA FURTADO CARNEIRO[1]
LEVI ALBUQUERQUE GOUVEIA[1]
LUCAS AUGUSTO WALTER MARCELLO[1]
ANA BEATRIZ PEGORARO CARDOZO[1]
LUÍS EDMUNDO TEIXEIRA DE ARRUDA FURTADO[2]

[1]*Discente - Faculdade de Medicina de Jundiaí.*
[2]*Docente – Centro Universitário Inta - Campus Sobral.*

Palavras Chave: *Doença de Huntington; Coreia; Disfunção cognitiva*

INTRODUÇÃO

A doença de Huntington (DH) é uma patologia genética e neurodegenerativa, clinicamente caracterizada pela tríade: coreia, alterações psiquiátricas e declínio cognitivo (GIL-MOHAPEL; REGO, 2011) (SUTTONBROWN *et al.*, 2012) (HARPER, 1992)(MARTELLI, 2014). Historicamente a doença foi descrita como Coreia de Huntington, em decorrência dos movimentos aleatórios e incoordenados que lembram uma dança (*khoreia* em grego). (GIL-MOHAPEL & REGO, 2011)(MARTELLI, 2014).

Sua etiologia está relacionada a uma expansão instável do trinucleotídeo CAG (citosina-adenina-guanina) no gene HD que codifica a proteína huntingtina, localizada no braço curto no cromossomo 4 e que, por sua vez, associa-se com a função efetiva no transporte de vesículas intracelulares (SUTTONBROWN *et al.*, 2012)(MARTELLI, 2014). A mutação dessa proteína leva à formação de agregados citoplasmáticos que causariam degeneração axonal, levando à sintomatologia vista na DH (GIL-MOHAPEL; REGO, 2011)(SUTTONBROWN *et al.*, 2012)(MARTELLI, 2014).

O objetivo deste estudo foi trazer aspectos relevantes sobre a Doença de Huntington. Abordando de forma sucinta aspectos da epidemiologia, fisiopatologia, clínica e tratamento.

MÉTODO

A presente revisão elaborada no período de dezembro de 2021 e janeiro de 2022, realiza uma breve descrição sobre a Doença de Huntington, pautada na análise de estudos que investigaram os principais aspectos da Doença de Huntington por meio de pesquisas nas bases do UpToDate, artigos acadêmicos e revisões bibliográficas sobre o tema. Foram usados os descritores: Doença de Huntington, Coreia, Disfunção cognitiva e Distúrbio motor.

O compilado aborda aspectos epidemiológicos, fisiopatológicos, clínicos, diagnósticos e abordagens terapêuticas para a doença. Desse modo, visa esclarecer a relação entre mecanismos genéticos, perda do efeito inibitório do GABA (Ácido gama-aminobutírico) e degeneração de vias neuronais importantes com o surgimento de sintomas motores, declínio cognitivo e distúrbios de personalidade; englobando aspectos essenciais no manejo da doença.

RESULTADOS E DISCUSSÃO

Epidemiologia

Em relação a epidemiologia da doença de Huntington há uma grande diferença em sua prevalência de acordo com a etnia analisada. Estima-se que sua prevalência mundial seja em torno de 2.7 para 100.000 habitantes (SUTTONBROWN *et al.*, 2012). Porém, outros estudos estimam dados mais elevados chegando entre 5-10/ 100.000 habitantes (RASKIN *et al.*, 2000). Constitui-se, assim, com a doença neurodegenerativa autossômica dominante mais comum de início na idade adulta (HARPER, 1992).

A grande disparidade entre os dados deve-se à enorme variedade de prevalência dependendo da região em análise, isso é reflexo do tamanho normal do alelo na população (SUTTONBROWN *et al.*, 2012)(HARPER, 1992). Estudos mostram que uma repetição CAG mais longa é encontrada populações com maior prevalência e incidência da doença; sendo em torno de 18.4- 18.7 repetições em descendentes europeus, e apenas 17.5-17.7 no leste da Ásia e ainda menor para as populações africanas, em torno de 16.9 - 17.4 repetições (BATES *et al.*, 2015).

Seguindo a lógica acima observada, pode-se perceber prevalências elevadas na Europa, América do Norte e Austrália, com uma média

de aproximadamente 5,7 por 100.000 habitantes (SUTTONBROWN *et al.*, 2012). Na Europa Ocidental estudos de 2010 apontam para uma prevalência atingindo 5.16/100.000. Estudos dirigidos na Oceania também registram dados substancialmente elevados, dados de um estudo realizado na Austrália em 2009, relatam índices de 8.07/100.000 habitantes. Em relação a América do Norte, um estudo conduzido no Canadá mostra uma interessante diferença na prevalência de acordo com a etnia: entre os caucasianos canadenses a incidência apontada foi elevada de 17.27/100.000 habitantes, já na população negra essa prevalência foi significativamente mais baixa de apenas 6.37/100.000 habitantes, fortalecendo a ideia de maior predisposição em determinadas etnias (BATES *et al.*, 2015) (RAWLINS *et al.*, 2016).

Em contraponto às altas prevalências apresentadas na Europa, América do Norte e Oceania, locais como a Ásia apresentam uma índices de apenas 0,4 por 100.000 habitantes, com estudos variando entre taxas de 0.11 a 0,72/100.00. Segundo estudos realizados na África do Sul também há uma prevalência significantemente menor em negros de apenas 0.02/100.000 habitantes, enquanto na população branca local as taxas são em média 2.22/100.000. Estudos realizados na Venezuela também apontam para uma baixa prevalência de 0.35/100.000 (SUTTONBROWN *et al.*, 2012)(RAWLINS *et al.*, 2016).

A prevalência no Brasil ainda é muito incerta e faltam bases de estudos para que se tenha uma prevalência estimada mais concreta. Embora, segundo dados da Associação Huntington Brasil (ABH), estima-se entre 13.000 e 19.000 pessoas com o gene e outras 65.000 a 95.000 no grupo de risco. Porém, uma análise mais profunda seria muito interessante considerando a grande miscigenação encontrada na formação da atual população brasileira e a grande correlação existente entre maiores incidências em determinados grupos étnicos (RASKIN *et al.*, 2000)(SANTOS *et al.*, 2021).

É importante ainda, ressaltar a existência de clusters, onde as taxas de prevalência são muito elevadas, se comparadas com a taxa mundial. O maior clusters encontrado se localiza em Maracaibo, na Venezuela, porém há relatos da existência desses Clusters em outras regiões do mundo, inclusive no Brasil (RASKIN *et al.*, 2000). No Brasil destacam-se a cidade de Feira Grande no Estado de Alagoas, Ervária em Minas Gerais e atualmente estudos no Noroeste do estado do Ceará vem apontando para 3 possíveis clusters na região, mais especificamente, em Salão, Pires Ferreira e Ibiapaba (RASKIN *et al.*, 2000) (SANTOS *et al.*, 2021) ("*Correction to: Huntington Study Group Abstracts* 2020 (*Neurotherapeutics*, (2020), 17, S1, (1-41), 10.1007/s13311-020-00945-z)", 2020).

A análise de dados ao longo dos anos aponta para um aumento das taxas de prevalência nas duas últimas décadas e atribui-se isso ao aumento de testes genéticos, possibilitando diagnósticos mais precisos, principalmente na diferenciação de outras doenças demenciais e neurológicas que podem cursar com sintomatologias semelhantes e levar a diagnósticos errôneos (BATES *et al.*, 2015)(RAWLINS *et al.*, 2016).

Em relação à incidência da doença de Huntington estima-se em 0,38 por 100.000 habitantes por ano (SUTTONBROWN *et al.*, 2012). Essa prevalência também é variável entre estudos em diferentes regiões, apresentando valores mais elevados na Europa, América do Norte e Austrália variando de 0.11 a 0.8 por 100,000 habitantes por ano, enquanto a incidência na Ásia varia de 0.046 a 0.16 a 100,000 habitantes por ano (PRINGSHEIM *et al.*, 2012).

Fisiopatologia

O desenvolvimento fisiopatológico da doença ocorre devido a uma atrofia gradual do

núcleo caudado e putâmen que se correlaciona com a degeneração de estruturas cerebrais não estriatais, gerando uma perda do efeito inibitório do GABA decorrente da morte de neurônios espinhosos médios do estriado, o que leva a presença dos movimentos incontrolados característicos da doença (GIL-MOHAPEL; & REGO, 2011).

Tal processo é decorrente de uma alteração genética na qual ocorre repetição do trinucleotídeo citosina-adenina-guanina (CAG) braço curto do cromossomo 4, entre as regiões D4S127 e D4S180, que codifica repetições de poliglutamina na proteína huntingtina (RASKIN *et al.*, 2000).

A DH é manifestada quando o número de repetições atinge um determinado comprimento, de tal forma que seja produzida uma proteína da Huntingtina mutante (mHtt). Assim, alelos com 40 a 50 unidades de repetição originam a forma adulta da doença enquanto, em indivíduos com repetições mais longas, ocorre o aparecimento dos primeiros sintomas precocemente, sendo responsáveis pelos casos juvenis e infantis que são mais raros e severos. (GIL-MOHAPEL; REGO, 2011)(RASKIN *et al.*, 2000).

Por consequência, o número de repetições CAG afeta a progressão da doença devido ao ganho tóxico de função, desencadeando o processo neurodegenerativo característico. Dessa forma, várias proteínas interagem de forma anormal com a huntingtina mutante e são recrutadas para os agregados proteicos, acumulam-se nos dendritos e axônios dos neurônios e interrompendo na ação dos neurotransmissores, o que impossibilita o movimento das vesículas no citoesqueleto e causa a desregulação de vias intracelulares importantes e disfunção de vias de sinalização essenciais para o funcionamento adequado do organismo (RASKIN *et al.*, 2000), (BATES *et al.*, 2015).

Sendo assim, a expressão crônica da huntingtina mutante leva ao colapso da rede de proteostase, que é responsável por manter a integridade do proteoma por meio de depuração de proteínas. Uma vez que as formas citotóxicas de huntingtina são geradas, seu comportamento aberrante pode causar disfunção em processos celulares como transcrição e sinalização intracelular com comprometimento mitocondrial e disfunção sináptica (BATES *et al.*, 2015).

Na doença, durante o processo de modificação pós-transcricional da mHtt, a clivagem da proteína origina pequenos fragmentos constituídos por expansões de poliglutamina que formam agregados proteicos. Isso gera uma importante desregulação das vias celulares, com consequente perda de células no estriado, especialmente aquelas do gânglio basal do cérebro, responsáveis pelo controle das funções motoras. A degeneração de vias neuronais importantes alteram o balanço oxidativo e promovem neuroinflamação com aumento da transmissão glutamatérgica e diminuição do fator neurotrófico derivado do cérebro (BNDF) que realiza a proteção contra a toxicidade glutamatérgica (GONÇALVES, 2013).

Além disso, estudos mostram que as interacções da mHtt com proteínas neuronais e as modificações na mitocôndria das células estriadas levam a um aumento da vulnerabilidade da glutamina, causando danos em várias estruturas celulares. Associado a isso, o glutamato extracelular em excesso promove a morte celular, devido à entrada excessiva de cálcio nas células nervosas do organismo (GONÇALVES, 2013).

Com a progressão da doença, ocorre degeneração tardia dos neurônios da via direta, sendo responsável pelo desenvolvimento de bradicinesia e rigidez.

Aspectos clínicos

O início clínico da DH é definido a partir do surgimento de sintomas motores. Frequente-

mente, a busca inicial por ajuda médica surge por queixas como tremores, dificuldade na realização de atividades por "falta de jeito" e perda de equilíbrio (MARGOLIS & ROSS, 2003). Os sintomas involuntários, mais presentes nas fases iniciais da doença, tendem a se tornar menos proeminentes com sua evolução, à medida que os sintomas motores voluntários se exacerbam. A DH juvenil é uma exceção, já que sintomas parkinsonianos são observados desde o início da doença (NOVAK &TABRIZI, 2011).

Sintomas involuntários, como a Coreia, surgem muitas vezes como as primeiras manifestações da doença (MARGOLIS & ROSS, 2003), estando presente em todo momento em que o indivíduo se encontra acordado, sem um padrão pré-estabelecido. Os principais locais acometidos são pequenos músculos faciais e extremidades, como dedos das mãos e dos pés, gradualmente evoluindo proximal e axialmente (NOVAK & TABRIZI, 2010).

Já os sintomas motores voluntários, como ataxia, disartria e disfagia, apesar de inicialmente menos proeminentes, levam à deficiência funcional do indivíduo (MARGOLIS & ROSS, 2003). Todos os pacientes desenvolvem hipocinesia e rigidez, que acarreta em bradicinesia e acinesia. Em estágios tardios, muitos pacientes se tornam mudos (NOVAK & TABRIZI, 2010).

Mioclonia é muitas vezes encontrada na forma juvenil da DH, sendo frequentemente confundida com convulsões. Tics, são frequentemente percebidos através do relato de outras pessoas, e se apresentam como movimentos intermitentes estereotipados, como piscar os olhos ou sacudir a cabeça. Acatisia é uma sensação de inquietação, que faz com que os pacientes tenham dificuldade em permanecer parados (NOVAK &TABRIZI, 2011).

As anormalidades cognitivas tendem a surgir juntamente às motoras, sendo pouco evidentes em seu início, e com progresso emparelhado ao dos sintomas motores. Com a progressão da doença, a demência se torna global, atingindo até 80% dos afetados dentro de 15 anos (MARGOLIS & ROSS, 2003). A função linguística é relativamente poupada, já os processos psicomotores tornam-se severamente retardados (NOVAK & TABRIZI, 2010).

Disfunção executiva sofre, quase invariavelmente, um declínio em indivíduos com DH. Dificuldades em se concentrar e realizar mais de uma tarefa ao mesmo tempo resultam em disfunções em tarefas da vida diária. Juntamente a isto, o pensamento se torna menos abstrato e menos eficiente, o que dificulta o planejamento, organização e inicialização de atividades (NOVAK &TABRIZI, 2011).

Ainda, há uma alta prevalência de transtornos de personalidade entre os portadores da doença (MARGOLIS & ROSS, 2003), variando entre 33 a 76% de prevalência, a depender da metodologia empregada pelo estudo. Os sinais mais prevalentes estão relacionados com depressão. O diagnóstico é dificultado pois a apatia, perda de peso e inatividade fazem parte da DH, sendo necessário se atentar a outros aspectos, como sensação de culpa e baixa autoestima. Ansiedade também é muito comum, frequentemente relacionada com a incerteza quanto ao curso da doença (NOVAK & TABRIZI, 2010).

Suicídio ocorre majoritariamente em indivíduos em fases iniciais da doença, devido à perda da independência, e entre os que ainda não realizaram o teste genético (NOVAK & TABRIZI, 2010). Estudos demonstraram que a taxa de suicídio entre portadores de DH é superior à população em geral, chegando a 17,5% dos indivíduos com pensamentos suicidas e 10% tendo realizado ao menos uma tentativa (NOVAK &TABRIZI, 2011).

Psicose pode estar presente em fases avançadas da DH, havendo grande correlação com o declínio cognitivo. O quadro clínico é compa-

rável com esquizofrenia, apresentando alucinações paranoides e acústicas. Hipersexualidade possui grande prevalência nestes estágios, gerando grandes problemas sociais (NOVAK & TABRIZI, 2010).

Diagnóstico

O diagnóstico da DH é essencialmente clínico. Devem ser buscados sinais e sintomas motores típicos, com ou sem declínio cognitivo e distúrbios de personalidade, embora, típicamente, as 3 manifestações estejam presentes (MARGOLIS & ROSS, 2003).

Além disso, uma história familiar positiva é um grande indicativo da presença da doença. Contudo, a instabilidade alélica pode acarretar mutações de novo, que equivalem de 6 a 8% de todos os casos de DH (NOVAK &TABRIZI, 2011).

A avaliação laboratorial genética é considerada o padrão ouro para o estudo da doença (NOVAK & TABRIZI, 2010). Tal exame pode ser realizado de forma diagnóstica, comprovando ou descartando a DH em indivíduos sintomáticos, ou de forma preditiva, devido à presença de história familiar, apesar da ausência de sintomas. Um exame preditivo positivo demonstra que o indivíduo certamente desenvolverá a doença (NOVAK &TABRIZI, 2011).

Neste exame, é realizado PCR, capaz de demonstrar ou descartar a presença do alelo mutado (MARGOLIS & ROSS, 2003) no cromossomo 4. Para ser considerado positivo, devem ser verificadas ao menos 36 repetições de CAG no gene HTT (NOVAK & TABRIZI, 2010).

Exames de imagem podem ser utilizados como auxiliares para identificar atrofias corticais e do núcleo caudado. Contudo, estes não são úteis para a realização do diagnóstico em si (NOVAK & TABRIZI, 2010).

Os diagnósticos diferenciais da DH incluem outras doenças com movimentos coreicos, como Doença de Wilson, Neuroacantocitose, coréia hereditária benigna, coréias induzidas por drogas e Lúpus Eritematoso Sistêmico (LES), além de fenocópias da doença, quando há diagnóstico clínico de DH, porém, com alterações genéticas não compatíveis (NOVAK & TABRIZI, 2010).

Tratamento

O tratamento envolve uma abordagem multidisciplinar, com aconselhamento médico, neuropsiquiátrico, social e genético, para o paciente e familiares para atender às necessidades físicas e psicológicas e gerenciar novos problemas à medida que surgem por meio de acompanhamento de longo prazo (DAN L. LONGO, 2012)(KWAK, 2002). No entanto, o tratamento é sintomático e de suporte, uma vez que não é capaz de mudar o curso da doença, nem curá-la, apenas trata exclusivamente os sintomas da doença (KWAK, 2002), (SONTHEIMER, 2015).

O sintoma motor predominante no início da Doença de Huntington é a coreia. Os fármacos atualmente disponíveis para modular a coreia visam diminuir a neurotransmissão da dopamina com efeito de reduzir o movimento excessivo (diminuindo a inibição/desativação mediada pela dopamina nos gânglios da base) (KIM *et al.*, 2021). Além da coreia, há outros sintomas motores que abrangem a Doença de Huntington, como acinesia, disfonia, disfagia e disartria, no entanto o espectro de tratamento para esses problemas motores são mais limitados (KIM *et al.*, 2021).

A principal droga para tratar a coreia é a Tetrabenazina, que é um modulador da dopamina. Ela inibe o transportador vesicular de monoamina 2 (VMAT2) que é responsável pelo carregamento da dopamina e monoaminas para dentro das vesículas sinápticas (SONTHEIMER, 2015)(KIM *et al.*, 2021). Entretanto, ela pode causar alteração de humor e depressão.

Outro medicamento modulador da dopamina é a Deutetrabenazina, que tem um risco-benefício melhor em comparação a Tetrabenazina e com menores efeitos colaterais (SONTHEIMER, 2015), (KIM *et al.*, 2021). Além dos moduladores da dopamina, podem também ser usados os antagonistas da dopamina, como os neurolépticos (típicos e atípicos), e medicamentos anti-glutamatérgicos, como Amantadina e Riluzol (DAN L. LONGO, 2012)(KIM *et al.*, 2021). Em geral, neurolépticos não são amplamente usados devido ao seu potencial de desenvolver outros distúrbios do movimento e, sabendo que a coreia da Doença de Huntington tende a ser autolimitada e não incapacitante, pode-se dar preferência a outra classe de medicamentos (DAN L. LONGO, 2012).

Os sintomas neurocomportamentais como depressão, apatia e ansiedade são tratados como em qualquer outro paciente, sendo a depressão o sintoma psiquiátrico mais comumente relatado entre os pacientes com Doença de Huntington (SONTHEIMER, 2015)(KIM *et al.*, 2021). Eles devem ser tratadas com antidepressivos e ansiolíticos apropriados (DAN L. LONGO, 2012). Normalmente são usados inibidores seletivos de recaptação de serotonina (SONTHEIMER, 2015)(KIM *et al.*, 2021). Outros agentes mais antigos, como os antidepressivos tricíclicos também podem ser usados como segunda linha de tratamento, embora possam ter benefícios, eles aumentam o risco de efeitos colaterais que afetam a cognição (KIM *et al.*, 2021). Os pacientes também precisam ser monitorados quanto ao aparecimento de episódios de mania e ideação suicida (DAN L. LONGO, 2012). A respeito da psicose pode ser tratada com neurolépticos atípicos (ex: clozapina, quetiapina e risperidona) (DAN L. LONGO, 2012). A depressão refratária ao tratamento com inibidores da recaptação de serotonina também pode ser tratada com antipsicóticos atípicos (KIM *et al.*, 2021).

No tratamento do paciente com Doença de Huntington é muito importante também dar ênfase a uma dieta rica e que seja suficiente para atender as demandas calóricas para a prevenção de lesão por quedas e asfixia por mau controle dos músculos laríngeos. Além disso, a atividade física aeróbica tem se mostrado benéfica na reabilitação dos pacientes com DH (SONTHEIMER, 2015).

Quanto ao declínio cognitivo, motor e psiquiátrico, não há nenhum tratamento adequado e que seja modificador da doença, e, portanto, as estratégias terapêuticas disponíveis continuam primariamente sintomáticas, visando melhorar a qualidade de vida do paciente (DAN L. LONGO, 2012)(KIM *et al.*, 2021). Uma terapia neuroprotetora que diminui ou interrompe o avanço da doença representa o principal objetivo ainda não alcançado para a Doença de Huntington (DAN L. LONGO, 2012).

CONCLUSÃO

A Doença de Huntington é uma doença neurodegenerativa de caráter autossômico dominante, de alta prevalência mundial, inclusive no Brasil, e se apresenta com importantes sintomas, como distúrbios motores voluntários e involuntários, TICs, mioclonia, acatisia, declínio cognitivo e transtornos psiquiátricos, com diferentes graus de apresentação durante sua progressão. Seus principais impactos estão relacionados com queda da qualidade de vida e redução da independência do portador. O conhecimento ao redor do tema torna-se relevante, já que a capacidade da realização de um diagnóstico precoce, associado ao tratamento adequado, podem modificar o curso da doença.

REFERÊNCIAS BIBLIOGRÁFICAS

BATES, G. P. *et al.* Huntington disease. Nature Reviews Disease Primers, v. 1, n. April, p. 1, 2015.

Correction to: Huntington Study Group Abstracts 2020 (Neurotherapeutics, (2020), 17, S1, (1-41), 10.1007/s13311-020-00945-z). Neurotherapeutics, v. 17, n. November 2020, p. 42, 2020.

DAN L. LONGO. Medicina Interna De Harrison 18Ed. 2Vols. 18. ed. [s.l.] 2012, p. 3330. 2012.

GIL-MOHAPEL, J. M.; REGO, A. C. Doença de Huntington : Uma Revisão dos Aspectos Fisiopatológicos. v. 19, n. 4, p. 724, 2011.

GONÇALVES, N. Doença de Huntington : uma revisão. Ciências da Saude, Universidade da Beira Interior, p. 1–63, 2013.

HARPER, P. S. The epidemiology of Huntington's disease. Human Genetics, v. 89, n. 4, p. 365, 1992.

KIM, A. *et al.* New avenues for the treatment of huntington's disease. International Journal of Molecular Sciences, v. 22, n. 16, p. 1–50, 2021.

KWAK, S. Huntington disease. Nippon rinsho. Japanese journal of clinical medicine, v. 60 Suppl 4, p. 417, 2002.

MARGOLIS, R. L.; ROSS, C. A. Diagnosis of Huntington disease. Clinical Chemistry, v. 49, n. 10, p. 1726, 2003.

MARTELLI, A. Aspectos clínicos e fisiopatológicos da Doença de Huntington. Arch Health Invest, v. 3, n. 4, p. 32, 2014.

NOVAK, M. J. U.; TABRIZI, S. J. Clinical Review Huntington ' s disease. British Medical Journal, v. 341, n. july, p. 34, 2010.

NOVAK, M. J. U.; TABRIZI, S. J. Huntington's disease: Clinical presentation and treatment. [s.l.] Elsevier Inc., 2011. v. 98

PRINGSHEIM, T. *et al.* The incidence and prevalence of Huntington's disease: A systematic review and meta-analysis. Movement Disorders, v. 27, n. 9, p. 1083, 2012.

RASKIN, S. *et al.* Huntington disease: DNA analysis in Brazilian population. Arquivos de Neuro-Psiquiatria, v. 58, n. 4, p. 977, 2000.

RAWLINS, M. D. *et al.* The prevalence of huntington's disease. Neuroepidemiology, v. 46, n. 2, p. 144, 2016.

SANTOS, J. V. S. *et al.* Caracterização funcional dos casos de doença de Huntington em um município brasileiro. Research, Society and Development, v. 10, n. 7, p. e54010716688, 2021.

SUTTONBROWN, M. A. *et al.* Huntington disease : Clinical features and diagnosis Authors. p. 1, 2012.

SONTHEIMER, H. Progressive neurodegenerative diseases. [s.l: s.n.]. p. 219..

Capítulo 8

MANEJO DA CEFALEIA NA URGÊNCIA

AMANDA JULIETA SILVA MELLO[1]
ANA CAROLINA DE OLIVEIRA TONHOLO[1]
ANA LAURA OLIVEIRA FREITAS GOROSTHIDES DE MOURA[1]
CAMYLLA MACHADO MARQUES[1]
LUANA NASCIMENTO[1]
MARTA BEATRIZ SANTOS MACEDO[1]
MATHEUS MANZAN FRANCO BARBOSA[1]
MONIQUE STÉPHANY VITOR[1]
RENATA DANTAS QUEIROZ CAETANO[1]
THULIO CÉSAR TEIXEIRA[1]

[1]*Discente – Medicina da Universidade de Rio Verde campus Aparecida de Goiânia.*

Palavras Chave: *Cefaleia, Urgência e Manejo*

INTRODUÇÃO

Atualmente no Brasil, a cefaleia se tornou uma queixa bastante frequente. No decorrer da vida é estimado que 70% da população tenha apresentado o sintoma de cefaleia no último ano. Nas unidades de urgência e emergência os pacientes com cefaleia representam 4,5% dos serviços de atendimento (SPECIALI, J.G, *et al.* 2018).

No momento atual, possui documentado mais de 100 tipos de cefaleia, tornando um grande dilema para a sociedade médica. Sendo assim, ela deve ser vista como um sinal de alerta, pois a sua etiologia é diversificada, podendo ser de estruturas nervosas, sistêmicas ou quadros disfuncionais. Além de possuir percurso, esporádica ou contínua com envolvimento ou não de estruturas na etiologia da dor (UNA-SUS,2013).

As cefaleias se apresentam de formas distintas, sendo relacionadas com sua patologia. São classificadas em primárias, sendo as principais: a migrânea, cefaleia do tipo tensional e cefaleia em salvas; e as secundárias. As primárias são mais comuns, sendo o subtipo tensional o mais prevalente, seguida pela cefaleia tipo migrânea e as que são decorrentes de infecções sistêmicas. A minoria (1%) está relacionada a doenças intracranianas (BRASIL, 2013).

A migrânea, ou enxaqueca, é caracterizada por crises repetidas de dor de cabeça com frequência variável, atingindo mais mulheres do que homens com pico de prevalência entre 30 e 50 anos. As crises migranosas se apresentam com limitações das atividades habituais, náusea e fotofobia (BRASIL, 2013).

A IHS através da terceira edição da *International Classification of Headache Disorders* (ICHD - III beta), sub classifica a enxaqueca, resumidamente, em migrâneas com aura, sem aura e crônica. A primeira estão presentes sintomas neurológicos focais que se manifestam de maneira gradual, geralmente em 5 a 20 min com duração de 60 min, antecedendo a fase da dor, contudo podem ter início após o início da cefaleia ou perdurar durante esta. As manifestações mais comuns são sintomas visuais como luzes cintilantes, linhas em zigue-zague ou recortadas, estocomas, dificuldade para focar ou visão distorcida. Pode apresentar também aura sensorial, sendo rara a que acomete a fala. A cronicidade da cefaleia é marcada por frequência de 15 dias por mês por mais de 3 meses (CRUZ, 2020).

A cefaleia tipo tensional possui pico de prevalência na quarta década de vida. Sua intensidade é fraca a moderada, com percepção de aperto ou pressão bilateralmente podendo ser frontal, occipital ou holocraniana. Seus sintomas surgem em geral no final da tarde e estão associados com o estresse físico, muscular ou emocional (SPECIALI, J.G, *et al.*,2018).

Cefaleia em salvas é definida como crises de dor estritamente unilateral, forte, a qual é orbital, supraorbital, temporal ou ocorre em qualquer combinação dessas áreas, durando 15-180 minutos e ocorrendo desde em dias alternados até oito vezes por dia. A dor está associada a injeção conjuntival, lacrimejamento, congestão nasal, rinorreia, sudorese frontal e facial, miose, ptose e/ ou edema palpebral, ipsilaterais à dor, e/ou a inquietude ou agitação (ICHD-3, 2018). Geralmente acomete homens de 30 a 60 anos. Pode ser desencadeada por uso de álcool e nitratos e pode acordar o paciente (BRASIL, 2013).

As cefaleias secundárias são decorrentes dos sintomas ocasionados pela doença subjacente como, por exemplo, meningite, dengue e tumor cerebral. Os exames complementares são importantes para diagnóstico diferencial entre a cefaleia primária e secundária possibilitando a

identificação de casos que precisam ser direcionados para atenção secundária ou terciária (SPECIALI, J.G, *et al.*, 2018).

Exames complementares como os de neuroimagem, punção lombar ou que envolvem outros sistemas são indicados, somente, se houver sinais de alerta. Esses sinais são, por exemplo, mudança na característica habitual da dor, pior dor de cabeça da vida, dor que desperta o paciente, dor em idade avançada ou de início súbito, além de alterações neurológicas em pacientes imunodeficientes, com neoplasia ou pós-trauma. Nesses casos a cefaleia seria secundária a outras patologias mais graves (CRUZ, 2020).

O objetivo deste estudo foi analisar o manejo da cefaleia na urgência tendo contribuição de forma efetiva na melhoria de qualidade de vida dos pacientes e diminuição de possíveis complicações.

MÉTODO

Refere-se a uma revisão sistemática realizada no período de novembro a janeiro. A busca por referencial teórico ocorreu nas plataformas digitais através de pesquisas nas bases de dados como: BVS, portal da AMMG, LILACS, Coleciona SUS, PubMed/MEDLINE, Scielo. Os descritores utilizados foram: “Cefaleia”, “Urgência” e “Manejo”. Foram encontrados 140 artigos, posteriormente submetidos aos critérios de seleção.

Os critérios de inclusão foram: artigos publicados que correlacionam as cefaleias no pronto atendimento durante o período entre 2011 e 2021. Os critérios de exclusão foram: artigos que não apresentavam metodologia apropriada, os que não tratavam da área de relevância, artigos com mais de 10 anos de publicação e que não respondiam aos demais critérios de inclusão.

Dessa forma, depois dos critérios de seleção aplicados, sobraram 8 artigos que foram utilizados na base de dados citados e submetidos à leitura rigorosa para a coleta de informações. Os resultados foram expostos de forma descritiva, fragmentados em grupos tratando: caracterizar os subtítulos ou assuntos que foram citados nessa discussão, com base no manuseio da cefaleia no atendimento emergencial.

RESULTADOS E DISCUSSÃO

Considerando que as cefaleias secundárias geralmente são encaminhadas à atenção de alta complexidade e seu tratamento é direcionado à causa e não à crise, o manejo medicamentoso inicial das cefaleias primárias se baseia no volume II do caderno da Atenção Básica nº 28, além de outras fontes, devido a sua abrangência ser nacional e os medicamentos citados estarem disponíveis para a maioria dos serviços públicos (UNA-SUS, 2013).

Na crise de cefaleia tensional, se de leve intensidade, repouso ou exercícios de relaxamento ajudam a aliviar; nas demais, deve ser feita a administração de analgésicos comuns ou AINEs, lembrando que a sua associação com a cafeína aumenta a eficácia de ambas as medicações (BRASIL, 2013) e, como não há uma droga ideal, cabe ao profissional avaliar as comorbidades do paciente, os efeitos colaterais mais comuns ou graves e a experiência prévia do paciente com tais medicamentos (SPOHR, R.S, *et al.*, 2018).

Em relação à migrânea, o tratamento da crise aguda se baseia de acordo com a intensidade das crises, podendo ser fraca, moderada e forte. Nas crises de fraca intensidade, é recomendado ao paciente repouso ou até dormir, se afastar dos fatores desencadeantes da crise, como luzes, sons ou odores, além de usar bolsas de gelo e/ou comprimir as artérias temporais.

Os medicamentos que podem ser usados são analgésicos comuns e AINEs, assim como Metoclopramida e Domperidona se houver náuseas e vômitos associados (BRASIL, 2013). As **Tabelas 8.1 e 8.2** sintetizam essas opções farmacológicas:

Tabela 8.1 Opções farmacológicas no manejo da crise de fraca intensidade

Droga	Posologia	Dose máxima/dia
Ácido acetilsalicílico	1.000 mg VO	-
Paracetamol	500 mg a 1.000 mg VO	3g
Naproxeno sódico	750 mg a 1.250 mg VO	1.650 mg
Ibuprofeno	600 mg a 1.200 mg VO	1.200 mg
Diclofenaco de sódio	50 mg a 100 mg VO	200 mg
Dipirona	500 mg VO	2 g

Fonte: Adaptado de Brasil, 2013.

Tabela 8.2 Medicações coadjuvantes

Droga	Posologia	Dose máxima
Metoclopramida	10 mg a 20 mg VO	60 mg
Domperidona	20 mg VO	40 mg
Isometepteno + cafeína + dipirona	65 mg + 100 mg + 300 mg VO	-

Fonte: Adaptado de Brasil, 2013 e Spohr, R.S, *et al.*, 2018.

Em crises de moderada intensidade, além da administração de analgésicos e AINEs, recomenda-se o uso de 5-HT1 seletivos (triptanos) e não seletivos (ergóticos). Os derivados ergóticos geralmente causam náuseas por se ligarem aos receptores dopaminérgicos. Esses medicamentos devem ser iniciados precocemente (pois não têm efeito se utilizados tardiamente) e podem ser associados a antiemético. Os triptanos, apesar de poderem ser administrados em qualquer momento da crise, não devem ser associados a antieméticos (BRASIL, 2013). A **Tabela 8.3** sintetiza essas opções farmacológicas:

Tabela 8.3 Opções farmacológicas no manejo da crise de moderada intensidade

Droga	Posologia	Dose máxima/dia
Ácido acetilsalicílico*	1.000 mg VO	3 g
Sumatriptano	50 mg a 100 mg VO	200 mg
Naproxeno sódico	750 mg a 1.250 mg VO	1.650 mg
Ibuprofeno	600 mg a 1.200 mg VO	1.200 mg
Diclofenaco de sódio	50 mg a 100 mg VO	200 mg
Dipirona	500 mg VO	2 g

Fonte: Adaptado de Brasil, 2013. * Associar metoclopramida parenteral na vigência de vômito.

Já nas crises de forte intensidade, Triptanos, Indometacina ou Clorpromazina são recomendados, assim como Dexametasona ou Haloperidol. A Dipirona injetável também apresenta boa resposta na crise aguda, sendo associada ou não a Metoclopramida e/ou anties-pasmódicos (BRASIL, 2013). A **Tabela 8.4** sintetiza essas opções farmacológicas:

Tabela 8.4 Opções farmacológicas no manejo da crise de forte intensidade

Droga	Posologia	Dose máxima/dia
Dipirona*	1.000 mg IV diluída em SF 0,9%	2 g
Clorixinato de lisina*	200 mg IV diluído em 20 ml de SF 0,9%	500 mg
Sumatriptano	6mg SC ou 20 mg IN, ou 50 mg a 100 mg VO	200 mg
Rizatriptano	5 mg a 10 mg VO mg disco dispersível sobre língua	30 mg
Zolmitriptano	2,5 mg a 5 mg VO	10 mg
Indometacina*	100 mg IR	200 mg
Clorpromazina	0,1 mg/kg a 0,7 mg/kg IM ou IV diluído em SF 0,9%	-
Dexametasona*	4 mg IV	-
Haloperidol	5 mg IM ou IV diluído em SF 0,9%	-
Triptanos	Associar ácido tolfenâmico 200 mg ou naproxeno sódico 550 mg VO	-

Fonte: Adaptado de Brasil, 2013 e Spohr, R.S, *et al.*, 2018. * Associar metoclopramida parenteral na vigência de vômito.

Vale ressaltar que não se deve prescrever opioides para o tratamento de migrânea, visto que existem medicações mais eficazes que não têm o risco de abuso e dependência (SPECIALI, J.G, *et al.*, 2018).

O manejo da cefaleia em salvas, por sua vez, inicia-se pela orientação dos pacientes sobre hábitos que desencadeiam as crises (BRASIL, 2013), como bebidas alcoólicas e substancias voláteis até o final do período das crises. Além disso, o médico da urgência deve encaminhá-los para avaliação por um neurologista em nível secundário, dentro do sistema de referência e contrarreferência. Analgésicos comuns e opioides são ineficazes e não devem ser administrados (SPECIALI, J.G, *et al.*, 2018). A **Tabela 8.5** sintetiza as opções farmacológicas:

Tabela 8.5 Opções farmacológicas no manejo da cefaleia em salvas

Droga	Posologia	Dose máxima/dia
Ergotamina	1 mg EV, IM ou SC	3 mg
Sumatriptano	6 mg/dia SC ou 20 mg IN	-
Oxigênio a 100%	10-12 litros por minuto por 20 minutos com máscara facial	-

Fonte: Adaptado de Brasil, 2013 e Speciali, J.G, *et al.* Academia Brasileira de Neurologia, 2018.

CONCLUSÃO

As cefaleias englobam uma gama etiológico diversa e, por isso, deve ser feita uma anamnese bem construída, associada à exames complementares. Nota-se que a investigação precária da cefaleia leva ao recorrente subdiagnóstico e tratamento ineficiente dessa frequente queixa Nesse sentido, a diferenciação entre cefaleias primária e secundária é fundamental para o manejo do paciente no serviço de urgência. Visto que, o paciente com cefaleia primária deve ter um tratamento voltado para o alívio da dor, enquanto o paciente com cefaleia secundária deve tratar a causa da dor.

Desse modo, é necessária a implementação de condutas especializadas para cada subtipo específico, como a associação de medidas farmacológicas e comportamentais, proporcionando um tratamento individualizado à etiologia, a fim de melhorar a qualidade de vida dos pacientes e reduzir as possíveis condições de uma conduta inadequada.

REFERÊNCIAS BIBLIOGRÁFICAS

BRASIL. Ministério da Saúde. Secretaria de Atenção à Saúde. Departamento de Atenção Básica. Acolhimento à demanda espontânea: queixas mais comuns na Atenção Básica / Ministério da Saúde, Secretaria de Atenção à Saúde, Departamento de Atenção Básica. – 1. ed.; 1. reimp. – Brasília: Ministério da Saúde, 2013.

BORDINI, C.A. *et al.* Recommendations for the treatment of migraine attacks - a Brazilian consensus. Received 03 November 2015; Accepted 27 November 2015.

CRUZ, Marina Coimbra da, *et al.* "Migrânea: revisão de literatura". *ARCHIVES OF HEALTH INVESTIGATION*, vol. 10, nº 2, outubro de 2020, p. 307–14. *2020.*

EaD-UFSC. *UNA-SUS – UFSC | Universidade Aberta do SUS*. https://unasus.ufsc.br/. Acessado 15 de dezembro de 2021.

"Headache Classification Committee of the International Headache Society (IHS) The International Classification of Headache Disorders, 3rd Edition". *Cephalalgia*, vol. 38, nº 1, janeiro de 2018, p. 1. 2018.

KOWACS, F., MACEDO, D. D. P., NÉTO, R.P.S. The International Classification of Headache Disorders – 3rd ed (2018) ICHD-3.

SPECOALI *et al.* PROTOCOLO NACIONAL PARA DIAGNÓSTICO E MANEJO DAS CEFALEIAS NAS UNIDADES DE URGÊNCIA DO BRASIL - 2018 Academia Brasileira de Neurologia – Departamento Científico de Cefaleia Sociedade Brasileira de Cefaleia.

SPOHR, R.S. *et al.* CEFALEIAS: MANEJO CLÍNICO. 2018. Disponível em: https://docs.bvsalud.org/biblioref/2018/03/881496/cefaleias-manejo-clinico.pdf. Acesso em: Dez, 2021.

Capítulo 9

DISTROFIA MUSCULAR DE DUCHENNE: DA FISIOPATOLOGIA ÀS ATUALIZAÇÕES TERAPÊUTICAS

TATYANE ANDRADE DE SOUZA SILVA[1]
LEANDRO ARAUJO[1]
BIANCA ROSA LEITE[1]
CAROLINA ROSA[1]
DANIEL NETTO[1]
ELISA GUTMAN[1]
FELIPE GASPAR[1]
GABRIELA BORGES NAGER[1]
ISABELA BARBOSA MAGNO[1]
PEDRO IGNACIO[1]
RACHEL SILVA PINHEIRO[1]
KARINA LEBEIS PIRES[2]

[1]*Discente - Estudante da graduação em Medicina da Universidade Federal do Estado do Rio de Janeiro (UNIRIO)*

[2]*Docente - Professora de Clínica Médica e Neurologia da UNIRIO e Coordenadora do Ambulatório de Doenças Neurológicas Raras do Hospital Universitário Gaffrée e Guinle*

Palavras Chave: *Duchenne Muscular Dystrophy; Fisiopatologia da DMD; Tratamento da DMD*

INTRODUÇÃO

O tecido muscular é extremamente abundante na constituição biológica humana, constituindo 30 a 40% do nosso corpo com funções vitais diversas para a homeostase (VERHAART & AARTSMA-RUS, 2019).

A perda da integridade muscular pode ocorrer por diferentes desordens, destacando a Distrofia Muscular de Duchenne (DMD), uma doença grave de natureza genética com caráter recessivo ligada ao cromossomo X. Esta manifesta-se principalmente em crianças do sexo masculino. Em mulheres, a doença pode desenvolver-se, porém de forma mais branda.

A DMD é caracterizada pela ausência da distrofina, proteína de suporte do músculo normal que liga a actina do citoesqueleto, microtúbulos e filamentos intermediários à matriz extracelular. (OSORIO *et al.*, 2019). Desse modo, a ausência da distrofina e, consequentemente, da sua principal função de estabilização das fibras durante o processo de contração muscular, altera a integridade do músculo com conseguintes alterações severas, gerando repercussões funcionais, inclusive no sistema respiratório.

Os principais sinais da doença são distúrbios da marcha - como andar na ponta dos pés - dificuldade para pular e levantar, com hipertrofia da panturrilha, e perda do equilíbrio (OSORIO *et al.*, 2019; SHIH *et al.*, 2020) com evolução clínica rápida necessitando, portanto, de um diagnóstico preciso nos anos iniciais da doença.

Segundo BURHBY, *et al.*, (2010), para o alcance do diagnóstico rápido torna-se necessário a identificação dos casos pelos médicos de atenção primária com manejo dos pacientes e formação de uma equipe multiprofissional, uma vez que a maior sobrevida dos pacientes relaciona-se com a disponibilidade de um serviço integral.

Portanto, o objetivo dessa revisão bibliográfica é expor os fundamentos e as atualizações na literatura sobre a distrofia muscular de Duchenne, sua fisiopatologia, diagnóstico e manejo dos pacientes, bem como tratamento e prognóstico, tendo uma perspectiva ampla acerca da temática.

MÉTODO

Trata-se de uma revisão sistemática realizada no período de 30 de Novembro de 2021 a 13 de Dezembro de 2021, por meio de pesquisas nas bases de dados: PubMed. Foram utilizados os descritores: "*Duchenne Muscular Dystrophy*", "*Duchenne Muscular Dystrophy Physical*", "*Duchenne Muscular Dystrophy Therapy*", "*Duchenne Muscular Dystrophy Treatment*". Desta busca foram encontrados 45 artigos, posteriormente submetidos aos critérios de seleção.

Os critérios de inclusão foram: artigos publicados no período de 2005 a 2021, e que abordavam as temáticas propostas para esta pesquisa. Os critérios de exclusão foram: artigos duplicados, artigos que possuíam conceitos ou informações que foram atualizadas posteriormente à data de sua publicação, que não abordavam diretamente a proposta estudada e que não atendiam aos demais critérios de inclusão.

Após os critérios de seleção restaram 30 artigos que foram submetidos à leitura minuciosa para a coleta de dados. Os resultados foram apresentados em tabela, algoritmo e de forma descritiva, divididos em categorias temáticas abordando: epidemiologia, fisiopatologia, quadro clínico, diagnóstico diferencial, diagnóstico e tratamento.

Epidemiologia

A DMD é a doença neuromuscular fatal mais comum na população pediátrica. Dentre suas características clínicas, pode-se citar a perda gradual da força muscular, acometendo primeiro a musculatura proximal dos membros

inferiores, cintura pélvica e posteriormente membros superiores e músculos flexores do pescoço, com o subsequente aparecimento de complicações nos sistemas cardíaco e respiratório que levam à incapacidade, dependência e morte prematura (SILVA *et al.*, 2020; FERREIRA *et al.*, 2020). A prevalência mundial dessa patologia é de aproximadamente 1 em 5000 homens nascidos (OSORIO *et al.*, 2019); a incidência ao nascimento é de aproximadamente um em cada 3.600 – 6.000 nascidos vivos do sexo masculino, tendo início com a idade média de 3 a 5 anos de idade, com relatos frequentes de pacientes que perdem a capacidade de deambulação por volta dos 10–12 anos (SHIH *et al.*, 2020; SILVA *et al.*, 2020). Todavia, com o avanço dos conhecimentos e das estratégias de manejo, como uso de corticosteroides, técnicas de higiene brônquica, manejo cardiovascular e suporte ventilatório, houve incremento considerável da expectativa de vida, com média em torno de 25-30 anos de idade (SHIH *et al.*, 2020; RODRIGUES *et al.*, 2021).

Outrossim, é válido ressaltar que a DMD é uma doença degenerativa, hereditária e progressiva, geralmente herdada da mãe portadora assintomática do gene. Como essa distrofia tem um padrão de herança recessiva ligada ao cromossomo X, ela tende a afetar principalmente os homens. Entretanto, 10% das mulheres portadoras da mutação apresentam algumas das manifestações da doença, geralmente com expressão mais branda, e que podem incluir ou mesmo afetar exclusivamente a função cognitiva e/ou cardíaca. Exceto por uma pequena proporção de portadoras sintomáticas relacionadas a rearranjos cromossômicos, a maioria das mulheres com DMD deve sua doença a uma inativação não aleatória do cromossomo X ou associada à Síndrome de Turner (cariótipo 45X) (OSORIO *et al.*, 2019; SILVA *et al.*, 2020).

Fisiopatologia

As mutações que ocorrem no gene da distrofina, localizado no cromossomo X em pacientes com DMD, são variadas, levando a uma variedade no nível de acometimento da doença. Estudos recentes demonstram que mais de 70% dos pacientes com DMD possuem grandes mutações, das quais aproximadamente 60% são caracterizadas por grandes deleções de éxons, enquanto aproximadamente 10% são caracterizadas por grandes duplicações de éxons. Já os 21% restantes apresentavam pequenas mutações sem sentido (OSORIO *et al.*, 2019; SUN *et al.*, 2020)].

Em indivíduos saudáveis, a distrofina forma um complexo com glicoproteínas musculares, sendo responsáveis por ligar o citoesqueleto da fibra muscular à matriz extracelular da membrana. Dessa forma, o complexo torna-se responsável por absorver choques moleculares, além de estar envolvido com a sinalização do cálcio necessário para a contração muscular. Na deficiência da distrofina, todo o complexo fica comprometido, levando à degeneração das fibras musculares e à remodelação fibrótica. Além disso, por conta desse dano muscular, pacientes distróficos apresentam aumento na concentração de cálcio intracelular, o que leva à uma ativação de proteases, aumentando a produção de espécies reativas de oxigênio e ativando cascatas de citocinas pró-inflamatórias pela via NF-KB. Nesse âmbito, o desfecho será a perda muscular progressiva, podendo o paciente apresentar fraqueza muscular, disfunção motora, atrasos no desenvolvimento motor e, em casos mais graves, insuficiência respiratória e problemas cardiovasculares (SHIH *et al.*, 2020; SHEIKH & YOKOTA, 2021).

Entretanto, a gravidade da doença está intimamente ligada com a extensão e a localização das mutações. Nesse sentido, alterações que

quebram o quadro de leitura do mRNA que sintetiza a proteína distrofina resultam na produção de uma distrofina disfuncional, o que leva a quadros mais graves de DMD. Já em casos de mutações que preservam esse quadro, há a produção de distrofina parcialmente funcional, o que leva a quadros mais leves e de fenótipos variados (SUN *et al.*, 2020).

Quadro clínico

A fraqueza muscular, principal característica clínica da DMD, geralmente se torna evidente entre 2 e 3 anos de idade, com padrão progressivo, de proximal para distal (FOX *et al.*, 2020), e das extremidades inferiores para as superiores (SHIH *et al.*, 2020). O desenvolvimento das habilidades motoras é favorável até 4 a 6 anos de idade, alcança uma fase de platô entre 4 e 8 anos, e então se inicia um declive progressivo com aumento da perda de força muscular e das capacidades até então adquiridas, fazendo com que o paciente necessite de cadeira de rodas antes mesmo da adolescência (OSORIO *et al.*, 2019).

Ocorre atraso nos marcos do desenvolvimento neuromuscular, evidenciado principalmente pelo andar não independentemente até os 18 meses de idade (com frequentes quedas nas tentativas), assim como não correr até os 3 anos de idade, e não pular, subir degraus e se levantar do solo até a idade escolar. O sinal de Gowers evidencia o levantar miopático do solo, necessitando de apoio dos braços para empurrar, o que indica fraqueza muscular proximal dos membros inferiores (FOX *et al.*, 2020). A perda da marcha ocorre entre 12 e 14 anos, com posterior perda da capacidade de se manter em pé e até mesmo de se manter sentado, propiciando o surgimento de complicações ortopédicas graves, como a escoliose, que afeta 90% dos pacientes, decorrente da fraqueza dos músculos paraespinhais (OSORIO *et al.*, 2019).

Dentre as manifestações motoras, destacam-se também as contraturas (principalmente dos músculos das extremidades) (BIRNKRANT *et al.*, 2018) e as retrações das articulações (principalmente das menos mobilizadas), o que repercute em perda da funcionalidade do sistema musculoesquelético (OSORIO *et al.*, 2019). A marcha também é anormal, caminhando na ponta dos pés, ou gingando. Podem ocorrer dores musculares, dificuldade de controlar a cabeça, hipotonia generalizada e hipertrofia de panturrilha (FOX *et al.*, 2020).

A doença, entretanto, também cursa com diversas manifestações não motoras (FOX *et al.*, 2020). As alterações neurocognitivas, ainda que não sejam progressivas, impactam sobre o aprendizado e a qualidade de vida dos pacientes, devendo-se a alterações em isoformas da distrofina que se expressam em outros órgãos, como no cérebro (OSORIO *et al.*, 2019). Destacam-se as alterações comportamentais, o atraso no desenvolvimento da fala e da linguagem, a dificuldade de aprendizado e eventuais alterações do espectro autista (FOX *et al.*, 2020).

Dentre as alterações sistêmicas, destacam-se as cardiorrespiratórias devido à sua potencial letalidade. No miocárdio, a ausência de distrofina pode causar cardiomiopatia dilatada, que se manifesta com sinais de falência cardíaca (FOX *et al.*, 2020), como disfunção sistólica do ventrículo esquerdo e arritmias atriais e ventriculares devidas, sobretudo, à progressão da fibrose miocárdica (BIRNKRANT *et al.*, 2018a), ainda que os pacientes só desenvolvam sintomas quando o quadro já está avançado (FOX *et al.*, 2020). Devido aos recentes avanços na assistência respiratória multidisciplinar, a cardiomiopatia tem se tornado a principal causa de óbito (SHIH *et al.*, 2020), suplantando a falência respiratória, que o foi até então (OSORIO *et al.*, 2019).

Além da falência respiratória, podem ocorrer outras complicações, como atelectasia, pneumonia, obstrução mucosa, doenças pulmonares restritivas, fadiga dos músculos respiratórios (SHIH *et al.*, 2020) e fracos esforços para tosse, o que predispõe a infecções do trato respiratório (BIRNKRANT *et al.*, 2018a). A hipoventilação durante o sono provoca apneias periódicas, com consequente cefaléia diurna, além de náuseas, fadiga, perda de apetite e deterioração cognitiva (OSORIO *et al.*, 2019).

O tratamento da DMD com corticosteróides pode conduzir à osteoporose devido ao efeito osteotóxico desses fármacos (BIRNKRANT *et al.*, 2018), de modo que os pacientes geralmente desenvolvem traumas da coluna vertebral baixa ou fraturas de ossos longos, que podem ser assintomáticas. O tratamento também repercute em alterações endócrino-metabólicas, como o atraso na puberdade (FOX *et al.*, 2020) e a deficiência de testosterona (ambos consequentes ao hipogonadismo) (BIRNKRANT *et al.*, 2018b), a redução do crescimento (SHIH *et al.*, 2020), a intolerância à glicose e a obesidade (em estágios avançados da doença, por outro lado, pode ocorrer desnutrição) (FOX *et al.*, 2020).

As complicações gastrointestinais e nutricionais devem-se à combinação entre redução da mobilidade, redução da disponibilidade energética e tratamento com corticosteróides. Ocorre ganho ou perda ponderal, desequilíbrio hidroeletrolítico, baixa densidade óssea, disfagia e contratura mandibular, repercutindo em déficit nutricional que afeta negativamente sobretudo os sistemas cardíaco, respiratório e musculoesquelético, reforçando ainda mais suas já graves complicações (BIRNKRANT *et al.*, 2018b).

Se o paciente apresentar dispneia, palpitação, arritmia, cefaléia diurna, infecções de repetição ou perda ponderal, devemos suspeitar de deterioração do quadro clínico e encaminhá-lo imediatamente ao especialista. É importante ter em mente eventuais emergências médicas possíveis de acometer o paciente com DMD (FOX *et al.*, 2020), como insuficiência adrenal (devida ao tratamento com corticosteróides, causando supressão do eixo hipotálamo-hipófise-adrenal) (BIRNKRANT *et al.*, 2018b), êmbolo gorduroso (devido às fraturas ósseas) e risco anestésico (devido ao potencial de esses fármacos causarem hipercalemia e rabdomiólise, o que, nesses pacientes, é especialmente grave) (FOX *et al.*, 2020).

Diagnóstico

Chegar a um diagnóstico preciso e precoce da DMD constitui-se como um aspecto crucial dos cuidados referentes à doença. Usualmente, o processo diagnóstico inicia-se quando são observados sinais e sintomas que evocam suspeição clínica, sendo eles, sobretudo, relacionados a: fraqueza da musculatura proximal dos membros inferiores (cintura pélvica) (BIRNKRANT *et al.*, 2018a) com instalação progressiva e simétrica - podem ser sustentados por achados em exames de imagem com substituição gordurosa muscular (MERCURI *et al.*, 2007) -; alterações de funções superiores, como atraso no desenvolvimento da linguagem e déficits cognitivos e/ou comportamentais (CHIEFFO *et al.*, 2015; RICOTTI *et al.*, 2016; BANIHANI *et al.*, 2015); demais retardos no desenvolvimento psicomotor.

Nesse sentido, são considerados sinais e sintomas de suspeição clínica: dificuldades para correr, saltar e acompanhar outras crianças em atividades lúdicas; ocorrência de quedas frequentes; presença do sinal de Gowers (levantar miopático); dificuldade para subir escadas e se levantar de cadeiras e/ou do chão; marcha com componente digitígrado (consequência de contratura do tendão aquileu e envolvimento dos

músculos íliotibiais) e/ou componente miopático (marcha anserina); observação de hipertrofia da panturrilha à inspeção, com possível ocorrência de cãibras (ao contrário de outras miopatias primárias); déficits cognitivos e/ou comportamentais, manifestados sob a forma de dificuldades no aprendizado, desenvolvimento da linguagem e de concentração (FOX *et al.*, 2020; BIRNKRANT *et al.*, 2018a; BANIHANI *et al.*, 2015). Um importante sinal de alerta é o não-desenvolvimento da marcha sem apoio antes dos 18 meses de idade (FOX *et al.*, 2020). Havendo histórico familiar de parentes de 1° grau com Duchenne, qualquer achado condizente com função muscular anormal deve ser considerado sugestivo de DMD (BIRNKRANT *et al.*, 2018a).

Outro cenário em que deve ser considerado o diagnóstico desta distrofia apresenta-se quando há o achado incidental de elevações das enzimas hepáticas - aspartato aminotransferase (AST) e alanina aminotransferase (ALT) - sem haver elevação de gama-glutamiltransferase (GGT) e sem causas aparentes de disfunção hepática (MCMILLAN *et al.*, 2011; KOHLI *et al.*, 2005).

Havendo a suspeita clínica de DMD, o processo diagnóstico avança com a solicitação de dosagem sérica de creatinofosfoquinase (CPK) (OSORIO *et al.*, 2019; BIRNKRANT *et al.*, 2018a; FOX *et al.*, 2020). Valores de CPK entre 10-100x superiores aos valores de referência sugerem fortemente Duchenne (OSORIO *et al.*, 2019), enquanto valores pouco aumentados (entre 1-2x superiores) necessitam de nova dosagem e acompanhamento posterior com *follow-up* e valores dentro do intervalo de referência excluem o diagnóstico, porém podendo estar associados a outras condições neuromusculares (FOX *et al.*, 2020).

O diagnóstico definitivo, após suspeita clínica endossada por achados de elevação da CPK sérica, ocorre por testes genéticos, sendo primeiramente feito pela técnica de *multiplex ligation dependent probe amplification* (MLPA) (FOX *et al.*, 2020; BIRNKRANT *et al.*, 2018a), haja vista que possibilita encontrar grandes deleções e/ou multiplicações (OSORIO *et al.*, 2019; SUN *et al.*, 2020), que ocorrem em cerca de 70% dos casos. Contudo, tal método não é capaz de detectar pequenas deleções e/ou multiplicações e mutações pontuais, sendo necessário a abordagem diagnóstica genética, nestes casos, por meio de técnicas de *next-generation sequencing* (NGS) (BIRNKRANT *et al.*, 2018a) complementadas por *hybrid minigene splicing essay*, método este capaz de encontrar mutações que passam despercebidas pelas duas outras técnicas (SUN *et al.*, 2020).

Por fim, caso os métodos de diagnóstico genético tenham falhado em confirmar a DMD, é realizado procedimento de biópsia muscular buscando ausência de distrofina nas fibras musculares por técnica de imunohistoquímica (BIRNKRANT *et al.*, 2018a; (ARECHAVALA-GOMEZA *et al.*, 2010), acompanhado de seguimento da investigação genética para identificar a mutação presente e possibilitar individualização do manejo terapêutico (OSORIO *et al.*, 2019). A **Figura 9.1** explora o algoritmo para seguimento de um paciente com suspeição clínica de DMD a fim de se chegar a um diagnóstico.

Outra possibilidade de estabelecer diagnóstico de DMD ocorre por meio de realização de teste de *Screening*, indicado para parentes de sexo feminino de indivíduos do sexo masculino geneticamente diagnosticados com Duchenne (FOX *et al.*, 2020; BIRNKRANT *et al.*, 2018a).

Figura 9.1 Algoritmo para o diagnóstico de DMD

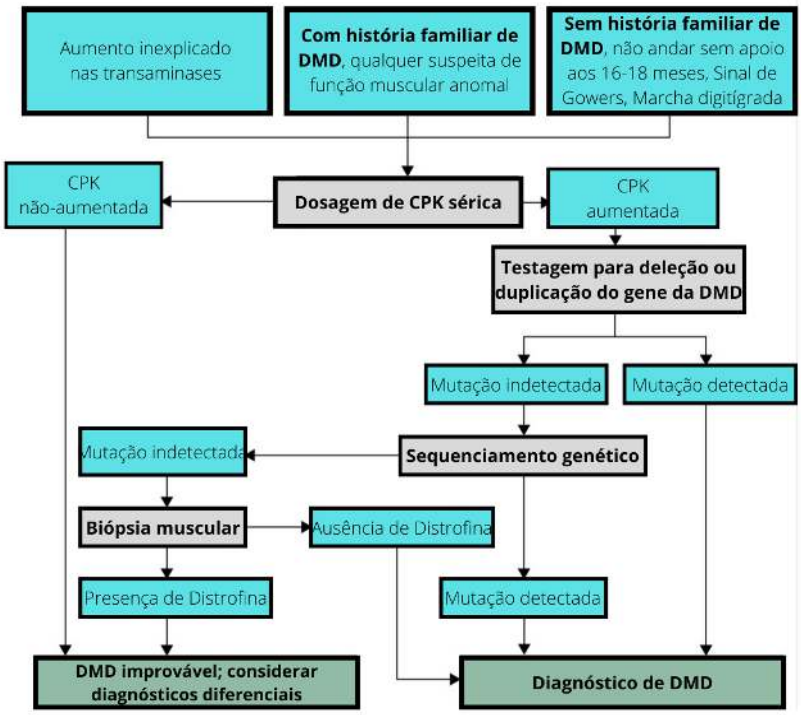

Fonte: Adaptado de BIRNKRANT *et al.*, 2018a

Mulheres portadoras do gene codificador de distrofina mutado podem apresentar: sintomas musculares, como mialgia, cãibras e fraqueza (SONG *et al.*, 2011), problemas de comportamento e envolvimento cardíaco (SHIH *et al.*, 2020), sendo recomendado monitoramento cardiovascular regular (BIRNKRANT *et al.*, 2018b).

Diagnóstico diferencial

O diagnóstico diferencial da DMD é estabelecido com doenças em que a apresentação está relacionada à fraqueza muscular persistente, que inclui distrofia muscular de Becker (DMB) (ROPPER *et al.,* 2019; JAMSON *et al.*, 2019), distrofia muscular de Emery-Dreifuss (DMED) (ROPPER *et al.,* 2019; JAMSON *et al.*, 2019), distrofia muscular de cinturas (DMC) (ROPPER *et al.,* 2019; SHEIKH & YOKOTA, 2021), atrofia muscular espinhal (AME) (ROPPER *et al.,* 2019; SHEIKH & YOKOTA, 2021; JAMSON *et al.*, 2019) e doença de Pompe (JUNIOR *et al.*, 2016).

A DMB envolve o mesmo gene relacionado à DMD. Contudo, pacientes com Becker e tipos intermediários têm apresentação mais branda (ROPPER *et al.,* 2019; SHEIKH & YOKOTA, 2021) e envolvimento cardíaco menos frequente que na DMD, mas há casos relatados (ROPPER *et al.,* 2019). A discriminação entre DMD e DMB é feita por meio da análise do gene da distrofina no DNA obtido de glóbulos brancos ou de 50 mg de músculo esquelético (ROPPER *et al.,* 2019); imunomarcação do músculo para distrofina, sendo possível a diferenciação de Duchenne, Becker, o estado de portador e outros distúrbios musculares (ROPPER *et al.,* 2019); e um método alternativo utiliza o teste ELISA para medir os níveis de distrofina em amostras de biópsia muscular que estabelece o diagnóstico de distrofias musculares de Duchenne e Becker além de possibilitar distingui-las de distúrbios não relacionados (ROPPER *et al.,* 2019).

A DMED engloba pelo menos seis tipos genéticos diferentes e é caracterizada principalmente por contraturas musculares (ROPPER *et*

al., 2019) com apresentação no início da infância e na adolescência, precedendo a fraqueza muscular em muitos casos (JAMSON *et al.*, 2019). A miopatia relacionada é de curso geralmente benigno em comparação com a DMD, assemelhando-se à DMB (ROPPER *et al.,* 2019), mas a fraqueza e as contraturas podem ser graves e a miocardiopatia pode levar à morte súbita (ROPPER *et al.,* 2019; JAMSON *et al.*, 2019).

As Distrofias musculares de cinturas (DMC) constituem um grupo geneticamente heterogêneo de distrofia muscular (ROPPER *et al.,* 2019; JAMSON *et al.*, 2019) e com frequência são clinicamente indistinguíveis da DMD e da DMB (JAMSON *et al.*, 2019). Normalmente, as DMCs manifestam-se com fraqueza progressiva dos músculos das cinturas pélvica e escapular (JAMSON *et al.*, 2019). Crianças de ambos os sexos são igualmente afetadas (ROPPER *et al.,* 2019; JAMSON *et al.*, 2019), com início que varia desde o final da primeira década até a quarta década de vida (JAMSON *et al.*, 2019). Adultos com formas de início tardio apresentam envolvimento pélvico ou da cintura escapular, ou ambos, e seus músculos faciais são poupados (ROPPER *et al.,* 2019). Podem ocorrer disfunção respiratória devido à fraqueza do diafragma e miocárdiopatia (JAMSON *et al.*, 2019).

Assim como a DMD, a AME é marcada por perda muscular progressiva entre outras complicações (SHEIKH & YOKOTA, 2021), contudo, a fraqueza muscular generalizada nos pacientes com AME ocorre, principalmente, devido à perda de uma proteína (SMN, *survival motor neuron*) (SHEIKH & YOKOTA, 2021; JAMSON *et al.*, 2019). A AME juvenil (AME III) tem evolução lentamente progressiva, com fraqueza principalmente nos músculos proximais e padrão de fraqueza clínica que se assemelha com miopatia primária (JAMSON *et al.*, 2019).

Na doença de Pompe, causada pela deficiência de alfa-glicosidase ou maltase ácida (JAMSON *et al.*, 2019), as manifestações clínicas variam de acordo com a idade, a taxa de progressão e comprometimento de órgãos, podendo resultar em comprometimento motor irreversível (JUNIOR *et al.*, 2016). A manifestação mais comum em adultos é a fraqueza muscular progressiva simulando as distrofias musculares (JAMSON *et al.*, 2019; JUNIOR *et al.*, 2016). A maioria dos pacientes apresenta fraqueza da musculatura proximal e axial, principalmente nos membros inferiores (JAMSON *et al.*, 2019; JUNIOR *et al.*, 2016). Fraqueza dos músculos paravertebrais, abdominais, músculos faciais e ptose palpebral, além de paralisia da língua reforçam a suspeita clínica (JUNIOR *et al.*, 2016).

Tratamento

A DMD é uma doença com repercussão multifatorial, o que é refletido nas formas de tratamento. A abordagem tradicional foca na deficiência de distrofina nas miofibras, mas, recentemente, está havendo um enfoque crescente nas alterações genéticas das células-tronco miogênicas. Apesar disso, ainda não há tratamento curativo, mas sim métodos que impedem a progressão da doença e melhoram a qualidade de vida dos pacientes com DMD.

Uma das principais bases de tratamento é a corticoterapia, a qual evita perda da deambulação de forma precoce, preserva a função respiratória e dos membros superiores e previne cirurgia para escoliose (BIRNKRANT *et al.*, 2018a; LEBEL *et al.*, 2013). A dose de início recomendada é 0,75 mg/kg/dia de prednisona/prednisolona OU 0,9 mg/kg/dia de deflazacorte, sujeitas a alteração caso haja presença de comorbidades ou instauração de efeitos adversos (BIRNKRANT *et al.*, 2018a; GRIGGS *et al.*, 2016). Existem direcionamentos quanto

às repercussões ortopédica, psicossocial, cardíaca, respiratória e gastrointestinal que podem ser consultadas nos *guidelines* de referência (BIRNKRANT *et al.*, 2018a; BIRNKRANT *et al.*, 2018b; FORTES *et al.*, 2018), mas aqui iremos abordar as atualizações quanto ao tratamento.

Um tratamento pediátrico aprovado pela ANVISA (Agência Nacional de Vigilância Sanitária) é o *Translarna (atalureno)*, que apresenta como mecanismo a diminuição da sensibilidade ribossômica a códons de parada prematuros (resultantes de uma mutação sem sentido), o que permite que a transcrição continue, de modo a estimular a síntese da distrofina. É recomendado para meninos a partir de 5 anos de idade com DMD causada por mutação do códon de parada sem sentido (esta mutação é encontrada em cerca de 10% dos meninos com DMD), na dose de 40 mg/kg/dia (10mg/kg de manhã, 10mg/kg à tarde e 20mg/kg à noite) (FORTES *et al.*, 2018; VERHAART & AARTSMA-RUS, 2019).

Outro medicamento de cunho genético e que foi aprovado pelo FDA (Food and Drug Administration), mas não pela ANVISA, é o Exondys 51 (eterplisen), que se fundamenta no salto do exon 51 (atende 13-14% de todos os pacientes com DMD) também visando aumento da síntese de distrofina, porém há incerteza quanto à sua recomendação devido à escassez de ensaios clínicos realizados com este medicamento, de modo que não há respaldo suficiente na literatura para confirmar a segurança de sua indicação (FORTES *et al.*, 2018; SUN *et al.*, 2020).

Uma outra abordagem biomolecular é a própria transferência do gene normal para os músculos distróficos, mas tem sido um desafio visto a grande extensão do gene da distrofina e do tecido muscular, e também devido a resposta imune contra esta terapêutica (SUN *et al.*, 2020). Uma abordagem promissora é a transferência, tendo o adenovírus como vetor, de utrofina, proteína relacionada à distrofina que retém a maioria dos elementos estruturais e de ligação proteica da distrofina (SONG *et al.*, 2019). Essa proteína miniaturizada (μUtro) se mostrou altamente funcional e não imunogênica, evitando os eventos histológicos e fisiológicos mais deletérios da DMD em modelos animais (SONG *et al.*, 2019; SUN *et al.*, 2020), porém ainda não há ensaios clínicos em humanos.

Como visto nessa seção e também anteriormente, a DMD necessita de uma equipe terapêutica multidisciplinar, com grande relevância da abordagem feita pela fisioterapia (BIRNKRANT *et al.*, 2018a; BIRNKRANT *et al.*, 2018b; SILVA *et al.*, 2020). Um tratamento adjuvante promissor quanto às repercussões respiratórias é o Treinamento Muscular Respiratório (TMR) associado ao *PowerBreathe* ® (PB). De forma geral, o TMR auxilia no ganho de força e resistência respiratória, além de diminuir a fadiga muscular. Além disso, quanto mais precoce esse tratamento for iniciado, melhor será o desfecho, visto que nas etapas iniciais os padrões de função pulmonar se encontram mais preservados (SILVA *et al.*, 2020). O melhor dispositivo para fazer esse treinamento é o PB, haja vista que permite uma imposição de carga, por meio de uma válvula eletrônica, limitando-se a pressão necessária para impor resistência à musculatura inspiratória e, assim, trabalhando a força dessa musculatura de acordo com as necessidades do paciente (SILVA *et al.*, 2020). Há estudos mostrando sua eficácia em atletas e portadores de pneumopatias (BASSO-VANELLI *et al.*, 2017; NEPOMUCENO *et al.*, 2015; ESTEVES *et al.*, 2016), mas ainda não há evidências na literatura sobre seu uso específico em pacientes com DMD.

Prognóstico

O prognóstico é variável de acordo com a mutação específica de cada paciente e ao acesso às diferentes terapias e avanços no tratamento (RYDER *et al.*, 2017; SUN *et al.*, 2020). Em função disso, ressalta-se mais uma vez a importância do diagnóstico precoce diante dos novos medicamentos que atuam no genoma (FORTES *et al.*, 2018).

Seguindo a história natural da DMD, sem que haja tratamento, é esperado óbito entre a segunda e a terceira década de vida devido a complicações cardiorrespiratórias. Na atualidade, a expectativa de vida ultrapassa a quarta década em alguns países desenvolvidos (FORTES *et al.*, 2018). Outro fator que dificulta um prognóstico mais preciso é a variação internacional quanto às práticas terapêuticas (RYDER *et al.*, 2017).

O acompanhamento multidisciplinar é fundamental para um melhor prognóstico. Ele permite: prolongar a deambulação; reduzir a prevalência de graves contraturas e deformidades, como a escoliose; além de prolongar as funções e participação nos diversos segmentos da vida. Essas melhorias dependem de uma equipe de profissionais que incluem fisioterapeuta, fonoaudiólogo, nutricionista, terapeuta ocupacional, médico especialista em doenças neuromusculares, entre outros. A partir do conhecimento do grupo supracitado em relação ao desenvolvimento da DMD e dos anseios e estilo de vida do paciente, é possível aprimorar a sua qualidade de vida (FOX *et al.*, 2020; BIRNKRANT *et al.*, 2018a).

Atualmente, há abordagens da parte respiratória, cardiovascular, óssea, neuropsicológica e ortopédica para crianças e adultos com DMD. Ainda que contribuam para melhorar o prognóstico, é necessário progresso a fim de contemplar mais as necessidades desses pacientes. O desafio permanece o de avaliar constantemente e antecipar déficits de qualquer domínio segundo a Classificação Internacional de Funcionalidade, Incapacidade e Saúde (CIF), a fim de retardar a progressão da doença (BIRNKRANT *et al.*, 2018a; BIRNKRANT *et al.*, 2018b).

CONCLUSÃO

O presente estudo expõe que pacientes com DMD são acometidos por uma disfunção motora, ainda na infância, devido à debilidade muscular advinda da deficiência de distrofina nas miofibras. No entanto, há ainda outras eventuais e graves consequências neurocognitivas e sistêmicas geradas por essa neuropatia hereditária que podem, inclusive, levar à morte prematura. Logo, urge-se por medidas público-privadas que disseminem instruções aos pais sobre como agir frente à percepção de sinais e sintomas de suspeição em seus filhos. Ademais, é relevante também estabelecer mecanismos que reiterem a importância de realizar o diagnóstico por fatores clínicos, laboratoriais e genéticos o quanto mais precocemente. A atual abordagem recomendada para esses pacientes consiste de tratamentos sintomáticos multidisciplinares que visam conter a progressão da doença e trazer maior qualidade de vida aos pacientes. Entretanto, ainda cabe realizar estudos que analisem o quão eficiente é a implementação dessas medidas, se elas abrangem de forma completa as necessidades desses indivíduos e como garantir que elas de fato cumpram com seu papel em todas as esferas sociais.

REFERÊNCIAS BIBLIOGRÁFICAS

ARECHAVALA-GOMEZA, V. *et al.* Immunohistological intensity measurements as a tool to assess sarcolemma- associated protein expression. Neuropathology and applied neurobiology, v. 36, p. 265, 2010.

BANIHANI, R. *et al.* Cognitive and Neurobehavioral Profile in Boys With Duchenne Muscular Dystrophy. Journal of Child neurology, v.30, p. 1472, 2015.

BASSO-VANELLI, R.P. *et al.* Reproducibility of inspiratory muscle endurance testing using Power-Breathe for COPD patients. Physiotherapy Research International, v. 23, p. 1, 2017.

BIRNKRANT, D. J. *et al.* Diagnosis and management of Duchenne muscular dystrophy, part 1: diagnosis, and neuromuscular, rehabilitation, endocrine, and gastrointestinal and nutritional management. The Lancet, v. 17, p. 251, 2018a

BIRNKRANT, D. J. *et al.* Diagnosis and management of Duchenne muscular dystrophy, part 2: respiratory, cardiac, bone health, and orthopaedic management. The Lancet, v. 17, p. 347, 2018b

CHIEFFO, D. *et al.* Early Neurodevelopmental Findings Predict School Age Cognitive Abilities in Duchenne Muscular Dystrophy: A Longitudinal Study. Plos One, v. 10, 2015.

ESTEVES, F. *et al.* Treino de músculos inspiratórios em indivíduos saudáveis: estudo randomizado controlado. Saúde e Tecnologia, v. 15, p. 5, 2016.

FERREIRA, I.C.S *et al.* Avaliação da função pulmonar e da qualidade de vida em pacientes pediátricos com Distrofia Muscular de Duchenne em acompanhamento no hospital de clínicas de Porto Alegre [dissertação de mestrado]. Porto Alegre: Universidade Federal do Rio Grande do Sul, 2020.

FORTES, C.P.D.D *et al.* Cuidados com a pessoa com Distrofia Muscular de Duchenne: revisando as recomendações. Revista Brasileira de Neurologia, v. 54, p. 5, 2018.

FOX, H *et al.* Duchenne Muscular Dystrophy. The BMJ, v. 368, p.9, 2020

GRIGGS, R.C. *et al.* Efficacy and safety of deflazacort vs prednisone and placebo for Duchenne muscular dystrophy. Neurology, v. 87, p. 2123, 2016.

JAMESON, J.L. *et al.* In: Manual de Medicina de Harrison. McGraw-Hill Education, 2019. Capítulos 429 e 441.

JUNIOR, J.C.L. *et al.* Guidelines for the diagnosis, treatment and clinical monitoring of patients with juvenile and adult Pompe disease. Arquivos de neuro-psiquiatria, v. 74, p. 166, 2016.

KOHLI, R. *et al.* Relative Elevations of Serum Alanine and Aspartate Aminotransferase in Muscular Dystrophy. Journal of Pediatric Gastroenterology and Nutrition, v. 41, p. 121, 2005.

LEBEL, D.E *et al.* Glucocorticoid Treatment for the Prevention of Scoliosis in Children with Duchenne Muscular Dystrophy: Long-Term Follow-up. The Journal of Bone and Joint Surgery, v. 95, p. 1057, 2013.

MCMILLAN, H.J. *et al.* Serum transaminase levels in boys with Duchenne and Becker muscular dystrophy. Pediatrics, v. 127, p. 132, 2011.

MERCURI, E. *et al.* Muscle MRI in Inherited Neuromuscular Disorders: Past, Present, and Future. Journal of Magnetic Resonance Imaging, v. 25, p. 433, 2007.

NEPOMUCENO, B.R.V. *et al.* Efeito do treinamento muscular inspiratório associado a reabilitação física após hospitalização prolongada: série de casos. Revista Pesquisa em Fisioterapia, v. 5, p. 237, 2015.

OSORIO, A.N *et al.* Consenso para el diagnóstico, tratamiento y seguimiento del paciente con distrofia muscular de Duchenne. Sociedad Española de Neurología, v. 34, p. 469, 2019.

RICOTTI, V. *et al.* Neurodevelopmental, emotional, and behavioural problems in Duchenne muscular dystrophy in relation to underlying dystrophin gene mutations. Developmental Medicine & Child Neurology, v. 58, p. 77, 2016.

RODRIGUES, M.V. *et al.* Modulação autonômica em repouso e em resposta a mudanças posturais em adolescentes com distrofia muscular de Duchenne: um estudo transversal. Arquivos de neuro-psiquiatria, v. 79, p. 766, 2021.

ROPPER, A.H. *et al.* Diseases of Muscle. In: Adam and Victor's Principles of Neurology. McGraw-Hill Education, 2019. p. 1405. 2019.

RYDER, S. *et al.* The burden, epidemiology, costs and treatment for Duchenne muscular dystrophy: an evidence review. Orphanet Journal of Rare Diseases, v. 12, p. 21, 2017.

SHEIKH, Omar & YOKOTA, Toshifumi. Restoring Protein Expression in Neuromuscular Conditions: A Review Assessing the Current State of Exon Skipping/Inclusion and Gene Therapies for Duchenne Muscular Dystrophy and Spinal Muscular Atrophy. BioDrugs, v. 35, p. 389, 2021.

SHIH, J. A. *et al.* Dystrophy Muscular of Duchenne: the Heart of the Matter. Current Heart Failure Reports, v. 17, p. 57, 2020.

SILVA, L.F. *et al.* Treinamento de força e resistência muscular respiratória na distrofia muscular de duchenne: revisão narrativa da literatura [trabalho de conclusão de curso]. Ribeirão Preto: Centro Universitário Barão de Mauá, 2020.

SONG, Y. *et al.* Non-immunogenic utrophin gene therapy for the treatment of muscular dystrophy animal models. Nature Medicine, v. 25, p. 1505, 2019.

SONG, T.J. *et al.* Three Cases of Manifesting Female Carriers in Patients with Duchenne Muscular Dystrophy. Yonsei Medical Journal, v. 52, p. 192, 2011.

SUN, C. *et al.* Therapeutic Strategies for Duchenne Muscular Dystrophy: An Update. Genes, v. 11, p. 837, 2020.

VERHAART, I.E.C. & AARTSMA-RUS, A. Therapeutic developments for Duchenne muscular dystrophy. Nature Reviews, v. 15, p. 373, 2019.

Capítulo 10

SÍNDROME DE GUILLAIN–BARRÉ E VACINAÇÃO CONTRA A COVID-19: UMA REVISÃO DE LITERATURA

MAURICIO FAERMANN BARCELOS[1]
CAMILA TASCA GHISI[1]

[1]Discente – Universidade do Extremo Sul Catarinense (UNESC)

Palavras Chave: *Paralisia; Doença autoimune; Vacinação*

INTRODUÇÃO

Desde a aprovação da primeira vacina contra a Sars-Cov-2 no Brasil, muito se especula sobre as possíveis complicações do imunizante. As sequelas neurológicas constituem o efeito colateral mais temido pela população em geral, e ainda é limitado o conhecimento a respeito delas. Com mais de 3,77 bilhões de pessoas vacinadas, o reconhecimento precoce das complicações e a instituição rápida do tratamento se tornou um dos principais interesses da saúde pública do momento atual.

A polirradiculopatia aguda imunomediada, ou também conhecida como síndrome de Guillain-Barré, é uma doença neurológica adquirida, marcada pela perda da bainha de mielina e consequente diminuição dos impulsos nervosos pelas celulas axonais. É encontrada mais comumente após uma infecção viral ou bacteriana, ou após um evento desencadeante, como a aplicação de um imunizante. A manifestação se dá por perda progressiva da força e sensibilidade dos membros, podendo atingir o tronco, face, deglutição e, em casos mais graves, os musculos respiratórios.

O objetivo deste estudo foi reunir os principais relatos e estudos a respeito da síndrome de Guillain-Barré, quando precedida pela vacinação contra a COVID-19. A prevalência da desordem, o tempo de inicio dos sintomas e como instituir o tratamento foram os principais tópicos abordados.

MÉTODO

Trata-se de uma revisão narrativa realizada no período de dezembro de 2021 a janeiro de 2022, por meio de pesquisas na bases de dados PubMed. Foram utilizados os descritores: “Guillain-Barre Syndrome”, “Covid-19” e “vaccine”. Desta busca foram encontrados 88 artigos, posteriormente submetidos aos critérios de seleção.

Os critérios de inclusão foram: artigos no idioma inglês; publicados no período de 2018 a 2022 e que abordavam as temáticas propostas para esta pesquisa, disponibilizados na íntegra. Os critérios de exclusão foram: artigos duplicados, disponibilizados na forma de resumo, que não abordavam diretamente a proposta estudada e que não atendiam aos demais critérios de inclusão.

Após os critérios de seleção restaram 10 artigos que foram submetidos à leitura minuciosa para a coleta de dados. Os resultados foram apresentados de forma descritiva, divididos em categorias temáticas abordando epidemiologia, fisiopatologia, manifestações clínicas, diagnóstico e tratamento.

RESULTADOS E DISCUSSÃO

A síndrome de Guillain-Barré é hoje a principal causa de paralisia flácida no mundo. O fenótipo mais comum é caracterizado por fraqueza ascendente e progressiva dos membros, associada a diminuição ou perda dos reflexos. Ela acontece após um evento desencadeante conhecido como “gatilho”, que pode ser uma medicação, cirurgia, vacina ou mais comumente, uma infecção. O evento é considerador elevante quando acontece até 4 semanas antes do inicio dos sintomas. (Shahrizaila, Lehmann, & Kuwabara, 2021) *Campýlobacter jejuni,* citomegalovírus, *influenzae* e herpes vírus simples são os patógenos mais comumente associados como desencadeantes da síndrome (Matarneh & Hani, 2021).

Entre os diagnósticos diferenciais, encontram-se os vírus HIV-1/2, citomegalovírus, Epstein-Barr vírus, Mycoplasma, doença de Lyme, doença reumatoide, deficiencia de vita-

minas B6 e B12 e sífilis (LING, BAGSHAW, & VILLENEUVE, 2021).

Descoberto na China no final de 2019, o SARS-CoV-2 é um virus que tem potencial de causar disfunção respiratória grave, podendo levar à óbito. Órgãos de vacinação de todo o mundo desenvolveram diferentes imunizantes a fim de frear o alto número de casos. No Brasil, são 4 os imunizantes disponíveis: Vacina BNT162b2, da Pfizer e BioNTech; a vacina ChAdOx1 nCoV-19 (AZD1222), da Universidade de Oxford e Astra-Zeneca; a vacina Janssen, da empresa farmacêutica Johnson & Johnson; e a vacina Coronavac, do Instituto Butantan.

Epidemiologia

Um estudo multicêntrico, realizado em Taiwan em março de 2021, analisou prontuários eletrônicos de 18.257 profissionais da saúde que receberam a 1ª dose de vacina ChAdOx1-S, e 544 que receberam a 2ª dose. Após 30 dias, apenas 1 paciente desenvolveu a síndrome. O mesmo estudo adicionou 38 casos encontrados até então na literatura. O mesmo obteve uma média de idade de 57,8 anos, sendo 56,4% homens. A maioria (25/39) dos pacientes recebeu a vacina ChAdOx1-S (Oxford/AstraZeneca), seguida pela BNT152b2 (12/39) (Pfizer-BioNTech), e por fim, com apenas 1 paciente cada, as vacinas Ad26.COV2.S (Johnson & Johnson) e CoronaVac (Sinovac Biotech). O número de casos de síndrome de Guillain-Barré após a vacinação contra a COVID-19 variou de 1,8 a 53,2 casos a cada 1 milhão de doses (Shao *et al.*, 2021).

Fisiopatologia

As vacinas aprovadas até então são vacinas sintéticas de RNA mensageiro. Este entra na célula humana e instrui as células a identificar proteinas encontradas na superfície do SARS-Cov-2. O corpo então reconhece a proteina como invasora e já atua na produção de anticorpos, que estarão prontos em caso de infecção pelo virus. Em um grupo de pacientes, esse processo pode promover anticorpos que atacam outras células do organismo, como por exemplo, o sistema nervoso central (Waheed *et al.*, 2021).

A síndrome acontece quando as células de defesa causam destruição das membranas de mielina dos axônios. Autoanticorpos se ligam aos antígenos presentes na bainha de mielina e formam complexos imunes que causam ruptura das células de Schwann. Nas neuropatias axonais agudas, não costuma haver desmielinização, e as lesões incluem apenas axônios dos nervos motores e sensoriais (Principi & Esposito, 2019). A ocorrência da síndrome após infecções reforça a teoria do mimetismo molecular, que postulou que alguns patógenos, como por exemplo o *Campylobacter jejuni*, podem levar à formação de anticorpos de reação cruzada, que visam gangliosídeos que constituem uma parte da bainha de mielina que circunda os nervos periféricos (RAZOK,, *et al.* 2021).

Manifestações clínicas

Na sua forma mais comum, a síndrome apresenta-se como uma neuropatia aguda, que começa com parestesia distal, seguida de fraqueza das pernas e dos braços. É mais comumente vista em períodos de surtos de doença, como na epidemia do vírus Zika. Os exames laboratoriais mostram o líquor cefalorraquidiano com aumento nas taxas de proteína, mas com contagem de células normal, o que é denominado dissociação albuminocitológica. Devido ao possível envolvimento dos músculos respiratórios, as funções respiratórias devem ser monitoradas, já que o disturbio pode ser potencialmente fatal ao causar insuficiencia respi-

ratória em 20% dos casos que requerem internação na UTI (HASAN, *et al.*, 2021).

Um estudo que acompanhou a evolução de 5 pacientes que evoluiram com paralisia facial após a vacina mostrou que os sintomas começam de 7 a 12 dias após a imunização. Em todos os casos, a palisia foi bilateral, e precedida por desconforto, dor ou parestesia em outras partes do corpo, como pescoço, membros superiores e inferiores. Alguns ainda relataram retenção urinária, parestesia da lingua e perda de reflexos. Em nenhum caso, a musculatura de músculos respiratórios foi afetada (BONIFACIO *et al.*, 2021).

Tratamento

O uso precoce de plasmaférese ou imunoglobulina intravenosa, antes do dano axonal permanente, é igualmente eficaz na melhora do quadro neurologico. As terapias disponiveis não são especificas e agem modulando a cascata inflamatória responsavel pelo quadro clinico. No entanto, um grupo de pacientes responde lentamente, parcialmente ou não responde a ambas as terapias. Também não há evidencias que as terapias acima funcionem em esquema de adição. Em relação aos corticoesteroides, supõe-se que seus efeitos anti-reparativos neutralizam os efeitos anti-inflamatórios, o que resulta em nenhum benefício quando comparado ao placebo (LIU, *et al.*, 2018).

CONCLUSÃO

A incidência de síndrome de Guillain-Barré após a vacinação contra a COVID-19 se mostrou pequena, e não deve ser usada como limitação para administração da mesma. Um bom olhar clínico pode reconhecer a doença em seu estágio inicial, e garantir uma conduta adequada a fim de minimizar possíveis sequelas permanentes, que se mostraram ainda mais raras. Por conseguinte, a vacinação deve ser foco de novos estudos nos próximos anos, a fim de estabelecer informações seguras em períodos de pandemia. As hipóteses acerca dos potenciais efeitos colaterais das vacinas servem para instrução dos profissionais da saúde e não devem desencorajar sua administração.

REFERÊNCIAS BIBLIOGRÁFICAS

Bonifacio, G. B., Patel, D., Cook, S., Purcaru, E., Couzins, M., Domjan, J., … Kinton, L. (2021). Bilateral facial weakness with paraesthesia variant of Guillain-Barré syndrome following Vaxzevria COVID-19 vaccine. *Journal of Neurology, Neurosurgery &Amp; Psychiatry*, jnnp-2021-327027.

Hasan, T., Khan, M., Khan, F., & Hamza, G. (2021). *Case of Guillain- Barré syndrome following COVID-19 vaccine*. 1–4.

Ling, L., Bagshaw, S. M., & Villeneuve, P.-M. (2021). Guillain-Barre syndrome after SARS-CoV-2 vaccination in a patient with previous vaccine-associated Guillain-Barre syndrome. *CMAJ: Canadian Medical Association Journal*, *193*(46), E1766–E1766.

Liu, S., Dong, C., Ubogu, E., & Ubogu, E. E. (2018). *Human Vaccines & Immunotherapeutics Immunotherapy of Guillain-Barré syndrome Immunotherapy of Guillain-Barr e syndrome*.

Matarneh, A. S., & Hani, A. (2021). *19 vaccine causing Guillain- Barre syndrome , a rare potential side effect*. (July), 1–5.

Principi, N., & Esposito, S. (2019). Vaccine-preventable diseases, vaccines and Guillain-Barre' syndrome. *Vaccine*, *37*(37), 5544–5550.

Razok, A., Shams, A., Almeer, A., & Zahid, M. (2021). Post-COVID-19 vaccine Guillain-Barr ´ e syndrome ; first reported case from Qatar. *Annals of Medicine and Surgery*, *67*(July), 102540. https://doi.org/10.1016/j.amsu.2021.102540

Shahrizaila, N., Lehmann, H. C., & Kuwabara, S. (2021). Guillain-Barré syndrome. *The Lancet*, *397*(10280), 1214–1228.

Shao, S. C., Wang, C. H., Chang, K. C., Hung, M. J., Chen, H. Y., & Liao, S. C. (2021). Guillain-Barre Syndrome Associated with COVID-19 Vaccination. *Emerging Infectious Diseases*, *27*(12), 3175–3179.

Waheed, S., Bayas, A., Hindi, F., Rizvi, Z., & Espinosa, P. S. (2021). *Neurological Complications of COVID-19 : Guillain-Barre Syndrome Following Pfizer COVID- 19 Vaccine*. *13*(Cdc), 2–5.

Capítulo 11

A IMPORTÂNCIA DA DOR COMO SINTOMA PARA PACIENTES PORTADORES DE PARKINSON

MATHIAS LUCA MELO ALVES[1]
GABRIELA PERES DE OLIVEIRA KRAUSS[1]
GABRIELLY GOMES LIMA DE SÁ[1]
LAURO ROBERTO DE AZEVEDO SETTON[1]
LUCIANA BARRETTO LIMA GUSMÃO[1]
FERNANDA VIEIRA SANTOS MOREIRA[1]
LARISSA ACIOLE MACIEL TEIXEIRA[1]
JOSÉ ROBERTO FONTES JÚNIOR[1]
CAIO LEITE CAMPOS[1]

[1]*Discente - Universidade Tiradentes UNIT/SE.*

Palavras Chave: *Sensibilidade; Tremor; Dopamina;*

INTRODUÇÃO

A Doença de Parkinson (DP) é uma condição neurodegenerativa, progressiva e crônica causada pelo desequilíbrio entre a ação inibitória da dopamina e a excitatória da acetilcolina (RIZEC, 2016 *apud* SILVA *et al.,* 2021). Esse desequilíbrio provoca manifestações tanto motoras, como o tremor de repouso, bradicinesia e instabilidade postural; quanto não motoras, como sintomas autonômicos, cognitivos, psiquiátricos e dor. Este último é um dos principais sintomas não-motores, tanto em epidemiologia quanto em morbimortalidade, o que por si só já justifica o nosso estudo. A ocorrência da DP é consequência da degeneração de neurônios dopaminérgicos, que possuem seus corpos celulares na parte compacta da substância negra e seus corpos celulares nos núcleos da base (MOURA, 2013 *apud* GOMES, 2019). As manifestações aparecem quando a degradação dopaminérgica atinge um limiar que ocasiona um desequilíbrio entre vários neurotransmissores, sendo a acetilcolina o principal deles.

A dor está presente em cerca de dois terços dos pacientes e relaciona-se com um alto índice de morbimortalidade. A taxa de prevalência de dor na DP varia de 40% a 85%; e tem sido associada a vários fatores clínicos, como progressão da doença, flutuação dopaminérgica humor deprimido e discinesia (ENGELS, *et al.*, 2018 *apud* SARTORI *et al.,* 2021). Além disso, as manifestações dolorosas são relatadas como um dos primeiros sintomas da doença, precedendo assim as manifestações motoras, e acompanham o paciente até os seus últimos dias de vida, principalmente quando o tratamento não é adotado ou é seguido inadequadamente. Os principais tipos de dor reportados pelos pacientes são: distônica, neuropática central, radicular/neuropática e musculoesquelética. Esta última pode ser referida em diversas regiões do corpo, tais como ombros, articulações dos membros inferiores e coluna, especialmente a coluna lombar (ENGELS, *et al.*, 2018 *apud* SARTORI *et al.,* 2021).

O tratamento mais difundido utiliza a levodopa como principal medicamento. A cronicidade da doença ainda não permitiu uma reversão da mesma. Inclusive, com o tempo, os usuários sofrem com uma redução dos efeitos da medicação, fenômeno conhecido como Wearing Off (WO). Portanto, o tratamento deve envolver várias vertentes e múltiplos profissionais, a fim de garantir uma maior adesão e resultado terapêutico. Recentemente alguns ensaios clínicos vêm mostrando resultados promissores com o uso do Canabidiol para o controle da doença, especialmente da dor. Aguardar resultados mais consistentes dessas pesquisas, assim como ler este capítulo até o fim, são passos importantes para compreendermos em detalhes as repercussões da dor nos pacientes com DP.

MÉTODO

Trata-se de um estudo descritivo e exploratório realizado no período de novembro de 2021 a janeiro de 2022 por meio de pesquisas nas bases de dados: Scielo, Pubmed, UpToDate e Google Acadêmico. Foram uti-lizados os descritores: “Dor e parkinson” e “Dor no parkinson”. Dessa busca foram encontrados 84 artigos, posteriormente submetidos aos critérios de seleção.

Os critérios de inclusão foram: artigos nos idiomas inglês, espanhol e português; publicados no período de 2018 a 2022 e que abordavam as temáticas propostas para esta pesquisa além de, estudos do tipo revisão sistemática, disponibilizados na íntegra. Os critérios de exclusão foram: artigos duplicados, monografias,

trabalhos de conclusão de curso e capítulos de livro. Deste modo, após os critérios de seleção restaram 40 artigos, os quais foram submetidos à leitura minuciosa para a coleta de dados.

RESULTADOS E DISCUSSÃO

A doença de Parkinson (DP), em sua definição, é uma doença neurodegenerativa progressiva que cursa com sintomas motores e não motores. Deste modo, pesquisas indicam que há uma anormalidade na função dos núcleos basais, o que interfere diretamente na propagação dos estímulos nociceptivos, processos cognitivos e emocionais relacionados à experiência dolorosa. Sendo assim, o processo patológico encontrado na doença de Parkinson é explicado em parte com base na deposição intracelular anormal de compostos de alfasinucleína agregada, conhecidos como corpos de Lewy. Essa deposição resulta em uma degeneração dos neurônios dopaminérgicos presentes principalmente na região da substância negra, porção da *pars compacta*, causando sintomas decorrentes da falta de dopamina na via nigroestriatal. Logo, o estado de deficiência dopaminérgica, afeta significativamente a regulação do trato espinotalâmico lateral, espinorreticular talâmica medial por intermédio dos núcleos da base que modulam os estímulos álgicos.

Desse modo, pesquisas atuais têm trazido o consenso de "matriz da dor", o que infere a presença de uma rede complexa de estruturas, como tálamo, amígdala, hipotálamo, ínsula, córtex somatossensorial primário e secundário (S1 e S2), córtex motor primário e córtex cingulado anterior e posterior, na interpretação distorcida do processo doloroso. Ademais, pesquisas baseadas em estudos neurofisiológicos têm demonstrado a presença de menores limiares dolorosos e uma maior intensidade da dor relatada por parte dos pacientes portadores de doença de Parkinson quando comparados a indivíduos saudáveis (ANTONINI *et al.*, 2018; CABRAL *et al.*, 2020; SARTORI *et al.* 2021; GONÇALVES *et al.* 2020).

O quadro clínico da doença de Parkinson se apresenta deveras florido, cursando com sintomas clássicos como tremores de repouso, face parkinsoniana ou face em máscara, rigidez em roda denteada, bradicinesia e alterações posturais e do equilíbrio. Além disso, apresenta dor crônica e maior prevalência de distúrbios cognitivos emocionais, a exemplo da depressão maior, a qual intensifica o quadro álgico, a partir da disfunção da via descendente analgésica (ANTONINI *et al.*, 2018; LUNARDI *et al.*, 2021; CABRAL *et al.,* 2020; SARTORI *et al.,* 2021)

A dor crônica associada à doença de Parkinson pode ter diversas origens, podendo ser dividida em dor decorrente da postura distônica, dor não distônica, dor musculoesquelética, dor neuropática e dor central. Deste modo, a dor se apresenta como um dos sintomas não motores mais prevalentes na doença de Parkinson, surgindo em uma taxa de 40 a 85% dos casos. Vale ressaltar que a dor de origem musculoesquelética é uma das mais comuns, chegando a ser responsável por 70% dos casos. Acomete principalmente a região lombar, logo abaixo da margem costal e acima da prega glútea, podendo ou não estar associada à dor em membro inferior. Ressalte-se que diversos tipos de dor podem surgir de forma concomitante e em localizações anatômicas diferentes. Além disso, é importante lembrar que a doença de Parkinson ocorre majoritariamente em pacientes idosos, os quais já apresentam predisposição a desenvolvimento de outras comorbidades e doenças osteoarticulares, como escoliose, capsulite adesiva, osteoartrite, hiperflexão cervical e de tronco e espondilolistese, as quais

por si só já se apresentam como potencialmente dolorosas. Sendo assim, é possível perceber o impacto multifatorial ocasionado pela doença de Parkinson, a qual gera limitações severas das atividades diárias, renda familiar e necessidade de cuidadores em tempo integral (ANTONINI *et al.,* 2018; LUNARDI *et al.,* 2021; CABRAL *et al.,* 2020; GONÇALVES *et al.,* 2020).

Infelizmente, por desconhecimento, a dor no paciente com doença de Parkinson é subdiagnosticada. Segundo algumas pesquisas, cerca de 50% desses pacientes não recebem o devido tratamento para estabilização do quadro álgico. Em contrapartida, tais pacientes apresentam uma maior taxa de prescrição de analgésicos quando comparados à população geral (82% vs. 77%), desde analgésicos não esteroidais (AINES) a opióides. Sendo assim, torna-se notável o uso indiscriminado de analgésicos, que são entretanto ineficazes no tratamento da origem da doença (ANTONINI *et al.,* 2018; CABRAL *et al.,* 2020; SARTORI *et al.* 2021; GONÇALVES *et al.,* 2020).

Desse modo, a abordagem terapêutica da doença de Parkinson deve ser realizada de forma integral, com o objetivo de abranger todos os sintomas que limitem ou afetem a vida do paciente em questão. Desta forma, pesquisas atuais têm salientado a relação entre a progressão dos quadros dolorosos e de disfunção motora. Além disso, também têm demonstrado um menor limiar da dor, com maior frequência do evento álgico durante o estado de baixa dopaminérgica, conhecido como "off". Portanto, torna-se clara a necessidade de suplementação dopaminérgica, que atualmente é realizada com a droga levodopa, cuja utilização tem sido associada a uma redução e estabilização dos quadros álgicos e motores. Novos estudos têm também apresentado resultados extremamente satisfatórios com a utilização de inibidores da recaptação de serotonina e noradrenalina para estabilização do quadro álgico, cognitivo e emocional (LUNARDI *et al.,* 2021; CABRAL *et al.,* 2020; SARTORI *et al.* 2021; GONÇALVES *et al.,* 2020).

A abordagem do quadro álgico pode ser feita a partir da prescrição de analgésicos opióides, porém tais medicamentos devem ser utilizados de forma extremamente cautelosa na terceira idade devido aos seus efeitos colaterais, como constipação severa, sonolência, confusão mental e declínio cognitivo. Para evitar os efeitos indesejados dos analgésicos opioides, têm-se realizado a prescrição de oxicodona associada a naloxona, na proporção de 2:1. A naloxona é um antagonista de receptor opióide a nível periférico e terá como papel principal a redução dos efeitos colaterais gerados pelo opióide (ANTONINI *et al.,* 2018; LUNARDI *et al.,* 2021; CABRAL *et al.,* 2020; SARTORI *et al.* 2021).

Nos casos mais avançados e refratários às medidas iniciais, pode-se indicar procedimentos cirúrgicos, dentre os quais se destacam a palidotomia e Deep Brain Stimulation (DBS) do globo pálido e núcleo subtalâmico. Deste modo, um estudo realizado por Kim *et al* solicitou que 23 pacientes candidatos a DBS avaliassem sua dor no pré-operatório. O estudo demonstrou um resultado extremamente satisfatório no qual 87% dos pacientes relataram melhora do quadro álgico num período de 3 meses. Ademais, o tratamento do paciente com doença de Parkinson também pode ser complementado de forma não farmacológica, a partir da indicação de fisioterapia analgésica e exercícios físicos semanais numa ordem de 150 minutos por semana (ANTONINI *et al.,* 2018; LUNARDI *et al.,* 2021; SARTORI, SARTORI *et al.* 202; GONÇALVES *et al.,* 2020).

Resultados

Notou-se que o fenômeno álgico em pacientes com parkinson é decorrente de alterações neurofisiológicas da doença, que progride ao longo do tempo. Desse modo, considera-se que há lesões em diferentes estruturas do encéfalo atuantes nos circuitos motores e sensoriais, que promovem uma integração nociceptiva desordenada no tronco encefálico, provocando uma interpretação inapropriada das respostas álgicas. Logo, o estado de deficiência dopaminérgica, afeta significativamente a regulação dos tratos espinotalâmico lateral e espinorreticular talâmico medial, por intermédio dos núcleos da base, que modulam os estímulos álgicos. Entretanto, visto que a dopamina tinha função primordial no sistema límbico, a dor pode ainda se desenvolver de diversas formas ao longo da doença de Parkinson, como decorrente de aspectos neuropáticos, mecânicos e até mesmo afetivo a longo prazo, por alterações na redução do limiar álgico. Portanto, é essencial considerar o impacto desse sintoma na vida de um paciente com Parkinson ao avaliar seus efeitos biopsicossociais à medida que propõe medidas terapêuticas eficientes, visando uma estabilidade e mínimo de danos possíveis para que se garanta qualidade de vida.

CONCLUSÃO

Como já visto, a doença de Parkinson tem a dor, seja visceral profunda, seja musculoesquelética, como uma de suas manifestações não motoras, podendo ser incapacitante e surgir antes dos sintomas clássicos da doença. Considera-se que as dores sejam decorrentes de alterações neurofisiológicas da doença, lesões em diferentes estruturas do encéfalo, levando a um estado de deficiência dopaminérgica. Porém, a dor pode se desenvolver de diversas formas ao longo da doença de Parkinson, envolvendo processos neuropáticos, mecânicos e afetivos, que levam à redução do limiar álgico. Assim, mostrou-se essencial o controle do sintoma álgico no paciente com Parkinson, procurando levar à estabilidade do sintoma e melhora na qualidade de vida.

REFERÊNCIAS BIBLIOGRÁFICAS

ANTONINI, A. *et al.* Pain in Parkinson's disease: facts and uncertainties. European journal of neurology, v. 25, n. 7, p. 917-e69, 2018.

BLOOD, Marcelo Rezende Young *et al.* Avaliação Clínica da Dor no Período de Wearing Off de Pacientes com Doença de Parkinson em Tratamento com Levodopa. [dissertação]. Ponta Grossa: Universidade Estadual de Ponta Grossa, 2016.

CABRAL, E. D.; *et al.*. Dor durante o tratamento odontológico em pacientes com doença de Parkinson. Rev. Port. Estomatol. Med. Dent. Cir. Maxilofacial, v. 61, n. 3, P. 141, 2020.

CABRAL, E. D. *et al.* Características clínicas da doença de Parkinson associadas à dor ao tratamento odontológico. Revista de Odontologia da UNESP, v. 49, p. 25, 2020.

GOMES, A. C. M.; SILVA, E. G.; NASCIMENTO, F. P. Baixas doses de extrato de Cannabis sativa no incremento motor e na dor do paciente com doença de Parkinson: uma série de casos. [dissertação]. Foz do Iguaçu: Universidade Federal da Integração Latino-Americana, 2019.

GONÇALVES, Bernardo Machado *et al.* Prevalência da dor lombar na doença de Parkinson. BrJP, v. 3, p. 310, 2020.

LUNARDI, M. S.; *et al.* Evolução das Manifestações Clínicas de Pacientes com Doença de Parkinson. Arquivos Catarinenses de Medicina, v. 49, n. 4, p. 41, 2021.

ROVERSI, Katiane. Mecanismos moleculares da dor na doença de Parkinson: evidências obtidas em modelos experimentais. [tese]. Florianópolis: Universidade Federal de Santa Catarina, 2019.

SARTORI, A. C. *et al.* Tradução e adaptação transcultural do King´ s Parkinson´ s Disease Pain Questionnaire para o português brasileiro. Revista Kairós-Gerontologia, v. 24, n. 1, p. 275, 2021.

SILVA, M. T. *et al.* Eficácia do canabidiol na melhora da qualidade de vida do paciente com Parkinson: revisão integrativa. Research, Society and Development, v. 10, n. 13, 2021.

Capítulo 12

OS EFEITOS DA RADIOCIRURGIA ESTEREOTÁXICA NO TRATAMENTO DE TUMORES INTRACRANIANOS

MATHIAS LUCA MELO ALVES[1]
LAURO ROBERTO DE AZEVEDO SETTON[1]
ALBERTO CALSON ALVES VIEIRA[1]
FÁBIO NEVES SANTOS[1]
ISABELLA BITTENCOURT OLIVEIRA NASCIMENTO[1]
GABRIEL FERREIRA SETTON MATIAS[1]
ALEXANDRE MAGNO TEIXEIRA DE MELO[1]
ANDREY MELO CAMPOS[1]
YAN ALVES ROCHA[1]
ICARO CELSO GOMES MENEZES[1]

[1]*Discente - Universidade Tiradentes - UNIT/SE*

Palavras Chave: *Radiação; Cérebro; Morbidades*

INTRODUÇÃO

Os gliomas são os tumores cerebrais primários mais frequentes representando cerca de 70% de todas as neoplasias sistema nervoso central (SNC) e fazem parte do grupo dos tumores neuroepiteliais correspondendo a cerca de 33% dos tumores primários, o termo glioma é utilizado de forma geral para designar tumores os quais apresentem origem a partir das células da glia a exemplo dos astrócitos, oligodendrócitos, micróglia e células ependimárias (DOS SANTOS, 2021). Desse modo, de forma geral os gliomas podem ser divididos em dois grandes grupos sendo eles o gliomas anaplásicos que abrangem os astrocitomas e oligodendrogliomas anaplásicos, e representam cerca de 75% dos gliomas, já os glioblastomas multiformes (GBM) representam cerca de 51,7% dos casos (DOS SANTOS, 2021). Sendo assim, o glioma atinge principalmente adultos e idosos com maior prevalência no sexo masculino, além disso, de forma curiosa os gliomas apresentam maior incidência em países desenvolvidos, tal fato pode ser explicado pela maior disponibilidade de recursos diagnósticos. (BATCHELOR, *et al.*, 2021; DOS SANTOS, 2021; ANTICO, *et al.*, 2018).

De uma forma geral os gliomas de alto grau são tumores malignos que apresentam crescimento rápido e agressivo resultando em uma sobrevida média de menos de um ano e não respondendo de forma satisfatória aos tratamentos oncológicos empregados. Deste modo, devido ao prognóstico extremamente reservado, a neurocirurgia na atualidade têm buscado cada vez mais o refinamento no tratamento dos gliomas almejando a maior resolutividade e menores taxas de recidivas, sendo assim, o tratamento na maioria dos casos é pautado no procedimento cirúrgico objetivando a exérese total da lesão associado a sessões de quimiorradioterapia quando indicadas (LIMA, P.O. *et al.*, 2021). Portanto, em tal cenário de avanços tecnológicos se encaixa a radiocirurgia estereotáxica (SRS) que em sua definição é um procedimento o qual utiliza emissão de fótons de cobalto-60 a partir de um arranjo esférico, tal procedimento utiliza coordenadas cartesianas específicas em um plano tridimensional correspondentes a pontos intracranianos, sendo assim, há a possibilidade de atingir as células tumorais poupando os tecidos sadios ao redor e ainda afasta o paciente dos riscos trazidos pela indução anestésica e craniotomia, vale ressaltar que, a SRS quando disponível é fundamental em tumorações as quais se apresentem em áreas desafiadoras a exemplo do tronco encefálico (DOS SANTOS, 2021).

Deste modo, o objetivo do presente estudo é realizar uma revisão de literatura apresentando a principal aplicabilidade da radiocirurgia estereotáxica no manejo de gliomas de alto grau compreendendo as suas vantagens e complicações relacionados ao seu uso (MOSCHOVI & CHROUSOS, 2021; MARQUES & SANTOS, 2018).

MÉTODO

Trata-se de um estudo descritivo e exploratório realizado no período de novembro a janeiro por meio de pesquisas nas bases de dados: Biblioteca Virtual em Saúde (BVS) e PubMed Central (PMC), Literatura Latino-Americana e do Caribe em Ciências da Saúde (LILACS) e *Scientific Electronic Library Online* (SciELO.org), UpToDate e Google Acadêmico. Foram utilizados os descritores: “Tumores Gliais”; “Radiocirurgia” e “Estereotaxia”. Dessa busca foram encontrados 40 artigos, posteriormente submetidos aos critérios de seleção.

Os critérios de inclusão foram: artigos nos idiomas inglês, espanhol e português; publi-

cados no período de 2017 a 2021 e que abordavam as temáticas propostas para esta pesquisa, estudos do tipo revisão sistemática, disponibilizados na íntegra. Os critérios de exclusão foram: artigos duplicados, monografias, trabalhos de conclusão de curso e capítulos de livro.

Após os critérios de seleção restaram 25 artigos que foram submetidos à leitura minuciosa para a coleta de dados. Os resultados foram apresentados de forma descritiva, divididos com base na Organização Mundial da Saúde, protocolo clínico e diretrizes terapêuticas da MS em atletas.

RESULTADOS E DISCUSSÃO

Radiocirurgia Estereotáxica (SRS)

Refere-se à entrega de um número único ou muito limitado de doses relativamente grandes de radiação administradas a um alvo pequeno e definido com precisão. Isto é conseguido usando múltiplos feixes de radiação não paralelos que convergem para a lesão alvo (ANDREWS DW, *et al.* 2019). A dose terapêutica total é limitada à área onde todos os feixes se sobrepõem, enquanto as áreas não-alvo recebem doses muito menores de um ou de um número limitado de feixes de radiação. A SRS requer, portanto, a localização precisa da lesão e o posicionamento do paciente durante o tratamento (ANDREWS DW, *et al.* 2019).

A dose de SRS é definida pela quantidade de radiação administrada na margem da lesão alvo; isto é referido como a dose de prescrição. Normalmente, a dose marginal administrada em uma única sessão varia de 11 Gy (para o tratamento de lesões benignas) até 70 Gy (para talamotomia, no tratamento de distúrbios do movimento). A quantidade de radiação absorvida pelos tecidos em áreas adjacentes não alvo diminui rapidamente com o aumento da distância do alvo (BATCHELOR, *et al.* 2021). Em alguns casos, a dose de SRS é dividida em um número muito limitado de frações, até um máximo de cinco. Embora isso tenha sido referido como RT hipofracionado uma vez, essa técnica agora é geralmente incluída na definição de SRS. O termo RT estereotáxica é agora reservado para esquemas altamente fracionados que dependem da sensibilidade diferencial do tumor e do tecido normal à radiação (BATCHELOR, *et al.* 2021).

Os pré-requisitos para SRS incluem o delineamento preciso do alvo usando neuroimagem, uma compreensão da neuroanatomia do cérebro ao redor da lesão e a tecnologia necessária para fornecer radiação de maneira confiável e precisa à lesão. O planejamento e administração da SRS requer, portanto, uma estreita colaboração entre oncologistas de radiação, neurocirurgiões e físicos médicos. Os processos celulares desencadeados por uma ou poucas frações de radiação de alta dose são pouco compreendidos, mas parecem diferir daqueles de doses fracionadas de radiação muito menores. O comprometimento do reparo do DNA, redistribuição, repovoamento e reoxigenação são menos importantes com SRS do que com radioterapia fracionada (RT). Isso é ilustrado pelos resultados clínicos do tratamento de metástases cerebrais usando qualquer um dos dois métodos. Enquanto a RT de todo o cérebro é apenas marginalmente eficaz para tumores radiorresistentes, como melanoma e carcinoma de células renais, a SRS é tão eficaz para esses tumores quanto para tumores radiossensíveis, como mama e pulmão (BATCHELOR,. *et al.* 2021).

A eficácia da SRS não pode ser explicada inteiramente pela grande dose de radiação simplesmente matando todas as células tumorais. Várias observações suportam um mecanismo de ação mais complexo, possivelmente envolvendo a resposta imune do hospedeiro como a

dose utilizada para controlar a metástase cerebral (14 a 20 Gy) não esteriliza linhagens de células tumorais in vitro. Após essa irradiação in vitro, 0,01 a 1 por cento das células tumorais sobrevivem, e as células tumorais restantes repovoam a placa de cultura de tecidos dentro de dias a semanas. Biópsias após SRS geralmente revelam células tumorais, embora o crescimento tumoral ativo raramente seja observado (BATCHELOR, T. *et al.* 2021). A destruição completa do tecido in vivo requer doses de radiação significativamente maiores do que as necessárias para o controle local do tumor. Como exemplo, mais de 70 Gy de radiação são necessários para atingir a morte celular completa na talamotomia para o tratamento de distúrbios do movimento, enquanto apenas 14 a 20 Gy de radiação são necessários para alcançar o controle local no tratamento de metástases cerebrais. Pacientes com metástases cerebrais que são removidas cirurgicamente devido ao crescimento progressivo mais de cinco meses após a SRS, a patologia mostra uma resposta celular inflamatória moderada a intensa. Entretanto, quando a progressão ocorre menos de cinco meses após a SRS, tal resposta está ausente ou limitada (BATCHELOR, *et al.,* 2021).

Radiocirurgia Estereotáxica e Radiocirurgia Convencional

Vários fatores influenciam a decisão de usar radiocirurgia estereotáxica (SRS) ou radioterapia convencional (RT). Estes incluem o volume da lesão alvo, sua proximidade com os nervos cranianos, como os nervos ópticos, e a área específica do cérebro a ser irradiada. Volume do tumor à medida que o tamanho da lesão alvo para SRS aumenta, a irradiação incidental do tecido normal circundante também aumenta. Isso pode ser importante, pois uma dose muito maior de irradiação por fração é administrada com SRS em comparação com RT convencional. Um estudo de escalonamento de dose conduzido pelo Radiation Therapy Oncology Group definiu a dose SRS máxima tolerada no tratamento de metástase cerebral em função do tamanho do tumor. As doses marginais recomendadas de SRS foram 24, 18 e 15 Gy para lesões ≤ 2 cm, 2 a 3 cm e 3 a 4 cm no maior diâmetro (BATCHELOR, T. *et al.* 2021).

A SRS não foi recomendada para lesões > 4 cm porque o controle adequado não poderia ser alcançado sem um nível inaceitável de toxicidade de radiação para o tecido normal circundante. Dadas essas restrições, lesões intracranianas maiores que requerem doses de radiação superiores às que podem ser consideradas seguras são cada vez mais tratadas com SRS hipofracionados ou com SRS estagiados visando regiões geográficas distintas da lesão. Proximidade dos nervos cranianos, visto que a proximidade de um alvo aos nervos cranianos pode causar neurotoxicidade por radiação, apesar da diminuição acentuada da dose fora do alvo pretendido. Fatores que aumentam o risco de lesão de nervos cranianos incluem cirurgia ou radiação prévia, grande volume irradiado e alta dose total de radiação (BATCHELOR, *et al.,* 2021).

A RT fracionada deve ser considerada quando a SRS pode comprometer a função do nervo craniano. Os nervos cranianos II e VIII são mais sensíveis à lesão por radiação do que os outros nervos cranianos. A SRS é geralmente evitada se a dose máxima administrada ao nervo óptico exceder 10 Gy. A avaliação da lesão do VIII nervo craniano com SRS é difícil, pois muitas vezes é irradiada durante o tratamento do schwannoma vestibular (neuroma acústico). Nesta situação, o dano pode ser devido ao tumor e/ou tratamento (BATCHELOR, *et al.,* 2021). A proximidade das lesões alvo aos nervos cranianos que não o II e

VIII não é um fator importante na decisão entre SRS e RT, uma vez que outros nervos cranianos são mais resistentes a danos: Neuropatias dos nervos cranianos III, IV e VI não foram relatadas para doses <15 Gy entregues ao seio cavernoso, enquanto doses de 15 a 40 Gy estão associadas a lesão em 10 a 15 por cento dos casos. O VII nervo craniano recebe rotineiramente doses de 11 a 15 Gy com SRS para schwannoma vestibular, mas a neuropatia facial é rara (menos de 1% em uma série de 829 pacientes acompanhados por 10 anos). A SRS para schwannomas do forame jugular ou meningiomas da base do crânio tem sido associada a menos de 2% de incidência de neuropatia envolvendo os nervos cranianos IX, X ou XI usando doses de 8 a 12 Gy (*BATCHELOR, et al., 2021*).

Técnica

A precisão na localização do alvo é um pré-requisito para o SRS bem-sucedido. Historicamente, isso foi realizado pela aplicação de uma armação estereotáxica na cabeça usando quatro pinos que se prendem à mesa externa do crânio. A colocação da estrutura da cabeça é feita com anestesia local, embora possa ser necessária sedação. Este método tem sido normalmente usado para SRS baseado em fótons que é uma radiação de raios X e raios gama (BATCHELOR, *et al*., 2021).

Os sistemas radiocirúrgicos modernos baseados em Linac agora empregam regularmente tomografia computadorizada (TC) de feixe cônico on-line para localização precisa, o que elimina a necessidade de fixação esquelética da cabeça do paciente. Outros sistemas estereotáxicos guiados por imagem sem moldura também foram desenvolvidos para uso com fontes de radiação de raios-X. Estes incluem os sistemas CyberKnife e Novalis ExacTrac X-Ray 6D, eliminando a necessidade de fiduciais cranianos (BATCHELOR, T. *et al.* 2021). Atualmente, a radiocirurgia com feixe de prótons emprega fiduciais metálicos que são implantados percutaneamente na tábua externa do crânio. Usado em conjunto com uma estrutura não invasiva e raios-X ortogonais no momento do tratamento, eles fornecem o direcionamento altamente preciso necessário para a radiocirurgia com feixe de prótons. A tomografia computadorizada de feixe cônico on-line, conforme descrito acima, deverá suplantar o uso de fiduciais cranianos embutidos também para radiocirurgia com feixe de prótons (ANDREWS DW, *et al.* 2019).

Tanto os raios gama quanto os raios X são radiação de fótons. À medida que os fótons penetram no tecido, a deposição de energia diminui exponencialmente com a profundidade abaixo da superfície e a radiação passa inteiramente através do tecido. Vários sistemas diferentes estão disponíveis para SRS baseado em fótons. Os mais utilizados são o Gamma Knife e o Linac, que possuem eficácia semelhante. Isso foi ilustrado em um ensaio clínico multicêntrico que combinou SRS com radioterapia de cérebro inteiro (RT) para o tratamento de metástases cerebrais; não foram observadas diferenças na eficácia ou toxicidade em pacientes tratados com os dois sistemas (ANDREWS,. *et al.,* 2019).

O sistema Gamma Knife consiste em um conjunto de mais de 200 fontes de cobalto-60 cercadas por um escudo de 18.000 kg. As fontes são orientadas de tal forma que todos os feixes convergem em um único ponto denominado isocentro. Esta matriz produz uma precisão de alvo entre 0,1 e 1 mm, que é pelo menos tão boa quanto o melhor delineamento de lesão possível com a tecnologia de imagem atual. Durante o tratamento, o paciente é posicionado de forma que o alvo coincida com o isocentro da unidade

Gamma Knife. Usando técnicas de bloqueio de feixe, isocentros múltiplos ou sobrepostos e ponderação diferencial de isocentros, o volume de radiação é aproximado ao da lesão-alvo. Historicamente, o Gamma Knife era administrado como um procedimento de sessão única devido ao posicionamento do quadro exigido pelo sistema. No entanto, a última iteração do Gamma Knife, o ICON, incorporou a estereotaxia sem moldura e a imobilização com máscara facial, tornando viável o SRS hipofracionado (ANDREWS,. *et al.*2019).

Complicações

A radiocirurgia estereotáxica (SRS) envolve a administração de um número único ou muito limitado de altas doses de radiação ionizante a um pequeno tumor benigno ou maligno bem demarcado ou malformação vascular dentro do parênquima cerebral, meninges adjacentes ou região da base do crânio. As complicações da SRS diferem daquelas da irradiação craniana fracionada convencional porque a SRS é restrita a um pequeno volume alvo e utiliza uma dose muito maior em uma única fração. A avaliação inicial da toxicidade aguda da SRS foi derivada de um estudo de escalonamento de dose realizado pelo *Radiation Therapy Oncology Group (RTOG)* em 156 pacientes com tumores cerebrais metastáticos primários (36%) ou recorrentes (64%). Nesta população, as doses máximas toleradas de SRS de fração única foram estabelecidas como 24 Gy, 18 Gy e 15 Gy para tumores ≤ 20 mm, 21 a 30 mm e 31 a 40 mm de diâmetro máximo, respectivamente (ANDREWS DW,. *et al.* 2019). Nesses níveis de dose, as taxas de toxicidade aguda do sistema nervoso central (SNC) de grau 3 a 5 variaram de 0 a 17 por cento nos três grupos, com as taxas mais altas em pacientes com tumores maiores. As toxicidades de longo prazo para esses esquemas de tratamento não são bem caracterizadas e, portanto, essas altas doses devem ser usadas criteriosamente. Poucas indicações clínicas merecem doses de SRS de fração única superiores a 18 a 20 Gy (ANDREWS,. *et al.*2019).

A experiência subsequente com base no volume tumoral contemporâneo e nas recomendações de dose sugere que as reações agudas graves são raras. Como exemplo, em uma série que incluiu 835 pacientes consecutivos submetidos à SRS, 18 tiveram um evento neurológico dentro de sete dias de tratamento (por exemplo, novo déficit focal ou convulsão) e três morreram. Além da dose, o volume, a localização da lesão tratada, a irradiação anterior e quaisquer terapias sistêmicas concomitantes, incluindo quimioterapia, agentes direcionados e terapias imunológicas, podem afetar a incidência de convulsões pós-SRS. Em uma pequena série, as convulsões após a radioterapia foram mais comuns em pacientes cujas lesões estavam localizadas no córtex motor do que em outras partes do cérebro (ANDREWS DW,. *et al.* 2019).

Resultados

Como podemos notar a terapêutica cirúrgica e sua escolha obedecerá aos benefícios e malefícios dependentes do estágio do tumor e a sua localização anatômica. Dessa forma, em tumores menores, considera-se plausível a SRS em múltiplas frações para o retardo da evolução de tumores gliais ao melhorar a sobrevida dos pacientes e diminuir a população de células tumorais em porcentagens significativas, além de minimizar dano cerebral em tecidos adjacentes. Entretanto, quando empregada em fração única foi relacionada ao grande risco de necrose de radiação, gerando lesões que impossibilitaram qualidade de vida dos pacientes e dificultaram tratamentos adjuvantes.

Além disso, quando a radiocirurgia estereotáxica coloca em risco a função de estruturas mais sensíveis como os nervos cranianos é preferível utilizar de outras técnicas como a radiocirurgia convencional. Logo, necessita-se de cautela ao usar tal procedimento, pois mesmo que aumente a longevidade do paciente, quando em comparação com outras modalidades, ele pode ser nocivo ao paciente no momento em que não é utilizado racionalmente e corretamente.

CONCLUSÃO

Portanto, os gliomas de alto grau são tumores cerebrais malignos e frequentemente progressivos que necessitam de medidas drásticas. À vista disso, o implemento da radiocirurgia estereotáxica é um procedimento sem dúvidas inovador devido às suas características de menor lesão nas áreas peritumorais e maior efetividade em áreas de acessos desafiadores a exemplo do tronco encefálico, porém infelizmente, apesar de extremamente vantajosa em diversos estudos, a radiocirurgia estereotáxica ainda necessita de muitos avanços no que tange a redução do número de complicações a exemplo da radionecrose, obter menores taxas de recidiva e se difundir como uma conduta terapêutica de rotina se consolidando homogeneamente através do sistema de saúde público.

REFERÊNCIAS BIBLIOGRÁFICAS

ANDREWS, DW. *et al.* Stereotactic cranial radiosurgery. UpToDate, 2019. Disponível em: < https://www.uptodate.com/contents/stereotactic-cranial-radiosurgery>. Acesso em: jan. 2022

ANTICO, J. C. & ALMEIDA, D. B. Low Dose Gamma-knife Radiosurgery for Diffuse Brainstem Gliomas. JBNC-JORNAL BRASILEIRO DE NEUROCIRURGIA, v. 25, n. 3, p. 217-225, 2018.

BATCHELOR, T. *et al.* Management of recurrent high-grade gliomas. UpToDate, 2021. Disponível em: <https://www.uptodate.com/contents/management-of-recurrent-high-grade-gliomas>. Acesso em: jan. 2022.

DOS SANTOS, A.L. GLIOMAS, Tumores malignos que surgem no sistema nervoso. Revista Ibero-Americana de Humanidades, Ciências e Educação, v. 7, n. 2, p. 12-12, 2021.

LIMA, P.O. *et al.* Radioterapia de cabeça/pecoço e radiocirurgia. Faculdade de Medicina. Unifasc. 2021. Disponível em <https://unifasc.edu.br/wp-content/uploads/2021/09/05-RADIOTERAPIA-DE CABECAPESCOCO-E-RADIOCIRURGIA.pdf>. Acesso em: jan. 2022.

MARQUES, D. F & SANTOS, M. Gliomas de alto grau. In: Diretrizes Oncológicas. v. 2. p.35-44. 2018.

MOSCHOVI, M. & CHROUSOS, G. Pineal gland masses. UpToDate, 2021. Disponível em: <https://www.uptodate.com/contents/pineal-gland-masses>. Acesso em: jan. 2022.

Capítulo 13

ELUCIDAÇÃO DIAGNÓSTICA DO PAPILEDEMA ATRAVÉS DE EXAMES COMPLEMENTARES NA ATUALIDADE

HÉVERTON BARBOSA DE FREITAS[1]

[1]*Docente – Faculdade de Medicina – Centro Universitário Faculdades Associadas de Ensino - UNIFAE*

Palavras Chave: *Doenças do nervo óptico; Papiledema; Diagnóstico*

INTRODUÇÃO

Papiledema consiste no edema do disco óptico, geralmente bilateral, decorrente de hipertensão intracraniana (MONTEIRO, 2010).

O papiledema é perceptível no exame de fundo de olho, em que o médico ilumina e visualiza as estruturas das túnicas internas oculares, inclusive a papila do nervo óptico. Por ser um sinal de hipertensão intracraniana, pode apontar para a existência doenças com elevada mortalidade, como tumores intracranianos, ou por outro lado, de doenças de menor letalidade, mas que ainda assim podem levar a perda visual, como a hipertensão intracraniana idiopática. Um dos desafios clínicos diante da suspeita de papiledema é a diferenciação com outros transtornos estruturais do nervo óptico que aparentem tratar-se de um disco óptico edemaciado, mas que não estejam associados a edema do disco óptico (pseudopapiledema). A mais comum dessas condições estruturais é a drusa do nervo óptico (VENTURA, 2016).

Por isso, exames complementares muitas vezes são pertinentes diante da suspeita de papiledema, a fim de elucidar a natureza da alteração fundoscópica visualizada. Este passo (elucidação diagnóstica do papiledema) é fundamental, pois dele dependerá toda a conduta posterior, voltada para a elucidação da eventual hipertensão intracraniana em caso de papiledema.

Os exames complementares tradicionalmente utilizados (MONTEIRO, 2010) para a elucidação diagnóstica do papiledema e sua diferenciação com drusas do nervo óptico, quais sejam, a campimetria dinâmica (em que se constata constrição das isópteras e aumento de mancha cega em caso de papiledema verdadeiro) e a angiofluoresceinografia (em que se constata autofluorescência em caso de drusas do nervo óptico), tornaram raros à medida que, por motivos mercadológicos, foram sendo substituídos por outras tecnologias (especialmente a campimetria dinâmica, substituída pela campimetria computadorizada estática). Por outro lado, exames menos consagrados têm sido indicados para elucidação diagnóstica do papiledema, como a tomografia de coerência óptica (SIMIONI & ESTEPHAN, 2021).

O objetivo deste estudo foi analisar quais os métodos propedêuticos atualmente são preconizados para a elucidação diagnóstica do papiledema. Isso tem importância para a correta alocação de esforços e recursos para adequada condução de casos de suspeita de papiledema.

MÉTODO

Trata-se de uma revisão sistemática realizada no período de janeiro de 2022, por meio de pesquisas nas bases de dados PubMed e Medline. Foram utilizados os descritores: doenças do nervo óptico; papiledema; diagnóstico. Desta busca foram encontrados 165 artigos, posteriormente submetidos aos critérios de seleção.

Os critérios de inclusão foram: artigos nos idiomas inglês, português e espanhol; publicados no período de janeiro de 2017 a dezembro de 2021 e que abordavam as temáticas propostas para esta pesquisa, estudos do tipo (revisão, meta-análise, ensaios clínicos), disponibilizados na íntegra. Os critérios de exclusão foram: artigos duplicados, disponibilizados na forma de resumo, que não abordavam diretamente a proposta estudada e que não atendiam aos demais critérios de inclusão.

Após os critérios de seleção restaram 23 artigos que foram submetidos à leitura minuciosa para a coleta de dados. Os resultados foram apresentados em tabela e de forma descritiva.

RESULTADOS E DISCUSSÃO

Encontram-se na literatura médica recente vários estudos voltados à investigação do papilema e sua diferenciação de pseudopapiledema. Debruçam-se sobre um exame complementar isoladamente ou a uma combinação deles.

Nesta revisão, constatou-se que a tomografia de coerência optica destacou-se como o exame mais empregado para elucidação diagnóstica do papiledema (LEE *et al.*, 2017; SAENZ *et al.*, 2017; WALL, 2017; HAMMAN *et al.*, 2018; SHEIS *et al.*, 2018; FARD *et al.*, 2019; PARDON *et al.*, 2019; CHEN *et al.*, 2020; DREESBACH *et al.*, 2020; OZDEMIR & ÇEVIK, 2020; VILAJ *et al.*, 2020; DANIšOVÁ & FRIC, 2021; PANYALA *et al.*, 2021; SIBONYV *et al.*, 2021; YAN & LIAO, 2021). Tem a seu favor a acurária e a relação custo-beneficio.

Em seguida, vieram a ultrassonografia (Chen Q *et al.,*2017; Saenz R *et al.*; Raghunandan N *et al.,* 2019 ; Zhou B *et al.,*2019; Chen Q *et al.,*2020; Danišová J, Fric E., 2021*)*, que tem a seu desfavor o fato de ser mais examinador-dependente, e a ressonância nuclear magnética (WALL, 2017; GOLDEN *et al.,* 2019; KOLHI *et al.,* 2019), que tem custo ainda mais elevado.

Na **Tabela 13.1**, vemos os artigos científicos incluídos nesta revisão, por autor e ano de publicação, seus respectivos periódicos de publicação e os exames complementares preconizados para elucidação diagnóstica do papiledema.

Tabela 13.1 Tabela dos trabalhos incluídos na revisão

Autor(es)	Ano	Periódico de publicação	Exames complementares preconizados
Chen Q *et al*	2017	Acta Ophthalmol	US
Lee KM *et al*	2017	Acta Ophthalmol	OCT, RS
Saenz R *et al*	2017	Optom Vis Sci	OCT, US
Wall M.	2017	Neurol Clin	OCT, MRI
Hamman S *et al.*	2018	Acta Ophthalmol.	OCT
Sachdeva V *et al*	2018	Neurology	RS
Sheils CR *et al*	2018	Am J Ophthalmol.	OCT, RS
Bartsikhovsky T *et al*	2019	PLoS One	TCC
Fard MA *et al*	2019	Invest Ophthalmol Vis Sci	OCT
Golden E *et al*	2019	Am J Neuroradiol	MRI
Kohli AA *et al*	2019	Pediatr Neurol.	MRI
Mikkilineni S *et al*	2019	J Neuroophtalmol	CE
Pardon LP *et al*	2019	Optom Vis Sci.	OCT
Raghunandan N *et al*	2019	Indian J Ophthalmol	US
Zhou B *et al*	2019	Ultrasound Med Biol	US
Chen Q *et al*	2020	Sci Rep	OCT, US, RS
Dreesbach M *et al*	2020	Transl Vis Sci Technol	OCT

Ozdemir I, Çevik S	2020	Neurol India	OCT
Vilaj V *et al*	2020	JAMA Ophthalmol	OCT
Danišová J, Fric E.	2021	Cesk Slov Oftalmol	US, OCT
Panyala R *et al*	2021	Indian J Ophthalmol	OCT
Sibonyv PA *et al*	2021	J Neuroophtahalmol.	OCT
Yan Y, Liao YJ	2021	Curr Opin Neurol	OCT, AF, RS, CE

Abreviaturas: **AF** = autofluorescência à angiofluoresceínografia **CE** = campimetria estática computadorizada; **RMI** = ressonância nuclear magnética; **RS** = retinografia simples (fotografia do fundo de olho); **OCT** = tomografia de coerência optica; **US** = ultrassonografia ocular; **TC** = tomografia computadorizada

CONCLUSÃO

Constata-se crescente utilização da tomografia de coerência óptica e da ultrassonografia na investigação diagnóstica do papiledema. Ao conferir maior acurácia ao diagnóstico de papiledema, consegue-se que sejam reduzidos os inconvenientes de investigações mais invasivas. Paralelamente, métodos de investigação que no passado eram preconizados, foram tornando-se indisponíveis, como a perimetria dinâmica, ou foram sendo preteridos, como o exame de autofluorescência na retinografia fluorescente. Por certo, o ensino médico deve acompanhar essa tendência e a atualização da preconização de métodos propedêuticos, por meio de revisões de literatura, deve ser constante.

REFERÊNCIAS BIBLIOGRÁFICAS

BARTSIKHOVSKY T, *et al.*, Diagnostic tool for initial evaluation of the intracranial pressure on computed tomography in pediatric patients with headache. PLoS One. 2019

CHEN Q, *et al.*, High-resolution transbulbar ultrasonography helping differentiate intracranial hypertension in bilateral optic disc oedema patients. Sep;95(6):e481. Acta Ophthalmol. 2017.

CHEN Q, *et al.*, Pseudotumour Cerebri Syndrome in China: A Cohort Study. Sci Rep. ;10(1):1222. 2020

DANIŠOVÁ J, Fric E. Diagnostics Of Optic Disc Drusen In Children With Swept Source Oct Imaging. Cesk Slov Oftalmol. Spring;77(2):80. 2021.

DREESBACH M, *et al.*, Optic Nerve Head Volumetry by Optical Coherence Tomography in Papilledema Related to Idiopathic Intracranial Hypertension. Transl Vis Sci Technol. 9(3):24. 2020

FARD MA, *et al.*, Optical Coherence Tomography Angiography in Papilledema Compared With Pseudopapilledema. Invest Ophthalmol Vis Sci.;60(1):168-175. 2019

GOLDEN E, *et al.*, Contrast-Enhanced 3D-FLAIR Imaging of the Optic Nerve and Optic Nerve Head: Novel Neuroimaging Findings of Idiopathic Intracranial Hypertension. AJNR Am J Neuroradiol. 2019 Feb;40(2):334. 2019.

HAMANN S, *et al.*, Optic disc drusen: understanding an old problem from a new perspective. Acta Ophthalmol. 2018 Nov;96(7):673. 2018.

HEYMAN J, *et al.*, Outcomes of ventriculoperitoneal shunt insertion in the management of idiopathic intracranial hypertension in children. Childs Nerv Syst. 2017 Aug;33(8):1309. 2017.

KOHLI AA, *et al.*, Magnetic Resonance Imaging Findings in Pediatric Pseudotumor Cerebri Syndrome. Pediatr Neurol. 2019 Oct;99:31-39. 2019.

LEE KM, *et al.*, Differentiation between optic disc drusen and optic disc oedema using fundus photography. Acta Ophthalmol. 2017 Jun;95(4):e329-e335. doi: 10.1111/aos.13338. Epub 2017 Jan 13. PMID: 28084042.

MIKKILINENI S, *et al.*, Visual Field Mean Deviation at Diagnosis of Idiopathic Intracranial Hypertension Predicts Visual Outcome. J Neuroophthalmol. 2019 Jun;39(2):186-190. 2019.

MONTEIRO MLR. Edema do disco óptico. In: Monteiro MLR, Dantas AM. Neuro oftalmologia. 2 ed. Rio de Janeiro: Cultura Médica : Guanabara - Koogan; 2010. p.211-235. 2010.

OZDEMIR I, Çevik S. Measurement of Choroid Thickness Using Optical Coherence Tomography to Monitor Intracranial Pressure in an Idiopathic Cranial Hypertension Model. Neurol India. 2020 May-Jun;68(3):636-639. 2020.

PANYALA R, Sharma P, Sihota R, Saxena R, Prasad K, Phuljhele S, Gurrala S, Bhaskaran K. Role of spectral domain optical coherence tomography in the diagnosis and prognosis of papilledema. Indian J Ophthalmol. 2021 Sep;69(9):2372-2377. 2021.

PARDON LP, Cheng H, Tang RA, Saenz R, Frishman LJ, Patel NB. Custom Optical Coherence Tomography Parameters for Distinguishing Papilledema from Pseudopapilledema. Optom Vis Sci. 2019 Aug;96(8):599-608. 2019.

RAGHUNANDAN N, Joseph M, Nithyanandam S, Karat S. Role of ultrasonographic optic nerve sheath diameter in the diagnosis and follow-up of papilledema and its correlation with Frisén's severity grading. Indian J Ophthalmol. 2019 Aug;67(8):1310-1313. 2019.

SACHDEVA V, Vasseneix C, Hage R, Bidot S, Clough LC, Wright DW, Newman NJ, Biousse V, Bruce BB. Optic nerve head edema among patients presenting to the emergency department. Neurology. 2018 Jan 30;90(5):e373-e379. 2018.

SAENZ R, *et al.*, Use of A-scan Ultrasound and Optical Coherence Tomography to Differentiate Papilledema From Pseudopapilledema. Optom Vis Sci. 2017 Dec;94(12):1081-1089. 2017.

SHEILS CR, *et al.*, NORDIC Idiopathic Intracranial Hypertension Study Group. The Relationship Between Optic Disc Volume, Area, and Frisén Score in Patients With Idiopathic Intracranial Hypertension. Am J Ophthalmol. 2018 Nov;195:101-109. 2018.

Sibony PA, Kupersmith MJ, Kardon RH. Optical Coherence Tomography Neuro-Toolbox for the Diagnosis and Management of Papilledema, Optic Disc Edema, and Pseudopapilledema. J Neuroophthalmol. 2021 Mar 1;41(1):77-92. 2021.

Simioni CVMG, Estephan EP. Hipertensão intracraniana idiopática. In: Neto A, editor. Neurologia. Rio de Janeiro: Atheneu; 2021. p.675-683. 2021.

VENTURA RM. Papiledema: um desafio diagnóstico. [dissertação]. Lisboa: Universidade de Lisboa; 2016.

VIJAY V, *et al.*, Using Optical Coherence Tomography as a Surrogate of Measurements of Intracranial Pressure in Idiopathic Intracranial Hypertension. JAMA Ophthalmol. 2020 Dec 1;138(12):1264-1271. 2020.

WALL M. Update on Idiopathic Intracranial Hypertension. Neurol Clin. 2017 Feb;35(1):45-57. 2017.

YAN Y, & Liao YJ. Updates on ophthalmic imaging features of optic disc drusen, papilledema, and optic disc edema. Curr Opin Neurol. 2021 Feb 1;34(1):108-115.2021.

ZHOU B, *et al.*, An Ultrasound Vibro-Elastography Technique for Assessing Papilledema. Ultrasound Med Biol. 2019 Aug;45(8):2034-2039. 2019.

Capítulo 14

ANTICORPOS MONOCLONAIS NA TERAPIA PARA O ALZHEIMER

MANUELA SANTANA AGUIAR [1]
MILENA GAMA CHAVES [1]
BLENER BORGES MATEUS [3]

[1]*Discente - Graduando em Medicina pela Faculdade de Tecnologia e Ciências – UniFTC, Salvador, Bahia, Brasil.*

[2]*Docente – Neurologista. Subespecialidade em neurologia vascular e neurointensivismo pelo Hospital Santa Izabel. Docente de medicina na Faculdade de Tecnologia e Ciências (UNIFTC) e Universidade Salvador (UNIFACS), Salvador, Bahia, Brasil.*

Palavras Chave: *Demência; Anticorpos monoclonais; Terapia*

INTRODUÇÃO

A doença de Alzheimer (DA) é definida como um distúrbio neurodegenerativo caracterizado pelo acúmulo de placas beta-amilóide (Aβ) e emaranhados neurofibrilares tau, que estão associados à neurodegeneração e declínio cognitivo. A DA continua a ser a causa mais comum de demência no mundo, afetando mais de 50 milhões de pessoas e possui prevalência estimada de 10–30% em populações com 65 anos ou mais, com uma taxa de incidência de 1–3% (MASTERS, *et al.*, 2015).

Historicamente, a DA teve sua primeira descrição clínica feita por Alois Alzheimer em 1906, sobre a paciente de 51 anos, Auguste Deter. Anos depois, quando Auguste Deter morreu, Alzheimer usou de uma técnica histológica para examinar seu cérebro microscopicamente. Ao realizar o estudo, o médico observou e descreveu as placas neuríticas, os emaranhados neurofibrilares e a angiopatia amilóide que se tornariam as marcas da doença que agora leva seu nome (BONDI, *et al.*, 2017).

Essas alterações anatomohistopatológicas ainda hoje são os marcadores para o critério diagnóstico de doença definida. Além disso, a maioria das pesquisas em terapêutica foram guiadas pela conexão da histopatologia da DA, com descobertas posteriores sobre a doença como as mutações causadoras de demência familiar associadas às suas proteínas de componentes mais insolúveis, o peptídeo β-amiloide (Aβ), e a proteína tau associada ao microtúbulo (LEI, *et al.*, 2021).

Os tratamentos farmacológicos da DA disponíveis atualmente incluem os inibidores da acetilcolinesterase donepezil, galantamina e rivastigmina, bem como o antagonista não competitivo do receptor de N-Metil-D-Aspartato, memantina. Esses medicamentos, apesar de contribuírem positivamente para a melhora da qualidade de vida do paciente e do cuidador quando prescritos no momento apropriado, não alteram o curso da doença ou a taxa de declínio. (OLIVARES, *et al.*, 2013). Como resultado, intervenções direcionadas às etiologias patológicas são hipotetizadas e estudadas com objetivo de retardar ou modificar a progressão clínica da DA.

Uma vez que a deposição de amilóide-β no cérebro é considerada um passo chave no desenvolvimento da doença de Alzheimer, abordagens que previnem ou removem o acúmulo de Aβ no cérebro têm sido um foco de pesquisa para o desenvolvimento de uma terapia para esse distúrbio, com várias estratégias de imunização ativa e passiva sendo exploradas em ensaios clínicos para aumentar a depuração de Aβ do cérebro (LEINENGA, *et al.*, 2021). O método mais promissor, desenvolvido para esse objetivo, foi a administração de anticorpos exógenos contra a Aβ, embora os testes com anticorpos monoclonais exógenos (mAbs) tenham sido repletos de falhas e resultados confusos, a experiência adquirida com esses ensaios forneceu pistas importantes para melhores tratamentos (BULLAIN, 2020; DOODY, 2020). Com isso, o presente estudo tem como objetivo realizar uma revisão narrativa da literatura sobre os anticorpos monoclonais contra amilóide na terapia para o Alzheimer.

MÉTODO

Trata-se de uma revisão narrativa da literatura realizada no período de dezembro de 2021 a janeiro de 2022, por meio de pesquisas nas bases de dados Biblioteca Virtual em Saúde (BVS) e PubMed. Foram utilizados os descritores: "*dementia*", "*monoclonal antibodies*" e "*anti-amyloid*". Desta busca foram encontrados 433 artigos, posteriormente submetidos aos critérios de seleção.

Os critérios de inclusão foram: artigos em inglês; publicados no período de 2017 a 2021 e que abordavam as temáticas propostas para esta

pesquisa, estudos do tipo ensaios clínicos, revisões e meta-análise. Os critérios de exclusão foram: artigos duplicados, disponibilizados na forma de resumo, que não abordavam diretamente a proposta estudada e que não atendiam aos demais critérios de inclusão.

Após os critérios de seleção restaram 15 artigos que foram submetidos à leitura minuciosa para a coleta de dados. Os resultados foram apresentados de forma descritiva e em tabelas, divididos em categorias temáticas abordando de forma geral estudos feitos para a doença de Alzheimer com anticorpos monoclonais anti-Aβ, estudos clínicos direcionados ao Aducanumab e perspectivas futuras acerca do tema.

RESULTADOS E DISCUSSÃO

Encontrar um tratamento viável para a Doença de Alzheimer (DA) provou ser um desafio. Nos últimos 15 anos, quase todas as terapias farmacêuticas falharam no estágio de desenvolvimento clínico. Nesse tempo foi enfatizada a importância da via de cascata Aβ como um potencial alvo terapêutico (TIAN, *et al.,*2020). A abordagem anti-Aβ mais elaborada é a imunoterapia, incluindo tanto vacinas ativas para estimular o sistema imunológico a produzir seus próprios anticorpos quanto imunização passiva por meio da administração de anticorpos exógenos (VAN, 2018).

Em contraste com a vacinação ativa, a imunização passiva tem as vantagens de garantir títulos de anticorpos consistentes e permitir o controle de eventos adversos pela interrupção do tratamento. Vários anticorpos mAbs foram projetados para ligar e limpar o beta-amiloide (Aβ) dentre eles o Bapineuzumabe, Solanezumab, Gantenerumabe, Crenezumab, Ponezumabe, BAN2401 e Aducanumab, que avançaram para testes em humanos, como mostrado na **Tabela 14.1** (VAN, 2018).

Aducanumab e BAN2401 mostraram redução dependente da dose convincente de placas amilóides em ensaios de fase 3, eliminando a placa de forma robusta em imagens de PET amilóide. No entanto, a eliminação da placa por si só não explica a eficácia clínica (TOLAR, *et al.*; 2020).

Tabela 14.1 Principais classes de anticorpos anti-Aβ em estudo.

Classes	Tipo de anticorpo
Bapineuzumab	Anticorpos IgG1 direcionados ao terminal N do peptídeo Aβ.
Gantenerumab	Derivado de anticorpos humanos combinados sintéticos com base na exibição de fagos. Anticorpos direcionados ao terminal N e outra relacionada ao decapeptídeo central.
Crenezumab	Anticorpos IgG4 direcionados ao terminal N do peptídeo Aβ.
Solanezuma	Anticorpos IgG1 monoclonal direcionados ao terminal N do peptídeo Aβ.
Ponezumab	Anticorpo direcionado ao terminal C livre de Aβ1-40.
Aducanumabe	Anticorpos IgG1 humano direcionados ao N-terminal do peptídeo.
BAN2401	Anticorpos IgG1 humanizados N-terminal.

Fonte: Adaptado de Tolar, *et al.,*2020.

Aducanumab

Aducanumab é um anticorpo monoclonal IgG1 humano que visa seletivamente formas agregadas de Aβ, como oligômeros solúveis e fibrilas insolúveis, mas exclui monômeros de Aβ. Depois de cruzar a barreira hematoence-fálica, o anticorpo se engaja com seu alvo no SNC, mostrando preferência por Aβ parenquimatosa sobre vascular. Especificamente, ele se liga a um epítopo conformacional localizado no terminal Aβ. Este medicamento foi derivado de uma biblioteca de células B coletadas de indivíduos idosos saudáveis, que sofrem de declínio cognitivo lento, assim os anticorpos ativados resultantes mostrariam reatividade contra o Aβ agregado. A hipótese era que o aducanumab reduziria o nível de placas cerebrais Aβ, o que, por sua vez, traria benefícios clínicos (TIAN, *et al.*, 2020).

Estudos iniciais demonstraram que o aducanumab é um destruidor de placas amilóide robusto, as placas foram marcadamente diminuídas em todas as regiões corticais do cérebro examinadas (TIAN, *et al.,*2020).

Dado o envolvimento bem-sucedido do alvo e os benefícios clínicos que ele forneceu no Prime, um estudo duplo-cego randomizado de fase 1b, o aducanumab avançou para os ensaios clínicos de fase 3 em setembro de 2015. Esta fase consistiu em Engage e Emerge, 2 estudos de grupos paralelos de design idêntico conduzido em condições duplo-cego, randomizado e controlado por placebo. Notavelmente, aproximadamente dois terços dos participantes são portadores do alelo APOE ε4, o fator de risco genético mais forte para DA de início tardio (TIAN, *et al.,*2020).

Aducanumab foi administrado a cada 4 semanas em doses baixas ou altas por 18 meses. Uma dose de droga mais baixa foi administrada a indivíduos que são portadores de APOE ε4 devido à suscetibilidade de edema (ARIA-E) (TIAN, *et al.,*2020).

O desfecho primário foi avaliar o declínio cognitivo e funcional com CDR-SB. Os desfechos secundários incluíram medidas de escores MMSE, ADAS-cog13 e ADCS-ADL-MCI. Os subestudos envolveram a análise de biomarcadores de PET amiloide, PET tau e CSF (TIAN, *et al.,*2020).

Uma análise de futilidade provisória foi realizada em dezembro de 2018 para prever se os 2 estudos atingiram seu desfecho primário. Os resultados mostraram que os dados do Emerge estavam com tendência positiva, porém o Engage com tendência negativa. Com essa discrepância, o laboratório Biogen estimou a falha em obter significância estatística na análise final planejada, o que levou a encerrar oficialmente esses ensaios (TIAN, *et al.,*2020).

Durante o período de 3 meses entre o início do teste de futilidade e o término subsequente dos testes, indivíduos adicionais completaram Engage e Emerge. Quando esses resultados foram adicionados para gerar um conjunto de dados combinado maior, uma reavaliação levou à percepção de que sua análise anterior estava incorreta. Precisamente, as conclusões feitas foram baseadas nos dados disponíveis em dezembro de 2018, o que significava que apenas pacientes que já haviam completado o programa de 18 meses naquela época foram incluídos. Esses indivíduos também receberam uma exposição média menor ao medicamento do que os inscritos posteriormente, devido à natureza do regime de dosagem. Como resultado, seu nível de dosagem cumulativo pode não ter sido suficiente para proporcionar uma redução no declínio clínico. Assim, esses dados adicionais permitiram a inclusão de pacientes que conseguiram adquirir exposição suficiente a altas doses de aducanumab devido à data de inscrição posterior (TIAN, *et al.,*2020).

Por sua vez, isso levou a resultados estatisticamente significativos para o conjunto de dados Emerge de alta dose, mas não para o conjunto de dados Engage de alta dose. Para Emerge de alta dose, um efeito dose-responsivo foi observado na escala CDR-SB, onde ocorreu uma melhora de 23%. Para Engage de alta dose, os resultados ainda não demonstraram redução do declínio clínico (TIAN, *et al.,*2020).

Há ressalvas que podem afetar a validade desses resultados. Potenciais vieses podem resultar de desistências aumentadas, mais doses perdidas e menor adesão, e uma quantidade substancial de desmascaramento do tratamento com alta dose.

No geral, o aducanumab foi capaz de diminuir os níveis de Aβ cerebral e fosfotau no LCR e nível de dosagem foi considerada importante para sua eficácia na redução do declínio clínico na DA (TIAN, *et al.,*2020).

Em 22 de outubro de 2019, a Biogen fez o anúncio de que estava solicitando a aprovação do aducanumab pela *Food and Drug Administration* (FDA) dos EUA. Em 7 de junho de 2021, a droga foi aprovada pelo FDA, para o tratamento da demência por Doença de Alzheimer.

Embora o fracasso das terapias antiamilóide em atingir os desfechos primários seja desencorajador, muitas questões devem ser abordadas antes que esses ensaios possam ser usados como evidência contra a hipótese da cascata amiloide da DA (TIAN, *et al.,*2020).

A questão de tratar os pacientes certos com demência está longe de ser trivial. É imperativo que os ensaios clínicos sigam os critérios de inclusão em que os exames de PET amiloide são obtidos para todos os pacientes na fase inicial de recrutamento, de modo que os níveis de elevação amiloide possam ser avaliados com precisão ao longo dos estudos. Caso contrário, o recrutamento inadequado de pacientes aumentaria o ruído e contribuiria para resultados negativos (TIAN, *et al.,*2020).

Como o comprometimento cognitivo é o último evento no processo da doença de Alzheimer, é muito provável que a maioria dessas drogas modificadoras de doença, tenham sido administradas muito tarde. Finalmente, a dosagem ideal do medicamento é essencial para o sucesso dos ensaios clínicos, uma vez que aumentos tardios na dosagem podem afetar negativamente os resultados dos ensaios (TIAN, *et al.,*2020).

Perspectivas futuras

Uma alternativa imediata à terapêutica de redução de amilóide seriam aquelas direcionadas à tau. Estes incluem imunoterapias ativas e passivas. Os candidatos a medicamentos que inibem o desenvolvimento de oligômeros e fibrilas de tau chegaram ao estágio de ensaio clínico (TIAN, *et al.,*2020).

Direções futuras merecem a investigação dos benefícios aditivos e sinérgicos com foco em combinações de drogas anti-Aβ e antitau. Dado que na DA, a neurodegeneração é caracterizada por placas senis e agregações de tau hiperfosforilação, os próximos passos lógicos seriam explorar DMTs que interrompam sua progressão juntos.

Embora o caminho para o desenvolvimento de terapias eficazes para a DA possa ser longo, aprender com os ensaios clínicos atuais se mostra frutífero na elaboração de projetos melhores no futuro e na ajuda aos pacientes com demência (TIAN, *et al.,*2020).

CONCLUSÃO

Dados clínicos e biomarcadores substanciais de programas anti-amiloides em estágio avançado sinalizam uma nova era promissora para o desenvolvimento de medicamentos para

a doença de Alzheimer (TOLAR, *et al.,*2020). Estudos demonstraram que o aducanumab é um robusto destruidor de placa amilóide. Ensaios clínicos de fase 3 tiveram desfechos negativos, porém com análise de subgrupos específicos observou-se benefícios. Embora o fracasso das terapias anti-amilóide em atingir os desfechos primários seja desencorajador, muitas questões devem ser abordadas antes que esses ensaios possam ser usados como evidência contra a hipótese da cascata amiloide da DA (TIAN, *et al.,*2020). Ensaios mais longos e maiores são necessários para estudar a eficácia e segurança dos anticorpos monoclonais como terapia na doença de Alzheimer, sobretudo nos subgrupos que obtiveram eficácia terapêutica.

REFERÊNCIAS BIBLIOGRÁFICAS

BONDI, M.W. EDMONDS, E.C. & SALMON, D.P. Doença de Alzheimer: Passado, Presente e Futuro. Jornal da Sociedade Internacional de Neuropsicologia: JINS, 23 (9-10), 818-831, 2017.

BULLAIN, S. & DOODY, R. What works and what doesn't work in Alzheimer's disease? From interventions on risk factors to anti-amyloid trials. Journal of Neurochemistry. 2020.

LEI, P. AYTON, S. & BUSH, A. I. The essential elements of Alzheimer's disease. The Journal of biological chemistry, 296, 100105, 2021.

LEINENGA, G. KOH, W.K. & GOTZ, J. Um estudo comparativo dos efeitos do Aducanumab e ultrassom de varredura em placas amilóides e comportamento no modelo de camundongo APP23 da doença de Alzheimer. Terapia Alz Res 13, 76, 2021.

MASTERS, C.L. *et al.* Doença de Alzheimer.Nat Rev Dis Primers. 1:15056–18, 2015.

OLIVARES, D. *et al.* Antagonistas do receptor N-Metil D-Aspartato (NMDA) e tratamento com memantina para a doença de Alzheimer, demência vascular e doença de Parkinson.Curr Alzheimer Res. 9(6):746–58, 2013.

TIAN, K.A. *et al.* Lessons Learnt from the Second Generation of Anti-Amyloid Monoclonal Antibodies Clinical Trials. Dement Geriatr Cogn Disord. 2020;49(4):334-348. 2020.

TOLAR M. *et al.* Aducanumab, gantenerumab, BAN2401 e ALZ-801 - a primeira onda de medicamentos direcionados a amiloide para a doença de Alzheimer com potencial para aprovação de curto prazo. Alzheimer Res Ther. 2020;12(1):95. Publicado em 12 de agosto de 2020.

VAN, C.H. Anti-Amilóide-β Anticorpos Monoclonais para Doença de Alzheimer: Armadilhas e Promessa. Biol Psychiatry. 2018;83(4):311-319. 2018.

Capítulo 15

SÍNDROME DE TOURETTE: UMA VISÃO TERAPÊUTICA

RAYANE BRANDÃO MENDES[1]
PAULO HENRIQUE TÓTOLI JÚNIOR[1]
RAFAELA DE BRITO ITACARAMBI[1]
ISABELA AIALA FRARE[1]
RUTH DA SILVA RÊGO[1]
ANNA PAULA TEIXEIRA BARBOSA[1]
KEFREN CRISTINA DE OLIVEIRA ARANTES[1]
CAMILLA CEREZINI[1]
PERCIVAL THIAGO NUNES VIEIRA[1]
PAULO HENRIQUE TAVARES FIGUEIREDO[1]
GUSTAVO DE SOUZA BORGES[1]
GIORDANNA GABRIELLY FERREIRA CHAVES[1]

[1]*Discente - Medicina da Universidade de Rio Verde Campus Aparecida de Goiânia*

Palavras Chave: *Tourette; Síndrome; Tratamento*

INTRODUÇÃO

A Síndrome de Tourette (ST) foi descrita pela primeira vez em 1825 por um médico francês como uma patologia neurológica e psiquiátrica, geralmente iniciada na infância (HOUNIE, PETRIBÚ, 1999). A ST é um transtorno neuropsiquiátrico, caracterizado pela presença de tiques, sejam vocais ou motores, que geralmente aparecem antes dos 18 anos de idade e persistem por toda a vida (BUENO, 2018). A prevalência da ST se dá geralmente na infância e predominantemente, em maior número no sexo masculino. Foi observado um aumento da prevalência da mesma, com o passar dos anos, visto que com a melhora dos subsídios que sustentam tal diagnóstico corroboraram para o diagnóstico precoce dos quadros com manifestações clínicas leves, os quais antes eram subdiagnosticados. Esse quadro de tiques e estereotipias afeta o sistema motor, gerando maneirismos irregulares e tiques vocais, através do uso involuntário de palavras, sons ou frases, que provocam prejuízos sociais, acadêmicos e laborais aos pacientes (GONÇALVES, *et al.,* 2019).

A presença de atos impulsivos e a sensação subjetiva de não pertencimento à sociedade dos pacientes acometidos estão correlacionadas com a presença de um humor mais rebaixado, a auto-agressividade e até a vergonha, contribuindo para a uma maior incidência de transtornos de ansiedade e fobias do que o restante da população não acometida por tal patologia. As crises causadas pelos tiques na ST, podem ser exacerbadas por períodos de estresse e atenuadas no repouso ou até em situações que exigem do paciente um pouco mais de concentração. A mesma também possui como comorbidades associadas, distúrbios psiquiátricos, tais como: o Transtorno por Déficit de Atenção e Hiperatividade (TDAH) e/ou o Transtorno Obsessivo Compulsivo (TOC).

Na contemporaneidade, há um esforço da comunidade científica em compreender as razões que levam os pacientes a apresentarem esse transtorno. Esse interesse tem ocorrido pelo aumento considerável na frequência dos casos registrados. Diante disso, busca-se inúmeras formas de tratamento ou cura, como medicamentos, psicoterapia, psicofarmacologia, acupuntura, entre outros, ainda que em processo de validação, possuem certa comprovação científica de melhora ou redução dos efeitos da ST (TEIXEIRA, *et al.,* 2011). Cada terapêutica deve ser instituída e adequada conforme o perfil de cada paciente acometido e direcionadas conforme as formas de intervenção já instituídas no decorrer desse tratamento. Devido às notáveis implicações socioculturais e educacionais que norteiam a síndrome, é importante que as terapêuticas sejam mapeadas, diante de sua eficiência e particularidade, a fim de serem instituídas precocemente para cada tipo de portador de ST, minimizando os danos ao paciente.

O objetivo deste estudo foi compreender as particularidades da doença que auxiliam no diagnóstico precoce, as terapêuticas a serem instituídas e o manejo clínico da Síndrome de Tourette, diante das etiologias propostas teoricamente.

MÉTODO

O estudo foi realizado por meio de uma revisão integrativa realizada no período intermediário de novembro a dezembro de 2021. As buscas foram realizadas em três bases de dados bibliográficas: PubMed, Scielo e Google Acadêmico. Foram utilizados os descritores: síndrome de Tourette; diagnóstico, tratamento, abordagem terapêutica; todos verificados com MEsh registrado na Biblioteca Virtual em Saúde (BVS). Desta busca foram encontrados 49 artigos, submetidos à análise para posterior seleção.

Foram incluídos todos os artigos originais indexados no período de 1999 a 2019, nos idiomas português e inglês e que abordavam as temáticas para esta pesquisa. Os critérios de exclusão foram artigos que não abordavam a proposta estudada e artigos duplicados. Após os critérios de seleção restaram 47 revisões que foram minuciosamente estudados para coleta de dados. Toda a informação coletada deve ser analisada inicialmente pelo grupo específico de seleção e posteriormente repassada ao grupo todo para conferência, postagem, comparação e revisão de acordo com a bibliografia levantada, processo esse tem a finalidade de culminar na fase final de discussão e levantamento dos achados.

O trabalho conta com uma série de riscos envolvidos na produção da pesquisa, como; perda, vazamento ou plágio de dados/informações, pauta essa que já está tomada como esperada no processo. Questões éticas como emissão ou presença de TCLE (Termo de Consentimento Livre Esclarecido), não se faz necessário devido a não participação de nenhuma pessoa física ou dado pessoal de paciente.

RESULTADOS E DISCUSSÃO

Apesar de que fatores não-genéticos provavelmente têm um papel na vulnerabilidade da síndrome de Tourette (ST), evidências sugerem que a ST seja um distúrbio genético de caráter autossômico dominante com penetrância variável, dependendo do sexo. Dessa forma, os fatores genéticos são os maiores contribuidores. Gêmeos monozigóticos têm maior taxa de concordância para ST (50%), e taxa ainda maior para tiques simples (77%) (HOUNIE & PETRIBÚ, 1999). Como a ST tem relação homem/mulher de 3:1, existem hipóteses de que existe uma relação entre a síndrome e a exposição a níveis altos de testosterona do sistema nervoso central (HOUNIE & PETRIBÚ, 1999).

Outros fatores também têm sido associados à patogênese da ST, tais como, o possível papel de infecções estreptocócicas na patogênese dos tiques e a presença de anticorpos dirigidos contra a glicoproteína de oligodendrócito da mielina (HOEKSTRA *et al.*, 2004). Estudos ainda estão sendo realizados para determinar a relação direta entre estes quadros infecciosos e ST. Além disso, existem análises que apontam eventos pré ou pós-parto, onde a gravidade dos estressores durante a gestação poderiam contribuir para o desenvolvimento de distúrbios de tiques e para a patogênese da ST (LECKMAN & HERMAN, 2002).

Fisiopatologia

Acredita-se que pacientes com ST tenham uma deficiência na inibição nos circuitos conhecidos como circuitos córtico-estriato-tálamo-corticais (CETC) que são responsáveis por mediar a atividade motora, sensorial, emocional e cognitiva (GANOS *et al.*, 2017); sendo a deficiência da inibição possível explicação dos tiques. Do ponto de vista neuroquímico, diversas hipóteses sugerem o envolvimento do sistema dopaminérgico na patogênese da ST, visto que os neurolépticos, antagonistas da dopamina, são considerados efetivos no tratamento desta doença, por promover grande redução dos tiques. (LOUREIRO *et al.*, 2005).

Fatores de associação

Durante a última década, tem sido possível observar o significativo progresso na investigação genética da investigação da ST. Anormalidades cromossômicas em indivíduos e famílias portadoras da ST têm sido estudadas, no intuito de identificar genes como o gene A da monoamina-oxidase (MAO) (GADE *et al.*, 1998; DÍAZ-ANZALDÚA *et al.*, 2004) e regiões cromossômicas como a 18q22 (CUKER *et al.*, 2004), 17q25 (PASCHOU *et al.*, 2004) e 7q31 (DÍAZ-ANZALDÚA *et al.*, 2004b), que por

vezes está envolvido nesta patologia (BRETT *et al.*, 1996; KROISEL *et al.*, 2001; PETEK *et al.*, 2001; CRAWFORD *et al.*, 2003; STATE *et al.,* 2003, MERETTE *et al.*, 2000; SIMONIC *et al.,* 2001).

Neste processo de identificação, comprovados pacientes, a ST se mostrou um diagnóstico genético de caráter exclusivo dominante, visto a frequência de casos de tiques e manifestações obsessivo-compulsivas entre esses, observados em estudos multicêntricos (PAULS *et al.,* 1991; EAPEN *et al.*, 1993; FREEMAN *et al.*, 2000; ROBERTSON, 2000). Até o momento não foi possível identificar um marcador genético presente de forma definitiva para a ST (Díaz-Anzaldúa *et al.*, 2004).

A detecção de auto-anticorpos que reagem com o tecido cerebral em pacientes com tiques e/ou distúrbios obsessivo-compulsivos (KIESSLING *et al.,*1993) levou os pesquisadores do Instituto Nacional de Saúde Mental (NIMH) a formularem critérios clínicos para um subgrupo com distúrbios obsessivos ou ST, nas quais as exacerbações de crianças com sintomas graves são bruscas, dramáticas e graves infectados com *Streptococcus* b-hemolítico do grupo A. Em alguns casos, a reinfecção por *Streptococcus está* diretamente associada a uma recorrência de sintomas neuropsiquiátricos (Swedo *et al.*, 1993 e 1998). Esse quadro clínico gerou um grupo de distúrbios neuropsiquiátricos pediátricos associados com infecções auto-imunes associados com infecções estreptocócicas (Swedo *et al.,* 1997 e 1998).

Anticorpos acionados contra a glicoproteína de oligodendrócito da mielina (MOG) também têm sido implicados como fator auto-imune na patogênese da ST (Huang *et al.*, 2004). Existem ainda possíveis indicações de fazer o envolvimento de infecções não-estreptocócicas na etiologia da ST, como a relação temporal entre infecções respiratórias virais e exacerbação de tiques (Hoekstra *et al.,* 2004) e o aumento de receptores para o fragmento Fc da imunoglobulina IgM, EM linfócitos B, em pacientes de tiques (Hoostra *et al.*, 2001).

Dentre as patologias associadas à ST, o transtorno de déficit de atenção, acompanhados da hiperatividade e de sintomas obsessivos-compulsivos são principalmente descritos na literatura (ROBERTSON & HIPERKELY, 1996; MERCADANTE *et al.*, 2004).

Quadro Clínico

Os tiques da ST podem ser classificados como motores e vocais, subdividindo-se, ainda, em simples e complexos. Geralmente, pacientes com ST apresentam, inicialmente, tiques simples, evoluindo para os mais complexos; entretanto, o quadro clínico pode variar de paciente para paciente (Leckman *et al.*, 2001).

Alguns dos tiques encontrados na ST incluem a: coprolalia, copropraxia, ecolalia, ecopraxia e palilalia. A coprolalia aparece em menos de um terço dos casos, a copropraxia aparece entre 1 e 24% dos casos, a ecolalia e ecopraxia são encontrados entre 11 e 44% dos casos e a palilalia em 6% a 15% dos casos. A intensidade dos tiques são variáveis e, algumas das vezes, podem ser quase imperceptíveis. Em geral, após a instalação do quadro, os sintomas passam a apresentar flutuação na intensidade, principalmente na adolescência (HOUNIE & PETRIBÚ, 1999).

Conduta

Diante do supracitado, o diagnóstico e tratamento precoces são essenciais, a fim de reduzir ou evitar possíveis consequências psicológicas para o paciente. A escolha do tipo de tratamento deve ser apropriada para cada portador da ST, podendo incluir abordagens farmacológica e psicológica. Aspectos diretamente relacionados aos sintomas, como a localização, frequência, intensidade, complexidade e interferência na vida diária dos pacientes, devem ser

cuidadosamente avaliados antes de se iniciar qualquer conduta terapêutica (HOUNIE & PETRIBÚ, 1999).

A natureza intencional dos tiques permite uma abordagem terapêutica comportamental com o objetivo de reduzir sua frequência através da interrupção da sequência estímulo-resposta. A reversão de hábitos tem-se mostrado eficaz para o tratamento dos tiques na ST (WILHELM *et al.,* 2003; VERDELLEN *et al.*, 2004). Desse modo, um programa terapêutico multidisciplinar deve ser estabelecido, em colaboração com familiares e o paciente, visando o apoio psicológico e a reintegração social do mesmo (ARZIMANOGLOU, 1998).

Ademais, o uso de medicamentos ou outras técnicas podem trazer tanto benefícios quanto efeitos colaterais e, portanto, a abordagem farmacológica deve ser considerada somente quando os benefícios da intervenção forem superiores aos efeitos adversos (SANDOR, 2003). No grupo dos medicamentos utilizados no tratamento dos portadores de transtornos de tiques, encontra-se uma vasta linha de medicações que podem ser utilizadas.

A diretriz americana dita a conduta para a ST, mostrada na **Figura 15.1**.

Figura 15.1 Fluxograma das diretrizes americanas da conduta para a síndrome de Tourette

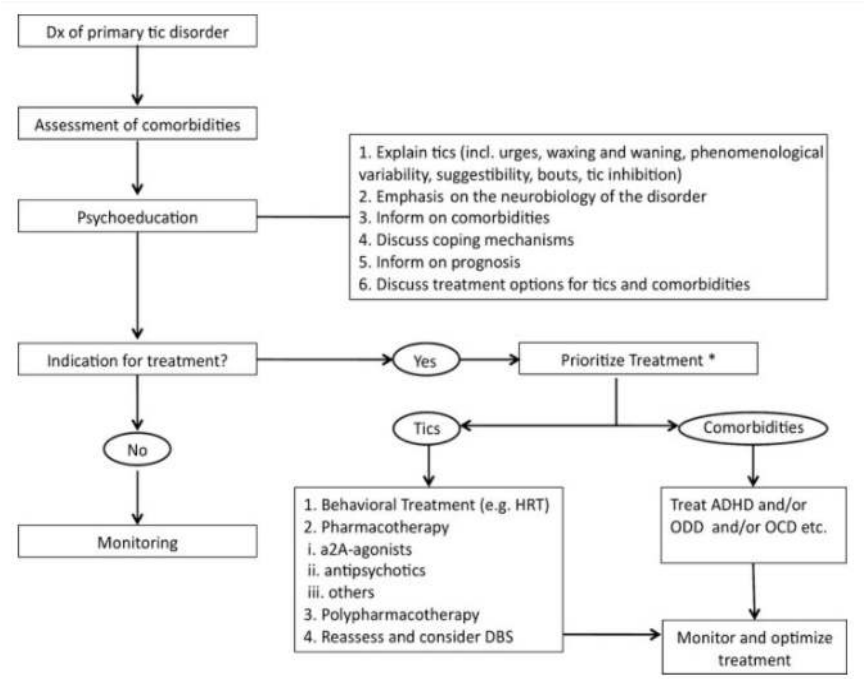

Fonte: GANOS *et al.*, 2017.

Diagnóstico

O diagnóstico da ST é essencialmente clínico, e dado através da presença de sinais e sintomas característicos e pela história da doença. Não existe, atualmente, nenhum teste laboratorial específico que confirme o diagnóstico da ST. Exames complementares podem ser utilizados na investigação de diagnósticos diferenciais (JANKOVIC, 2001).

Devido ao fato de um ST não apresentar um sintoma único, mas um conjunto de sinais e sintomas, existe a possibilidade do quadro clínico

se assemelhar com outras patologias neuropsiquiátricas, em sua maioria descritas na **Figura 15.2**, como: doença de Wilson, doença de Huntington, coréia de Sydenham, doença de Hallervorden-Spatz e com alguns tiques simples e múltiplo

Figura 15.2 Comparação entre a síndrome de Tourette e outras patologias correlatadas

Patologia	Definição	Quadro clínico	Diagnóstico diferencial	Tratamento
Síndrome de Tourette	Distúrbio genético de natureza neuropsiquiátrica, caracterizada por tiques e por várias manifestações comportamentais.	Presença de uma série repentina de múltiplos tiques motores e um ou mais tiques vocais durante pelo menos um ano, tendo início antes dos 18 anos que podem incluir distúrbio obsessivo-compulsivo e problemas relacionados com a atenção e a aprendizagem.	Sinais e sintomas característicos e histórico do surgimento desses sintomas e exames complementares (EEG, tomografia ou análises sangüíneas).	A tranqüilização e a terapia comportamental em casos leves. O uso de fármacos, como os antagonistas dos receptores de dopamina, como o haloperidol, para diminuição dos tiques que provocam desconforto físico ou embaraço social.
Tiques	Um movimento ou vocalização súbita, rápida, recorrente, não rítmica e estereotipada.	Movimentos involuntários, abruptos, súbitos, isolados e breves (tiques motores simples ou complexos); sons produzidos pelo nariz, pela boca ou pela garganta (tiques vocais/fônicos); ou sensações (tiques sensoriais).	Características peculiares como a supressibilidade dos tiques, seu aumento com a presença de estresse e excitação, diminuição com a distração e a concentração, sugestibilidade, aparecimento, desaparecimento ou persistência durante o sono.	Clonazepam, clonidina, haloperidol, flufenazina ou pimozida.
Doença de Wilson	Distúrbio hereditário do metabolismo do cobre em indivíduos com dois genes mutantes *ATP7B*.	Discinesia e tiques, comprometimento hepático e renal, anéis de Kayser-Fleischer nas córneas, níveis séricos de cobre e de ceruloplasmina reduzidos, com aumento da excreção urinária de cobre em 24 horas. Acúmulo tóxico do metal no fígado, cérebro e outros órgãos, manifestações clínicas, geralmente na metade da adolescência.	Pacientes com menos de 40 anos com: um distúrbio inexplicado do sistema nervoso central, sintomas de hepatite, hepatite crônica ativa, elevações inexplicadas de aminotransferases séricas, anemia hemolítica na presença de hepatite ou cirrose inexplicada e em pacientes com parentes com doença de Wilson. Confirmação por dosagem no sangue de ceruloplasmina (< 20 mg/dL) e anéis de Kayser-Fleischer ou de ceruloplasmina (20 mg/dL) e cobre (> 250 μ/g) em uma amostra de biopsia hepática.	Remoção e desintoxicação dos depósitos de cobre com uso de penicilamina ou trientina.
Doença de Huntington	Distúrbio cerebral genético degenerativo autossômico dominante.	Coréia e distúrbio do comportamento, distúrbio do movimento levando à incapacitação, abalos e movimentos freqüentes, irregulares e bruscos de todos os membros ou do tronco, caretas, gemidos e articulação deficiente da fala, marcha desarticulada e incoordenada com característica dançante (coréica), depressão, apatia e irritabilidade, alterações cognitivas (perda da memória recente e alteração do julgamento). Ocorre entre os 40 e 50 anos de idade, com ampla faixa de variação na idade de início (infância até mais de 75 anos).	Combinação de Coréia, distúrbios emocionais, demência progressiva e história familiar sugestiva de herança autossômica dominante. Testes genéticos.	Tratamento com fenotiazina, haloperidol, benzodiazepínico ou olanzapina.
Coréia de Sydenham	Manifestação neurológica da febre reumática de base auto-imune, manifestando-se freqüentemente em conseqüência de infecção por estreptococos.	Febre reumática ou poliartrite, comprometimento cardíaco, movimentos involuntários, rápidos, irregulares e sem finalidade dos músculos dos membros, face e tronco; diminuição da força muscular, hipotonia muscular e instabilidade emocional. Ocorre na infância.	Diagnóstico por exclusão, baseado na presença de movimentos coréicos típicos.	Profilaxia secundária para a prevenção de episódio recorrentes de febre reumática. Repouso e proteção da cabeça e extremidades contra traumatismos quando ocorrer os movimentos involuntários intensos. Tratamento sintomático capaz de controlar os movimentos anormais. Clorpromacina, haloperidol ou carbamacepina.
Doença de Hallervorden-Spatz	Doença de herança autossômica recessiva.	Demência progressiva na infância ou idade adulta, bradicinesia, rigidez e espasticidade combinados de modo variável com distonia, coreoatetose, ataxia, convulsões, amiotrofia e retinite pigmentar, deterioração cognitiva progressiva.	O diagnóstico definitivo baseia-se em necropsia observando-se marcada hipo-intensidade do globo pálido e da substância negra, devido ao acúmulo de ferro nessas estruturas.	Terapia com baclofeno intratecal pode trazer benefício para alguns pacientes com distonia generalizada.

**A tabela foi construída com base em Jankovic (2002) e Braunwald* et al. *(2002).*

Fonte: JANCOVIK & BRAUNWALD *et al.,* 2002.

No entanto, algumas características peculiares e o quadro clínico do paciente podem auxiliar no diagnóstico conclusivo da ST, onde sintomas como: a presença de vários tiques motores e vocais, com início antes dos 18 anos de idade, origem sem resposta lógica (por exemplo, uso de estimulantes), com ocorrências diárias, estendendo-se por mais de um ano e comprometimento social, ocupacional e ou ou emocional, tornam-se decisivos para a definição patológica (BRAUNWALD *et al*., 2002).

Tratamento

Uma vez diagnosticada a ST em um indivíduo, aspectos diretamente relacionados aos sintomas, como a localização, frequência, intensidade, complexidade e interferência na vida diária dos pacientes, devem ser cuidadosamente avaliados antes de se iniciar qualquer conduta terapêutica. A escolha do tipo de tratamento deve ser individualizada, podendo incluir abordagens farmacológica e psicológica. (HOUNIE & PETRIBÚ, 1999; MERCADANTE *et al.*, 2004). Até o momento a ST não tem cura, sendo que o tratamento farmacológico é utilizado para o alívio e controle dos sintomas apresentados (ASSOCIAÇÃO BRASILEIRA DE SÍNDROME DE TOURETTE, TIQUES E TRANSTORNO OBSESSIVO-COMPULSIVO, 2004).

A abordagem farmacológica deve ser considerada somente quando os benefícios da intervenção forem superiores aos efeitos adversos (SANDOR, 2003). Os antagonistas dos receptores dopaminérgicos reduzem a frequência e a severidade dos tiques em cerca de 70% dos casos (SHAPIRO & SHAPIRO 1998). Essas observações sugerem que o bloqueio dos receptores dopaminérgicos tipo 2 é o ponto central para a eficácia do tratamento (Sandor, 2003). O haloperidol, um neuroléptico com ação antagônica sobre os receptores dopaminérgicos, também pode ser utilizado em baixas doses, (0,25 a 0,5 mg ao dia) com aumentos de 0,5 mg por semana até o máximo de 2 a 3 mg ao dia, uma dose equivalente à cerca de 2 mg de haloperidol, por dia, atingia a saturação de cerca de 80% dos receptores dopaminérgicos tipo 2. Este nível de efeito seria essencial para a eficácia do tratamento e a diminuição dos tiques (FITZGERALD *et al.*, 2000). Entretanto, o tratamento apresenta uma série de efeitos adversos, como os sintomas extrapiramidais de características parkinsonianas, sedação, disforia, hiperfagia com ganho de peso e, o mais grave, discinesia tardia (HOUNIE & PETRIBÚ, 1999). Diante disso, a pimozida tem sido proposta como alternativa, pois possui eficácia comparável e menor ocorrência de efeitos adversos extrapiramidais. Por outro lado, este medicamento possui efeitos de maior gravidade, envolvendo o sistema cardiovascular, incluindo ainda sedação e disfunção cognitiva (SHAPIRO *et al.*, 1989).

Os antagonistas atípicos (risperidona, olanzapina e, em menor extensão, quetiapina) ou agonistas dos receptores alfa-2-adrenérgicos como a clonidina e a guanfacina, oferecem poucos efeitos adversos e vêm substituindo, gradualmente, o haloperidol e a pimozida, como suporte principal no tratamento dos tiques (Sandor, 2003). Novas opções de tratamento parecem incluir a risperidona, um neuroléptico atípico com potentes propriedades antagonistas D2 e 5-HT2. A propriedade antagonista 5-HT2 parece conferir proteção contra efeitos colaterais extrapiramidais, talvez diminuindo a incidência de discinesia tardia (SCAHILL *et al.*, 2000). Estudos mais recentes mostram que 50% dos pacientes, em uso de olanzapina por oito semanas, apresentaram redução global dos tiques graves e 75% apresentaram melhora parcial do quadro, bem como, de sintomas agressivos presentes na síndrome, sem efeitos colaterais significativos, se comparados com os apre-

sentados no uso dos neurolépticos típicos (BUDMAN *et al.*, 2001). Moléculas que mimetizam agonistas alfa-adrenérgicos, como a clonidina e a guanfacina, também podem ser utilizadas no tratamento da ST, apresentando resultados positivos em estudos controle (PETERSON *et al.,* 1999). A clonidina age como um agonista pré-sináptico dos receptores alfa-2, deprimindo o sistema noradrenérgico e promovendo a redução e a freqüência dos tiques (SCAHILL *et al.*, 2000; SANDOR, 2003). Outro agonista seletivo para o receptor alfa-2 é a guanfacina que tem sido sugerida como substituta à clonidina no tratamento da ST (SANDOR, 2003). Esta troca pode trazer benefícios, principalmente quando o transtorno de déficit de atenção e hiperatividade fazem parte do quadro apresentado pelo paciente (SCAHILL *et al.*, 2001).

Outras drogas tais como a nicotina, tetrabenazina e benzodiazepina também são atualmente empregadas em tratamentos alternativos da ST, bem como, a injeção de toxina botulínica, que pode ser uma boa opção terapêutica para o tratamento de tiques motores e em alguns casos para tiques vocais (SWEET *et al.*, 1974).

A natureza intencional dos tiques permite uma abordagem terapêutica comportamental com o objetivo de reduzir sua frequência através da interrupção da sequência estímulo-resposta. A reversão de hábito tem-se mostrado eficaz para o tratamento dos tiques na ST (WILHELM *et al.,* 2003; VERDELLEN *et al.*, 2004). Desse modo, um programa terapêutico multidisciplinar deve ser estabelecido, em colaboração com familiares e o paciente, visando o apoio psicológico e a reintegração social do mesmo (ARZIMANOGLOU, 1998).

Além disso, foi observado que o uso de estimulação de alta frequência melhora a severidade dos tiques, sem efeitos cognitivos ou psiquiátricos adversos, quando comparados à estados pré-operatórios e em condições de nenhum estímulo, sendo que a estimulação do globo pálido produziu uma melhora semelhante ou maior nos sintomas de ST em relação à estimulação do centromedial-parafascicular do tálamo. Tal terapêutica foi estudada em pacientes com a proposta fisiopatológica de disfunção da via córtico-estriato-tálamo-corticais nesses pacientes, pois devido a uma deficiência na inibição desses circuitos ocorrem os tiques. Também foi notado, após cinco anos, manutenção na redução da gravidade dos tiques e nos comportamentos auto-agressivos e de impulsividade (WELTER *et al.*, 2008).

Somado a isso, tratamentos alternativos como acupuntura, são favoráveis porque buscam o equilíbrio biopsíquico, como também podem gerar mudanças neuroquímicas no sistema límbico, o que também favorece a modulação cerebral (VECTORE, 2005). A atividade física é uma intervenção importante, uma vez que pode ajudar a diminuir o estresse e concentrar a atenção, além disso, propicia uma "válvula de escape" socialmente aceitável para gasto de energia (CRAFT, 2004).

CONCLUSÃO

A Síndrome de Tourette é caracterizada pela presença de tiques vocais e motores que persistem por toda vida, podendo acarretar distúrbios psiquiátricos devido a sensação de não pertencimento à sociedade, os quais geram prejuízos no âmbito sociocultural, acadêmico e laboral dos portadores. Dessa forma, é de suma importância o diagnóstico e tratamento precoces para minimizar os danos.

O diagnóstico tem sido um desafio, uma vez que esta patologia possui quadro clínico que se assemelha com outras doenças neuropsiquiátricas. Por isso, é necessário maior esclarecimento desta síndrome sobre a comunidade mé-

dica, a fim de que sempre seja colocada como diagnóstico diferencial quando o quadro clínico for apresentado por um paciente.

A abordagem multidisciplinar associada ao apoio psicológico do indivíduo e dos familiares, é o pilar do tratamento, sendo o primeiro passo a ser dado. O tratamento farmacológico deve ser considerado em casos particulares quando o controle não é obtido pela abordagem psicológica. Existem várias classes de medicações que têm emergido no tratamento da ST, dando ênfase aos antagonistas atípicos e aos agonistas dos receptores alfa-2 adrenérgicos que oferecem menos efeitos adversos. Além disso, a acupuntura e a prática de atividade física regular tem atuado com sinergismo para melhor comtrole da doença.

É importante enfatizar que a ST não tem cura, e o tratamento é utilizado para alívio e controle dos sintomas. Dessa forma, há necessidade de realizar uma abordagem educacional populacional acerca desta patologia, para que os efeitos socioculturais ocasionados por ela sejam minimizados.

REFERÊNCIAS BIBLIOGRÁFICAS

ARZIMANOGLOU, AA. - Gilles de la Tourette syndrome. J Neurol 245 (12):761-5, 1998.

ASSOCIAÇÃO BRASILEIRA DE SÍNDROME DE TOURETTE, TIQUES e TRANSTORNO OBSESSIVO-COMPULSIVO - O que é Síndrome de Tourette. Disponível na página http://www.astoc.org.br/o_que_e_ST.htm Acessado em: 4/11/2004.

BRAUNWALD, E., *et al.* - Harrison Medicina Interna, 15th edition. McGraw-Hill Interamericana do Brasil, Rio de Janeiro, 2002.

BRETT, PM.; *et al.* - Linkage analysis and exclusion of regions of chromosomes 3 and 8 in Gilles de la Tourette syndrome following the identification of a balanced reciprocal translocation 46 XY, t(3:8)(p21.3 q24.1) in a case of Tourette syndrome. Psychiatr Genet 6(3):99-105, 1996.

BRETT, PM.; *et al.*The genetic susceptibility to Gilles de la Tourette syndrome in a large multiple affected British kindred: linkage analysis excludes a role for the genes coding for dopamine D1, D2, D3, D4, D5 receptors, dopamine beta hydroxylase, tyrosinase, and tyrosine hydroxylase. Biol Psychiatry 37(8):533-40, 1995.

BUDMAN, CL *et al.*- An open-label study of the treatment efficacy of olanzapine for Tourette's disorder. J Clin Psychiatry 62(4):290-4, 2001.

CARDONA, F.& OREFICI, G. - Group A streptococcal infections and tic disorders in an Italian pediatric population. J Pediatr 138(1):71-5, 2001.

CHIEN, HF *et al.* Síndrome de Gilles de la Tourette: estudo clínico de 58 casos. Arq. Neuro-Psiquiatr. 2001;59(3B):729-732. 2001.

CRAFT, DH. Distúrbios de Aprendizagem e déficits de atenção In. WINNICK, J. Educação física e Esportes adaptados. São Paulo A: Manole, 2004.

CUKER, A.; *et al.* Candidate locus for Gilles de la Tourette syndrome/obsessive compulsive disorder/chronic tic disorder at 18q22. Am J Med Genet A 130(1):37-9, 2004.

DÍAZ-ANZALDÚA, A.; *et al.* - Association between 7q31 markers and Tourette syndrome. Am J Med Genet A 127(1):17-20, 2004b. 2004.

DÍAZ-ANZALDÚA, A.; *et al.* and Montreal Tourette Syndrome Study Group - Tourette syndrome and dopaminergic genes: a family-based association study in the French Canadian founder population. Mol Psychiatry 9(3):272-7, 2004a. 2004.

FITZGERALD, PB.; KAPUR, S.; REMINGTON, G. *et al.* - Predicting haloperidol occupancy of central dopamine D2 receptors from plasma levels. Psychopharmacology (Berl) 149(1):1-5, 2000.

FULOP, G. *et al.* - ECG changes during haloperidol and primozide treatment of Tourette's disorder. Am J Psyhiatry 144(5):673-5, 1987.

GADE, R.; *et al.* - Correlation of length of VNTR alleles at the X-linked MAOA gene and phenotypic effect in Tourette syndrome and drug abuse. Mol Psychiatry 3 (1): 50-60, 1998.

GANOS, C. *et al.* Tics in the Pediatric Population: Pragmatic Management. Movement Disorders Clinical Practice, v. 4, p. 160, 2017.

GONCALVES, DM; SILVA, NG; ESTEVAM, ID. Síndrome de Tourette e terapia cognitivo-comportamental: um estudo de caso. Rev. bras.ter. cogn., Rio de Janeiro , v. 15, n. 1, p. 51-58, jun. 2019

HOEKSTRA PJ. *et al.* - Elevated D8/17 expression on B lymphocytes, a marker of rheumatic fever, measured with flow cytometry in tic disorder patients. Am. J. Psychiatry 158:605-10, 2001.

HOEKSTRA, PJ.; ANDERSON, G.; LIMBURG, PC. Neurobiology and neuroimmunology of Tourette's syndrome: an update. CMLS, Cell. Mol. Life Sci 61:886-98, 2004.

HOUNIE, A. & PETRIBÚ, K. - Síndrome de Tourette revisão bibliográfica e relato de casos. Rev Bras Psiquiatr 21(1):50-63, 1999.

KIESSLING LS.; MARCOTTE AC.; CULPEPPER L. - Antineuronal antibodies in movement disorders. Pediatrics 92:39-43, 1993.

LECKMAN, JF.; HERMAN, AE. - Maternal behavior and developmental psychopathology. Biol Psychiatry 51(1):27-43, 2002.

LECKMAN, *et al.* - Phenomenology of tics and natural history of tic disorders. Adv Neurol 85:1-14, 2001.

LOUREIRO, NIV. *et al.* Tourette: por dentro da síndrome. Rev Psiquiatr Clín, v. 32, p. 218-230, 2005.

MERCADANTE, *et al.* The neurobiological bases of obsessive compulsive disorder and Tourette syndrome. J Pediatr (Rio J) 80 (2 Suppl):S35-44, 2004.

MERCADANTE, *et al.*The neurobiological bases of obsessive compulsive disorder and Tourette syndrome. J Pediatr (Rio J) 80 (2 Suppl):S35-44, 2004.

PASCHOU, P.; FENG, Y.; PAKSTIS, AJ. *et al.* - Indications of linkage and association of Gilles de la Tourette syndrome in two independent family samples: 17q25 is a putative susceptibility region. Am J Hum Genet 75(4):545-60, 2004.

PETERSON, BS.; LECKMAN, JF.; ARNSTEN, A. *et al.* - Neuroanatomical circuitry. In: Leckman, J.F.C.D. (ed.) Tourette's syndrometics,obsessions, compulsions; developmental psychopathology and clinical care Wiley, New York, pp. 230-59, 1999.

ROBERTSON, MM. - Annotation: Gilles de la Tourette syndrome an update. J Child Psychol Psychiatry 35(4):597-611, 1994.

ROBERTSON, MM. - Diagnosing Tourette syndrome: is it a common disorder? J Psychosom Res 55(1):3-6, 2003.

ROBERTSON, MM. - Gilles de la Tourette's Syndrome: the current status. Br J Psychiatry 154:147-69, 1989.

ROBERTSON, MM. - Tourette syndrome, associated conditions and the complexities of treatment. Brain 123(3):425-62, 2000.

ROBERTSON, MM.; STERN, J.S. - Tic disorders: new development in Tourette syndrome and related disorders. Curr Opin Neurol 11(4):373-80, 1998.

ROBERTSON, MM.; YAKELY, J. - Gilles de la Tourette Syndrome and obsessive compulsive disorder, In: Fogel, B.S.; Schiffer, R.B.; Rao, S.M. (eds.) Neuropsychiatry Williams and Wilkins, Maryland, pp. 827-70, 1996.

SANDOR, P. - Pharmacological management of tics in patients with TS. J Psychosom Res 55(1):41-8, 2003.

SCAHILL, L.; KING, RA.; LECKMAN, JF.; HARRIS, N. - Contemporary approaches to the treatment of tics in Tourette syndrome. Rev Bras Psiquiatr 22(4):189-93, 2000.

SHAPIRO, AK.; SHAPIRO, E. - Treatment of tics disorders with haloperidol, In: COHEN, D.J.; BRUUN, R.D.;
LECKMAN, J.F. (eds.) Tourette syndrome & tics disorders John Wiley & Sons, New York, pp. 267-80, 1998.

SHAPIRO, E.; SHAPIRO, AK.; FULOP, G. *et al.* - Controlled study of haloperidol, pimozide and placebo for the treatment of Gilles de la Tourette's syndrome. Arch Gen Psychiatry 46(8):722-30, 1989.

SPENCER, T.; BIEDERMAN, J.; WILENS, T. - Tricyclic antidepressant treatment of children with ADHD and Tic Disorders. J Am Acad Child Adolesc Psychiatry 33(8):1203-4, 1994.

SWEDO, SE.; LEONARD, LH.; GAVEY, M. *et al.* - Pediatric autoimmune neuropsychiatric disorders associated with spectrococcal infections: clinical description of the first 50 cases. Am J Psychiatry 155(2):264-71, 1998.

SWEET, AD.; BRUUN, R.; SHAPIRO, E.; SHAPIRO, AK. - Presynaptic catecholamine antagonists as treatment for Tourette syndrome. Effects of alpha methyl para tyrosine and tetrabenazine. Arch Gen Psychiatry 31(6):857-61, 1974.

TEIXERA, LLC *et al.* Síndrome de La Tourette: revisão de literatura. Arquivos Internacionais de Otorrinolaringologia [online]. 2011, v. 15, n. 4 [Acessado 17 Dezembro 2021] , pp. 492-500.

VECTORE, C. Psicologia e acupuntura: primeiras aproximações.Psicologia: ciência e profissão, v. 25, n. 2, p. 266-285, 2005.

VERDELLEN, CW.; KEIJSERS, GP.; CATH, DC.; HOOGDUIN, CA. - Exposure with response prevention versus habit reversal in Tourettes's syndrome: a controlled study. Behav Res Ther 42(5):501-11, 2004.

Welter, M.-L., Mallet, L., Houeto, J.-L., Karachi, C., Czernecki, V., Cornu, P., … Agid, Y. (2008). Internal pallidal and thalamic stimulation in patients with Tourette syndrome. Archives of Neurology, 65(7), 952–957. 2008.

WILHELM, S.; DECKERSBACH, T.; COFFEY, BJ. *et al.* - Habit reversal versus supportive psychotherapy for Tourette's disorder: a randomized controlled trial. Am J Psychiatry 160(6):1175-7, 2003.

Capítulo 16

MENINGITE BACTERIANA POR HAEMOPHILUS INFLUENZAE NÃO TIPÁVEL: UMA DOENÇA DE SUBSTITUIÇÃO?

ALINE HERNANDEZ PADILHA[3]
LARISSA GRAZZIOTIN CLAUDINO[1]
KATHLEEN ADRIELLI FERREIRA DOS SANTOS[1]
MARIA LUÍSA CANCIAN CÔCCO [1]
LUCAS INÁCIO CRUVINEL[1]
JOANNA PALMEIRA CASTRO [1]
LAURA REGINA VACCARI [1]
CRISTIANO DO AMARAL DE LEON[2]

[1]Discente de Medicina da Universidade Luterana Do Brasil
[2]Docente do Curso de Medicina Da Ulbra
[3]Discente de Medicina da Universidade Feevale

Palavras Chave: *Meningite Bacteriana, Meningite Por Haemophilus, Criança*

INTRODUÇÃO

Meningite bacteriana (MB) tem por definição ser uma doença causada por bactérias que acometem essencialmente o Sistema Nervoso Central. Como descrito na literatura, MB pode evoluir rapidamente e gerar importantes complicações, potencialmente letais ou debilitantes a curto, médio e longo prazos. Soma-se que esta entidade clínica pode apresentar-se de forma silenciosa, o que dificulta a percepção do profissional de saúde. A partir do exposto acima, obter o diagnóstico, principalmente em pacientes pediátricos, é imperioso para prevenir desfechos desfavoráveis.

Por ser considerada uma doença potencialmente letal, ao longo das últimas décadas, inúmeros estudos foram realizados na busca por respostas acerca da sua fisiopatologia, como também tratamentos mais efetivos, que conseguissem reduzir a valores mínimos o número de comorbidades geradas por essa doença.

Dentre as principais medidas realizadas nas últimas três décadas, a introdução no calendário de imunizações de vacinas contra os principais agentes causadores de Meningite Bacteriana permanece a mais importante. As vacinas contra *Haemophilus influenzae* tipo B, *Neisseria meningitidis* e *Streptococcus pneumoniae* conseguiram, desde sua introdução, reduzir consideravelmente a taxa de incidência dessa doença, de forma diferente entre as faixas etárias na pediatria como será exposto neste capítulo. Apesar disso, mesmo com a redução na incidência, os acometidos ainda possuem alta taxa de letalidade, demonstrando que podemos evoluir no que concerne ao tratamento (VAN DE BEEK, *et al.*, 2021; ZAINEL, *et al.*, 2021).

Outra mudança que conseguiu reduzir em certa amplitude a incidência de MB, foi a introdução da profilaxia antibiótica intraparto, direcionada para neonatos e com foco no *Streptococcus* do grupo B (GBS) e na *Escherichia coli*, por serem essas as etiologias principais nessa faixa etária. Contudo, houve redução de taxas de infecção somente das formas precoces, as formas tardias, por GBS principalmente, não tiveram tanto êxito (ZAINEL, *et al.*, 2021).

O objetivo é Relatar o caso de um lactente com meningite bacteriana por *Haemophilus influenzae* não tipável, seu esquema vacinal incompleto, relacionando com a importância da prevenção primária e da instituição do tratamento empírico precoce.

METODOLOGIA

Trata-se de uma revisão integrativa realizada no período de dezembro de 2021, por meio de pesquisas nas bases de dados: Scielo, Pubmed e Biblioteca Virtual em Saúde (BVS). Foram utilizados os descritores: "*Bacterial Meningitis*", "*Pediatric*", "*Review*" entre os anos 2016-2021 (5 anos) para artigos de revisão, posteriormente submetidos aos critérios de seleção. Os critérios de inclusão foram: artigos nos idiomas inglês e que abordavam as temáticas propostas para esta pesquisa, estudos do tipo revisão, disponibilizados na íntegra de forma gratuita ou paga. Os critérios de exclusão foram: trabalhos de conclusão de curso, artigos duplicados, disponibilizados na forma de resumo, que não abordavam diretamente a proposta estudada e que não atendiam aos demais critérios de inclusão. Após os critérios de seleção, avaliamos 20 artigos para realização deste capítulo.

Após os critérios de seleção, os artigos selecionados foram submetidos à leitura minuciosa para a coleta de dados. Os resultados foram apresentados em tabelas e de forma descritiva, divididos em categorias temáticas.

Relato de caso

Lactente masculino, 9 meses de idade, branco, previamente hígido, iniciou com quadro de febre persistente, coriza hialina abundante e tosse seca, recebendo atendimento no mesmo dia em Unidade de Pronto Atendimento, onde foi diagnosticada Infecção de Vias Aéreas Superiores e os familiares receberam orientações sobre higiene nasal e prescrição de sintomáticos. No 3º dia de doença, a progenitora buscou novo atendimento, onde foi diagnosticado Otite Média Aguda bilateral e tratado com amoxicilina via oral dose de 50 mg/kg/dia por 10 dias. No 5º dia de doença, o paciente retornou ao atendimento por ter evoluído com vômitos após medicação, persistência da febre e recusa alimentar, aceitando apenas líquidos. Ao exame físico, apresentava-se prostrado, sonolento, com roncos pulmonares bilaterais. Exames complementares demonstraram possibilidade de infecção urinária associada por apresentar exame qualitativo de urina com leucocitúria, levantando a hipótese diagnóstica de quadro séptico de origem urinária. O paciente foi transferido ao serviço especializado em atendimento pediátrico, em regular estado geral, Glasgow 14, com rigidez de nuca, febril (38ºC), extremidades frias e tempo de enchimento capilar de 3 segundos. Novos exames demonstraram leucocitose sem desvio, trombocitose, Proteína C Reativa (PCR) elevada. Foi coletada amostra de líquor cefalorraquidiano (LCR) e iniciado tratamento com ceftriaxona em uma dose de ataque (100 mg/kg/dose) e após mantido 100 mg/kg/dia de 12 em 12 horas por 14 dias. O líquor demonstrou consumo de glicose (8 mg/dL, HGT após coleta de 199) 125 mg/dL de proteína, 425 leucócitos com predomínio de polimorfonucleares. A cultura do líquor demonstrou crescimento de *Haemophilus influenzae* (*Hi*). Urocultura negativa. A tomografia de crânio com contraste evidenciou presença de tênue realce pelo contraste das leptomeninges podendo corresponder a informação clínica de meningite. Nível hidroaéreo em células da mastóide à esquerda.

O paciente manteve-se com sinais de irritação meníngea (sinais de Kernig e Brudzinski positivos, irritação e choro ao manuseio, rigidez de nuca) até o 6º dia de doença, cessando a febre no 9º dia de doença. Durante a internação, apresentou vômitos e episódios diarreicos, com desidratação leve corrigida por hidratação via oral. Apresentou melhora clínica sem aparentes sequelas neurológicas e recebeu alta hospitalar no 16º dia após início do quadro.

A amostra do LCR foi encaminhada ao Laboratório Central do Estado do Rio Grande do Sul (LACEN) para tipagem do *Hi*, sendo confirmado tratar-se de espécie não tipável.

Após confirmação diagnóstica da bactéria, mas ainda aguardando a análise do LACEN, optou-se por realizar a profilaxia dos contactantes do paciente. A avaliação do Serviço Social demonstrou história de atraso vacinal, com ausência da terceira dose da vacina Pentavalente (Hib, hepatite B, Difteria, Tétano e Coqueluche), além de vulnerabilidade social devido à ausência de residência fixa por ser cuidado por diversos familiares. O Serviço Social continuou acompanhando a família juntamente com o Juizado da Criança e do Adolescente até a melhora clínica e alta hospitalar, e após via Conselho Tutelar.

Agentes etiológicos mais comuns e modos de transmissão

Os Trabalhos etiológicos dos agentes causadores de MB demonstram que devemos atentar que cada faixa etária possui seus principais germes: Recém-nascido pré-termo possui maior chance de ser infectado por *Escherichia coli* e GBS. Recém-nascido a termo e bebês menores do que três meses são mais acometidos

por GBS, E. coli, *Streptococcus pneumoniae* e *Listeria monocytogenes*. Lactentes maiores de três meses a dez anos estão mais ligadas a *S. pneumoniae*, *Neisseria meningitidis* e *Haemophilus influenzae* tipo B. Por outro lado, adolescentes até 19 anos são mais acometidos por *N. meningitidis* e *S. pneumoniae* (ZAINEL *et al.*, 2021).

Segundo a literatura médica vigente, a principal forma de disseminação dos agentes causadores de uma MB é a hematogênica (bacteremia). De forma secundária, pode ser causada como uma complicação à rinossinusite ou mastoidites, ambas muito relacionadas à Infecção de Vias Aéreas Superiores (IVAS) e Otite Média Aguda (OMA) e suas complicações diretas. Dessa forma o patógeno pode atingir o SNC e provocar a infecção (ZAINEL *et al.*, 2021; LITTWIN, *et al.*, 2018).

Fisiopatologia e sintomatologia

Os Patógenos costumam invadir as leptomeninges através de disseminação hematogênica ou pela quebra de barreira física através de um processo infeccioso, a partir da colonização do epitélio respiratório superior, do ouvido médio ou da mastóide, e menos comumente via trato gastrointestinal e urogenital (ZAINEL *et al.,* 2021). Bactérias atravessam a barreira hemato-encefálica através de ligação com o endotélio por uma variedade de substâncias químicas denominadas adesinas e invasinas. Vírus podem contribuir com esse processo através de relações de sinergismo, auxiliando na adesão de proteínas e causando quebra de barreira imune (JANOWSKI & NEWLAND, 2017).

Figura 16.1 Diagrama esquemático das principais etapas patogênicas da meningite bacteriana

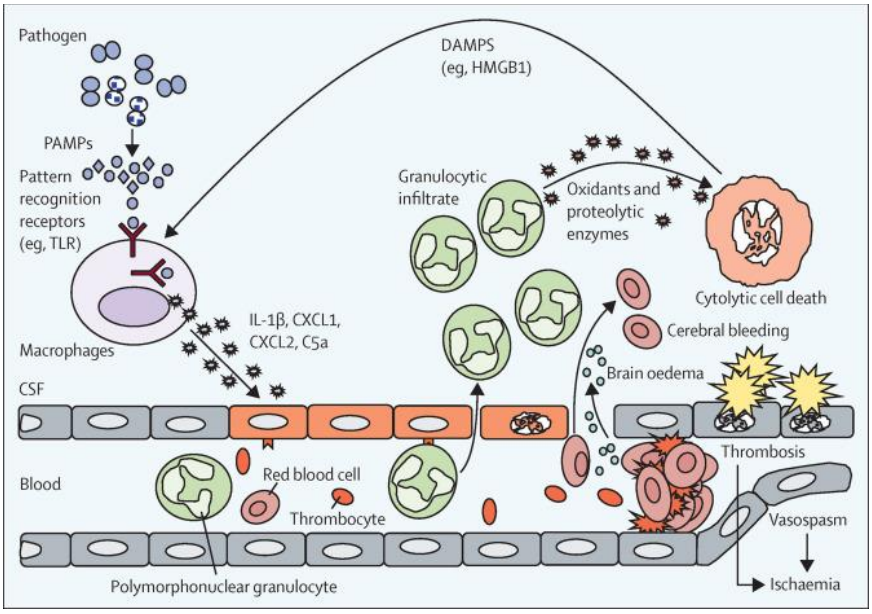

Fonte: VAN DE BEEK *et al.,* 2021

Na **Figura 16.1** apresenta-se um esquema de como ocorre a patogenia da meningite bacteriana a partir do momento em que os patógenos atingem o espaço subaracnóide, seja por via hematogênica ou por migração direta de infecção próxima. A lise celular induz liberação de imunocomponentes e sinalizadores, esses são reconhecidos por macrófagos, que por sua vez iniciam o processo inflamatório (VAN DE BEEK *et al.*, 2021).

Por ser um local de baixa imunidade, o espaço subaracnóide é um ambiente propício à

multiplicação acelerada de agentes infecciosos em concentrações semelhantes às observadas *in vitro*. A presença do patógeno é reconhecida por receptores específicos do hospedeiro do tipo Toll-like, ricos em leucina e receptores scavenger (VAN DE BEEK *et al.,* 2021). Há ativação do sistema imune de formas distintas: as partículas patogênicas provocam recrutamento de neutrófilos através da barreira hemato-encefálica. Também há liberação de citocinas e quimiocinas pró inflamatórias e fatores de complemento como IL-β, CXCL1, CXCL2 e C5a, que recrutam granulócitos polimorfonucleares responsáveis por liberar enzimas proteolíticas e substâncias oxidantes para provocar a lise bacteriana. Porém, essas substâncias são danosas para as células do hospedeiro, que ao sofrerem com a citotoxidade e necrose, liberam novas moléculas inflamatórias, como proteínas HMGB1 e MRP14. (PRINCIPI & ESPOSITO *et al.,* 2019). Essas proteínas aumentam a cascata inflamatória ao interagir com receptores como o transmembrana TRL-4, que por sua vez sinalizam NF-kB e ativam a produção de citocinas responsáveis pela ativação do sistema imune inato. O edema cerebral é uma das principais complicações, e ocorre como resultado da atividade citotóxica dos radicais de oxigênio somada à atividade das enzimas proteolíticas, que translocam água e sódio (VAN DE BEEK *et al.,* 2021). O estado inflamatório acarreta a diminuição da perfusão cerebral, aumento da pressão intracraniana, edema cerebral, vasoespasmo, vasculite e distúrbios metabólicos, o que culmina em isquemia por hipoperfusão e hipóxia e consequente dano neuronal (ZAINEL *et al.,* 2021).

No caso de meningite pneumocócica, podem haver complicações cerebrovasculares como desregulação fibrinolítica e de coagulação, causando oclusão de vasos. A inflamação neutrofílica pode prejudicar a depuração bacteriana, por criar uma barreira contra a ação de peptídeos antimicrobianos e da fagocitose (LITTWIN *et al.,* 2018).

A clássica tríade de cefaléia, rigidez de nuca e febre está presente em somente 40 a 50% dos casos de meningite. O edema cerebral, o aumento da pressão intracraniana e o processo inflamatório provoca cefaleia e rigidez de nuca. A rigidez de nuca ocorre pela inflamação da meninge. (VAN DE BEEK *et al.,* 2021). A febre é uma resposta fisiológica que ocorre como resultado da alteração do *setpoint* da temperatura no centro termorregulador do hipotálamo - núcleo pré-óptico - por fatores pirogênios endógenos (como interleucinas 1 e 6, interferon alfa e beta FNT, entre outras), na tentativa de desnaturar proteínas do patógeno envolvido e intensificar o metabolismo para que o sistema imune combata a infecção (PRINCIPI & ESPOSITO *et al.,* 2019). O aumento da temperatura ocorre através de vasoconstrição periférica, sudorese, aumento do metabolismo basal via atividade simpática e supra renal, tremores e aumento da dissipação de calor.

Em neonatos e lactentes menores, a clínica costuma ser inespecífica, apresentando sintomas como febre ou hipotermia, irritabilidade, hipotonia, prostração, diminuição de apetite e recusa alimentar, disfunção respiratória (VAN DE BEEK *et al.,* 2021). Rigidez de nuca, sinais de Kernig e Brudzinski não estão presentes no lactente jovem por não haver mielinização do SNC.

O quadro pode rapidamente evoluir com alteração do estado mental, com rebaixamento do sensório, prostração, sonolência, convulsões, coma e morte.

Alguns sintomas e quadros associados são mais sugestivos de diferentes etiologias. A meningite pneumocócica apresenta maior prevalência de focos infecciosos como ouvido médio,

seios paranasais, pulmões e coração. Rash cutâneo é mais frequente em meningite meningocócica, por *S. pneumoniae* e por *S. suis* (VAN DE BEEK *et al.,* 2021).

Exames complementares

A meningite bacteriana é uma patologia de difícil diagnóstico quando comparada a outras infecções na população pediátrica, principalmente quando nos primeiros dias de manifestação da doença. O reconhecimento precoce do quadro de meningite bacteriana é essencial, pois estudos de prognóstico comprovam que o tempo de início do tratamento antimicrobiano diminui drasticamente a morbiletalidade da doença (RAMASAMY *et al.,* 2018).

Conforme demonstra estudo realizado no Reino Unido, o qual foram seguidas recomendações de diretrizes nacionais daquele país, não se deve atrasar o início da antibioticoterapia empírica para crianças com suspeita de meningite bacteriana e/ou com alto risco de sepse, pois na ocorrência de atraso no início do tratamento na espera da realização da punção lombar, foi demonstrado significativo aumento na permanência hospitalar dos pacientes, além de representar aumento na morbidade e mortalidade (RAMASAMY *et al.,* 2018).

O diagnóstico da meningite bacteriana depende da análise de amostra do líquido cefalorraquidiano, exame padrão-ouro, coletado através da punção lombar, isto quando não houver contraindicações a realização desse procedimento, tais como coagulopatias, sinais de choque, rebaixamento do nível de consciência, trombocitopenia grave, infecções cutâneas no local da punção liquórica e massa cerebral que ocasione hipertensão intracraniana, devido ao risco de herniação cerebral (VAN DE BEEK *et al.,* 2021).

Análise do líquido cefalorraquidiano (LCR), que inclui bacteriologia com antibiograma (informa o agente causal e sua sensibilidade aos antimicrobianos), bacterioscopia (normalmente coloração com método de Gram), dosagem de proteínas e glicose, o quimiocitológico é um exame laboratorial de elevada importância a fim de diagnosticar a presença de meningite,. Após a coleta de LCR, faz-se a contagem de células. Quando superiores a 1.000 células/ml, com predomínio de polimorfonucleares a probabilidade de meningite bacteriana é elevada (BROUWER *et al.,* 2010). Na identificação pela coloração de Gram, quando a cultura é positiva, em cerca de 90% da população pediátrica identifica-se pneumococo e cerca de 80% meningoco. É fundamental a realização da contagem e o diferencial de células do líquor (celularidade normal no RN < 32 células e lactentes/crianças < 5 células), bem como identificar se há elevação acentuada de proteinorraquia (maior ou igual à 100 mg/dL; normal < 45 mg/dL e etiologia viral entre 45-100 mg/dL) e a redução da concentração de glicose (menor ou igual à 40 mg/dL), a fim de realizar diagnóstico diferencial das várias formas de meningite, que não bacterianas típicas, o que está fora do escopo deste capítulo. Além dos critérios já citados, a presença de líquido cefalorraquidiano com aspecto turvo no momento da punção lombar também sugere etiologia bacteriana. Importante lembrar que a cultura do líquor pode ser negativa em pacientes que receberam antibioticoterapia empírica anteriormente à coleta do LCR, mas o aumento na contagem de leucócitos e o aumento na concentração de proteínas são, em geral, critérios suficientes no diagnóstico de meningite bacteriana (BROUWER *et al.,* 2010).

Além da análise do líquor, exames como o hemograma completo com contagem de pla-

quetas e as hemoculturas são exames laboratoriais iniciais que podem auxiliar na presunção da infecção ou na identificação do patógeno, respectivamente. Se for necessário, no caso de pacientes que apresentem ao exame físico petéquias ou lesões purpúricas, o coagulograma está indicado entre os exames laboratoriais iniciais a serem solicitados. Notamos na prática diária, a não solicitação rotineira de glicemia sérica, exame importante para a comparação à glicorraquia. Há casos em que a identificação precoce do patógeno é fundamental, mas tanto a coloração do Gram no LCR, quanto a cultura após o período de 72 horas de incubação são ambas negativas, não orientando a etiologia tampouco o antimicrobiano específico a utilizar. Nestes casos, pode-se realizar o teste da aglutinação de látex, quando este estiver disponível para realização, na unidade de atendimento. Este teste pode auxiliar no diagnóstico de presunção de alguns microrganismos através da detecção de antígenos de *Neisseria meningitidis, Haemophilus influenzae, Streptococcus pneumoniae* e *Streptococcus agalactie*. Além disso, quando esta técnica for utilizada associada com a coloração de Gram e cultura bacteriana, têm-se maior chance de certeza diagnóstica (BROUWER *et al.,* 2010).

Entre os exames diagnósticos complementares de imagem disponíveis, contamos com a ultrassonografia craniana (USG), a tomografia computadorizada de crânio (TC) e a ressonância magnética (RNM). Porém, os exames de imagem não são indicados como investigação de rotina. A decisão sobre qual exame de imagem será solicitado dependerá da urgência, disponibilidade do método e estabilidade do paciente. Um estudo realizado na Polônia que apresenta achados anormais ultrassonográficos cranianos e lombossacrais associados à meningite bacteriana em neonatos e lactentes, recomenda a ultrassonografia craniana como primeira linha de escolha entre os exames complementares de imagem, para os bebês que apresentem fontanela anterior normotensa e de tamanho adequado, para que se tenha uma boa visualização, ou seja, uma boa janela acústica (LITTWIN *et al.,* 2018).

A ultrassonografia (USG) craniana é um exame de fácil acesso e execução e que não apresenta riscos ao paciente. É uma excelente escolha como método complementar de diagnóstico nos neonatos e em bebês nos quais há suspeita de meningite bacteriana, além de ser uma ferramenta útil a fim de acompanhar o tratamento e detectar complicações cranianas, tanto precoces quanto tardias (edema cerebral é uma das complicações mais graves decorrentes da meningite bacteriana, que pode ser bem visualizada com a USG de crânio). Além disso, quando há suspeita de acometimento da região de medula espinhal, a ultrassonografia do canal vertebral da região lombossacral é o principal exame de escolha em neonatos e lactente, principalmente até um ano de completo, pois nessa faixa etária os arcos vertebrais ainda estão em processo de ossificação, proporcionando assim uma janela acústica excelente para execução deste exame.

Em aproximadamente 65% dos bebês com meningite bacteriana aguda observam-se achados anormais na ultrassonografia (USG) de crânio. Entre esses achados anormais que podem ser visualizados, a depender da localização cerebral, têm-se: alterações patológicas na superfície cerebral, no sistema ventricular e em estruturas mais profundas como o tecido cerebral e na região lombossacra do canal vertebral. A anormalidade ultrassonográfica mais comumente encontrada (em cerca de 60% dos pacientes) é a presença de dilatação dos sulcos com aumento da ecogenicidade na superfície cerebral. É importante ressaltar que em pacientes

cuja meningite bacteriana é do tipo não complicada, este exame pode apresentar resultado normal. Em contrapartida, quando se trata de sintomas neurológicos mais graves, principalmente em neonatos e lactentes, aproximadamente 100% dos pacientes apresentarão anormalidades na ultrassonografia. Como a USG é um exame seguro, não apresentando riscos para a piora clínica do paciente, pode ser repetido por diversas vezes. Na suspeita de qualquer anormalidade clínica do paciente (novos achados anormais neurológicos, aumento de perímetro cefálico e falha de resposta terapêutica), deve-se optar pela realização de uma segunda opção de exame complementar de imagem (LITTWIN *et al.,* 2018).

A ressonância magnética (RNM) é um exame de imagem considerado padrão-ouro (quando necessária investigação através de exame de imagem) pela maioria das diretrizes. É um exame seguro para crianças e possui uma excelente resolução para visualização de tecidos moles, além de permitir a detecção precoce de focos de trombose e infarto recente nas estruturas cranianas profundas. Por esses motivos é um exame de referência no diagnóstico em crianças e muito superior à ultrassonografia. Como desvantagem, a RNM possui um alto custo e não se têm disponível em todas as unidades hospitalares de atendimento, além de ser necessário sedar pacientes pediátricos para a sua realização, o que pode ocasionar em riscos adicionais de deterioração clínica.

A tomografia computadorizada de crânio (TC), assim como a RNM, é um exame de imagem de alta resolução que permite uma visualização completa das estruturas do cérebro, além de também permitir detecção mais precoce de alterações cerebrais recentes decorrentes da meningite bacteriana. Como desvantagem, esse método utiliza radiação ionizante em sua execução, considerado fator de risco para desenvolvimento de neoplasias a longo prazo. Além disso, é também um exame difícil acesso em alguns serviços de saúde e que necessita de sedação para sua execução (LITTWIN *et al.,* 2018).

Exames complementares para a meningite bacteriana e novas possibilidades para um futuro próximo:

O diagnóstico de meningite bacteriana em lactentes, principalmente em prematuros e naqueles com baixo peso, ainda é um desafio, pois os sinais clínicos nessa população pediátrica são muito inespecíficos. Ademais, a necessidade de iniciar o tratamento com antibioticoterapia empírica precoce faz com que a cultura do LCR (exame diagnóstico padrão-ouro) apresente resultado negativo. Em decorrência disso, são necessários novos exames complementares a fim de auxiliar no diagnóstico precoce de meningite bacteriana e, as tecnologias mais recentes podem fornecer métodos diagnósticos com esse intuito: mais rápidos, sensíveis e confiáveis.

O estudo realizado no Reino Unido cita a possibilidade de análise de citocinas inflamatórias no LCR para diagnóstico de meningite bacteriana (RAMASAMY *et al.,* 2018). Sabe-se que esta doença está associada à ativação da cascata inflamatória, ou seja, à produção de citocinas pró-inflamatórias e anti-inflamatórias (como o TNF-alfa, IL-1, IL-6, IL-8, IL-10 e IL-12). O aumento de citocinas pró-inflamatórias são marcadores sensíveis de meningite bacteriana, além de serem úteis para a diferenciação da meningite bacteriana e meningite viral. Desta forma, auxiliaria a evitar a exposição desnecessária de pacientes à tratamentos com antibiótico em casos de doenças virais. As citocinas, portanto, podem ser úteis na investigação diagnóstica de bebês com suspeita de meningite bacteriana em tratamento empírico com antibióticos

e com consequente cultura de LCR negativa (VAN DE BEEK *et al.,* 2016).

O diagnóstico precoce a fim de estabelecer um tratamento imediato apresenta grande impacto no prognóstico do paciente com meningite bacteriana. Com esse intuito, tem-se realizado estudos sobre o multiplex-PCR e PCR em tempo real, que visam a identificação de patógenos bacterianos mais prevalentes na amostra de LCR (*Streptococcus agalactie, Streptococcus pneumoniae, Neisseria meningitidis*, *Haemophilus influenzae, L. monocytogenes e E. coli*).

Os estudos sobre PCR têm demonstrado ser um método simples, rápido e confiável (quando disponível) que auxilia na identificação destes principais agentes etiológicos bacterianos em pacientes com cultura de LCR, principalmente naqueles que estavam em vigência de tratamento com antimicrobianos antes da realização da punção lombar (CORLESS *et al.,* 2020). Um artigo recente, publicado no "*The Lancet*" menciona a importância da realização de estudos mais precisos, de ensaios randomizados, que apresentem dados confiáveis demonstrando que a PCR e outros métodos diagnósticos poderão mudar a forma de manejo atual de pacientes com suspeita de meningite bacteriana ou com diagnóstico comprovado (VAN DE BEEK *et al.,* 2021).

O método de amplificação isotérmica mediados por "*loop*" (LAMP) é baseado em amplificação de ácido nucleico, que visa a detecção dos patógenos bacterianos mais frequentemente encontrados no LCR, como o *S. pneumoniae*, o *H. influenzae* e *N. meningitidis*. O método diagnóstico por LAMP apresenta alta especificidade, pois a reação somente ocorre quando todas as seis a oito regiões que estão dentro do DNA alvo em análise são identificadas e reconhecidas pelos *primers*. É um método alternativo à reação em cadeia da polimerase (PCR), pois a tecnologia de LAMP pode oferecer diagnóstico rápido, preciso e de baixo custo, podendo ser empregado em laboratórios que possuem recursos mais limitados, principalmente em países em desenvolvimento, sem a necessidade de instrumentação complexa para a sua realização.

A tecnologia promissora "*microarray"* ou "biochip", são biossensores que vêm sendo estudados a fim de no futuro serem possíveis métodos a serem utilizados em unidades de atendimento em saúde, com bom desempenho, praticidade e baixo custo. Este método diagnóstico de *microarray* ainda é de aplicação limitada, pois necessita de equipamentos de detecção sofisticados e de profissionais qualificados (KIM, 2010).

TRATAMENTO

Tempo é vida: prognóstico e momento de início do antimicrobiano

O tempo de início de tratamento deve ser o mais precoce possível, mesmo que não se identifique o agente bacteriano agressor, para que se obtenha um prognóstico favorável ao paciente. A escolha do antimicrobiano a ser utilizado inicialmente irá ser baseada na idade do paciente, na taxa de resistência às cefalosporinas de 3° geração de *S. pneumoniae* e no risco de infecção por *L. monocytogenes*. Em crianças, a terceira geração de cefalosporinas, como cefotaxima ou ceftriaxona, são a escolha empírica usual para cobrir os organismos mais comuns: *S. pneumoniae* e *N. meningitidis* e *Haemophilus influenzae.* A Ampicilina deve ser adicionada para cobrir *L. monocytogenes* em crianças com até 3 meses ou até 1 mês de idade, a depender da diretriz utilizada (JANOWSKI & NEWLAND; 2017).

O uso de antimicrobiano deve ser associado a outros tipos de tratamento de suporte, como reposição de líquidos e cuidados de assistência

ao paciente, mesmo antes do diagnóstico definitivo. O uso de corticosteróide, que é uma das medicações possíveis de utilização precoce, é controverso e necessita ser individualizado. Esse, quando optado pelo seu uso, deve ser administrado antes ou concomitantemente a primeira dose de antimicrobiano com preferência a dexametasona, por melhor concentração no SNC (JANOWSKI & NEWLAND; 2017).

Modalidades de aplicação de antimicrobianos: contínuo ou intermitente

O uso da Cefotaxima, com ou sem, Acetaminofeno oral sendo administrado convencionalmente em bolus a cada 6 horas ou em infusão contínua por quatro dias, não mostrou nenhum tipo de benefício. Mortalidade e sequelas neurológicas não se diferenciam, independentemente do modo de uso dos antimicrobianos. Justificou-se o uso de infusão contínua pelas vantagens farmacodinâmicas e no alívio da cascata inflamatória inicial que é desencadeada pela Betalactamase bacteriolítica. O uso do Acetaminofeno deu-se pela significativa associação a diminuição de mortalidade na bacteremia adulta. A mudança na etiologia bacteriana pode ter contribuído para que não se conseguissem resultados satisfatórios (SAVONIUS *et al*; 2021).

Resistência antimicrobiana ao longo das últimas décadas

Nos últimos vinte anos houve aumento significativo das taxas de resistência aos antibióticos. O *Hib,* por exemplo, teve a resistência aumentada pelo surgimento de cepas produtoras de betalactamase. A *E. coli* é frequentemente resistente à ampicilina naqueles recém-nascidos que nascem com baixo peso ou são prematuros. Nas últimas quatro décadas, também aumentou a resistência a Penicilina e Cefalosporinas pelo *S. pneumoniae* em todo o mundo e, na meningite meningocócica, por ter cepas com sensibilidade reduzida à penicilina, foi associada a um pior prognóstico. O *guideline* ESCMID faz uma recomendação para que se utilize vancomicina ou cefalosporina de 3ª geração como tratamento inicial. No entanto, em áreas em que exista meningite pneumocócica resistente a cefalosporinas, preconiza-se o uso de Vancomicina isoladamente. Uma vez que o patógeno seja conhecido e a bactéria seja suscetível a determinado antimicrobiano a terapia deve ser individualizada (BUTLER & MYERS; 2018).

Antimicrobianos: dosagens e frequências

Na infecção por *S. pneumoniae* faz-se uso Cefotaxima 300 mg/kg/dia. Essa forma é usada após uma administração de 50 mg/kg ao longo de uma hora. Também pode ser administrada por via intravenosa com infusão contínua ou quatro infusões de 75 mg/kg a cada 6 horas. A Ceftriaxona é administrada na dose de 100 mg/kg/dia com uma ou duas infusões intravenosas. A administração de Ceftriaxona com duas infusões diárias em pacientes que tenham taxa de filtração glomerular dentro dos parâmetros normais de função renal tendem a ter melhor desfecho. No momento de escolha entre os dois antimicrobianos procura-se escolher a Cefotaxima, pois a Ceftriaxona tem meia-vida mais longa e pode favorecer o surgimento de cepas de *Enterobacteriaceae* resistentes a cefalosporinas de 3ª geração pela produção de betalactamase. A dose máxima diária de Cefotaxima em crianças menores de 15 anos de idade é de 12 g e para Ceftriaxona máximo de 4g. Sempre ajustando à função renal do paciente, dessa forma, pode-se medir as concentrações plasmáticas após fechar 48 horas de administração a depender do resultado, podendo aumentar para 10 g/dia. Na suspeita de *N. meningitidis* pode-se iniciar com Cefotaxima 200 mg/kg/dia

sendo administrada por via intravenosa com infusão contínua ou com um mínimo de quatro infusões de 50 mg/kg a cada 6 horas. A dose diária para a infusão contínua é administrada concomitantemente com a dose de carga de 50 mg/kg ao longo de uma hora. A Ceftriaxona pode ser administrada em uma dose de 75 mg/kg/dia em uma ou duas infusões intravenosas. Quando da suspeita de listeriose pode-se usar a combinação de duas drogas, sendo recomendadas a amoxicilina/ampicilina intravenosa 200 mg/kg/dia dividida em quatro a seis infusões, juntamente com gentamicina 5–6 mg/kg/dia em uma dose única diária, essa sendo infundida durante 30 minutos (HOEN *et al*; 2019).

No caso de suspeita de *Hib* novamente a cefotaxima 200 mg/kg/dia é a primeira escolha sendo administrada por via intravenosa com infusão contínua ou quatro infusões de 50 mg/kg a cada 6 horas. A dose diária para a infusão contínua é administrada concomitantemente com a dose de carga de 50 mg/kg durante uma hora. Pode-se usar a ceftriaxona sendo administrada em uma dose de 75 mg/kg/dia em uma ou duas infusões intravenosas. Na suspeita de *E. coli* usa-se cefotaxima 200 mg/kg/dia da mesma forma que nos outros casos, administrando de forma intravenosa com uma infusão contínua, concomitante com a dose de carga de 50 mg/kg por uma hora ou quatro infusões de 50 mg/kg a cada 6 horas. Da mesma forma pode-se usar a Ceftriaxona em uma dose de 75 mg/kg/dia em uma ou duas infusões intravenosas. Se a Meningite por *E. coli* for produtora de ESBL (β-lactamases de espectro estendido) a Cefotaxima ou Ceftriaxona podem ser substituídas por Meropenem 400 mg/kg, três vezes ao dia, em infusão intravenosa de forma lenta, essa infusão deve ser feita com cuidado e por profissionais capacitados para isso (HOEN, *et al*; 2019).

Artigo Jama 1996 Divisor De Águas Na Infecção Pelo *Hib*

Na década de 60, o desenvolvimento de vacinas aumentou devido às possibilidades da prevenção primária ser muito superior à prevenção secundária e também às limitações no desenvolvimento de novos tratamentos antimicrobianos. Isso ocorreu nos casos de meningite por *Haemophilus influenzae tipo b*, que antes da descoberta de uma vacina apresentava elevada mortalidade no mundo. Nos Estados Unidos, conforme artigo publicado na JAMA 1996, a incidência de infecção por *Hib* era de 1 em 250 nascidos, semelhante a poliomielite antes da vacinação. A meningite por *Hib* tinha como principal complicação o retardo mental. A principal forma de contaminação em crianças pequenas era a aglomeração, especialmente em creches. Segundo este manuscrito, a contaminação era 10 vezes maior em crianças expostas na pré-escola quando comparadas a crianças na população geral (OBBINS *et al.,* 1996).

Haemophilus influenzae é uma bactéria gram-negativa que coloniza a nasofaringe de crianças, sendo bebês e crianças pequenas o principal reservatório. Essa bactéria possui duas formas, sendo uma delas as encapsuladas (tipáveis) e outra, as não encapsuladas (não tipáveis). Antes da introdução da vacinação, o *H. influenzae tipo b* (Hib) foi a principal causa de MB em crianças. A transmissão ocorre por meio de secreções respiratórias por inalação de gotículas e/ou contato direto. Após a vacinação, a incidência entre crianças menores de 5 anos diminuiu em aproximadamente 99%, com 8 casos relatados nos Estados Unidos em 2015. A taxa de colonização por *Hib* também diminuiu para menos de 1%. Com a vacinação, o *H. influenzae* não tipável nos dias atuais é a principal causa de doença invasiva em todas as faixas etárias e causa 62,5% dos casos de doença invasiva em crianças menores de 5 anos (incidência

anual de 1,73 por 100.000). O *H influenzae* não tipável é responsável por aproximadamente 50% dos casos de rinossinusites agudas e otites médias em crianças.

Na infecção pelo *Haemophilus influenzae* tipo b, a manifestação mais comum, em 40-75% dos casos, da doença invasiva é a meningite, cursando com febre ou hipotermia, vômitos e irritabilidade. Ao exame físico, os sinais de Kernig e de Brudzinski são positivos. As complicações bacterianas da meningite por *Hib* incluem abscesso intracraniano, hidrocefalia, derrame subdural ou empiema e ventriculite. Além disso, as sequelas neurológicas estão presentes em 15% a 30% dos casos, com manifestações de perda auditiva neurossensorial (mais comum), convulsões e atraso no desenvolvimento. Existem ainda outras infecções pelo *Hib* na população pediátrica, como a epiglotite que cursa com febre alta, dor de garganta, salivação, disfagia, estridor e obstrução aguda das vias aéreas, e a pneumonia que geralmente se apresenta como um processo pulmonar consolidativo com empiema em até 50% dos casos. De outra forma, o *Haemophilus influenzae* não tipável provoca infecções no trato respiratório superior, principalmente otite média aguda e rinossinusite aguda (BUTLER *et al.,* 2017).

As recomendações atuais para o tratamento empírico da suspeita de meningite por *H. influenzae* ou doença invasiva deve ser realizada com cefalosporina de terceira geração, tais como a ceftriaxona ou cefotaxima. O tratamento intravenoso é normalmente continuado por 7 a 10 dias ou período maior, na dependência do aparecimento de suas complicações. No que se refere ao tratamento da meningite por *Hib*, a terapêutica adjuvante com dexametasona tem sido recomendada, pois à evidência na diminuição das sequelas como a perda auditiva neurossensorial e outras sequelas neurológicas (ataxia e hemiparesia). Importante ressaltar que a terapêutica com dexametasona deve ser iniciada em até 1 hora após iniciar o tratamento com antibioticoterapia, em dosagem de 0,15 mg/Kg, de 6 em 6 horas, por 2 a 4 dias (SWANSON, 2015).

Prevenção: principais medidas - vacinas e quimioprofilaxia

As vacinas apresentam-se como a principal forma de prevenção da meningite bacteriana. Atualmente, estão disponíveis vacinas contra *Haemophilus influenzae* tipo B (HIB), *Streptococcus pneumoniae* (pneumococo) e *Neisseria meningitidis* (meningococo), uma vez que estes são os principais agentes e possuem taxa de letalidade alta e sequelas importantes, como distúrbios convulsivos, surdez e cegueira. O *Streptococcus agalactiae*, também chamado de *Streptococcus* do grupo B (GBS), ainda não possui vacina.

***Streptococcus pneumoniae* – pneumococo**

A vacina pneumocócica conjugada, comercializada em 2000, incluía 7 sorotipos (4, 6B, 9V, 14, 18C, 19F e 23F). O impacto da vacinação foi a diminuição da incidência de doença pneumocócica invasiva, bem como de pneumonia e de otite média aguda tanto no grupo imune (população infantil) quanto no grupo não imune (população adulta) e diminuição da resistência aos antibióticos. Concomitantemente, houve aumento do número de casos de meningite por sorotipos não vacinais após o uso da PCV-7 (vacina conjugada 7-valente) denominado cientificamente como "doença de substituição". O esquema vacinal proposto era de quatro doses no total, sendo três administradas aos 2, 4 e 6 meses de idade e reforço entre 12 e 15 meses (BRILES *et al.,* 2019; VAN DE BEEK *et al* 2021).

A vacina pneumocócica conjugada 10-valente (PCV-10), comercializada em 2009, engloba os 7 sorotipos da PCV-7 e 3 novos (1, 5 e

7F). Em 2010, a PCV-10 foi introduzida no Brasil através do Programa Nacional de Imunização do Ministério da Saúde. Atualmente, está indicada para todas as crianças até os 5 anos de idade com esquema de duas doses, administradas aos 2 e 4 meses, seguidas de reforço aos 12 meses. A PCV-10 pode ser aplicada até os 4 anos e 11 meses de idade.

Após a introdução da PCV-10, observou-se redução de 90% dos casos de meningite pneumocócica na Colômbia. No Brasil, também houve redução dos casos de doença pneumocócica invasiva tanto em crianças quanto em adultos não vacinados, sugerindo efeito de imunidade de rebanho. De outra forma, ocorreu aumento dos sorotipos 3, 6C e 19A, não contemplados na pneumo-10 (MCALPINE E SADARANGANI; 2019).

A vacina pneumocócica conjugada 13-valente, comercializada em 2010, inclui os sorotipos 1, 3, 4, 5, 6A, 6B, 7F, 9V, 14, 18C, 19A, 19F e 23F. A Sociedade Brasileira de Pediatria (SBP) recomenda o esquema vacinal aos 2, 4 e 6 meses e reforço entre 12 e 15 meses de vida. Atualmente, a PCV-13 é disponibilizada pelo Centros de Imunobiológicos Especiais (CRIES) para crianças com risco aumentado de desenvolver doença pneumocócica invasiva com recomendações específicas de vacinação. Em clínicas particulares, crianças saudáveis com esquema completo da PCV-10 podem receber uma dose adicional da PCV-13, visando ampliar a proteção.

A introdução e disseminação da PCV-13 no mundo ocorreu pelo programa *Expanded Program on Immunization* (EPI) por intermédio da Aliança Global de Vacinas (GAVI) em 2012. Desde então, observou-se redução na incidência de doença pneumocócica invasiva, incluindo meningite, nos países contemplados pelo programa. Em estudos randomizados com grandes grupos, identificou-se que o PCV-13 não apresentou eficácia na prevenção de pneumonia adquirida na comunidade por qualquer causa e, assim como estudos anteriores identificaram, houve aumento de doença pneumocócica invasiva por sorotipos não contemplados nas vacinas VAN DE BEEK *et al* 2021).

As vacinas pneumocócicas polissacarídicas (VPP) foram as primeiras desenvolvidas contra as doenças pneumocócicas. A VPP-23, desenvolvida em 1983, engloba os sorotipos 1, 2, 3, 4, 5, 6B, 7F, 8, 9N, 9V, 10A, 11A, 12F, 14, 15B, 17F, 18C, 19A, 19F, 20, 22F, 23F e 33F e fornece proteção contra 80 a 90% dos sorotipos capsulares pneumocócicos que causam doença. A taxa de doença pneumocócica invasiva reduziu em adultos imunizados, porém não houve alteração quanto a taxa de carreadores da doença. Além disso, verificou-se que crianças abaixo de dois anos de idade não geraram resposta imune adequada.

A VPP-23 baseia a capacidade de imunização na cápsula de polissacarídeo do pneumococo, gerando resposta imune dependente de células B e independente de células T, enquanto as vacinas conjugadas de polissacarídeo capsular com à toxina diftérica (PCV-7, PCV-10 e PCV-13) estimulam resposta imunológica dependente de células T, culminando em memória imunológica a longo prazo (DANIELS *et al.,* 2016).

Atualmente, a VPP-23 é disponibilizada pelos CRIES para crianças a partir de 2 anos, adolescentes, adultos e idosos que foram imunizados previamente com a PCV-10 e que apresentam alguma das condições a seguir: portador do vírus da deficiência humana, paciente oncológico, transplantado de órgão sólido ou de células-tronco hematopoiéticas, asplenia anatômica ou funcional e doenças relacionadas, fístula liquórica, implante de cóclea, imunodeficiências congênitas, nefropatias crônicas, pneumopatias

crônicas (exceto asma intermitente ou persistente leve), asma persistente moderada ou grave, fibrose cística, cardiopatias crônicas, hepatopatias crônicas, doenças neurológicas crônicas incapacitantes, trissomias, Diabetes mellitus e doenças de depósito. Após 5 anos, torna-se necessário reforço da VPP-23. O PNI disponibiliza a VPP-23 para todos os indígenas a partir dos 5 anos de idade e para pessoas com 60 anos ou mais institucionalizados ou acamados.

Em 2020, a Organização Mundial da Saúde licenciou uma nova versão da pneumo-10, chamada de Pneumosil, a qual contém os sorotipos 1, 5, 6A, 6B, 7F, 9V, 14, 19A, 19F e 23F e engloba os sorotipos que causam mais de 80% das doenças pneumocócicas em países de baixa e média renda e que não são elegíveis ao GAVI (VAN DE BEEK *et al* 2021).

Tabela 16.1 Pontos principais sobre a vacina pneumocócica

Apresentação	Disponibilizada	Sorotipos	
PCV-7 vacina conjugada	2000	4, 6B, 9V, 14, 18C, 19F e 23F	Atualmente, em desuso, pois foi substituída pela PCV-10
PCV-10 vacina conjugada	2009	1, 4, 5, 6B, 7F, 9V, 14, 18C, 19F e 23F	Recomendação PNI: 2 e 4 meses de vida e reforço aos 12 meses.
Pneumosil vacina conjugada	2020	1, 5, 6A, 6B, 7F, 9V, 14, 19A, 19F e 23F	Distribuída pela OMS para países de baixa e média renda
PCV-13 vacina conjugada	2010	1, 3, 4, 5, 6A, 6B, 7F, 9V, 14, 18C, 19A, 19F e 23F	Recomendação SBP: 2, 4 e 6 meses de vida e reforço entre 12 e 15 meses CRIES: disponibiliza a vacina para crianças, adolescentes, adultos e idosos acima de 5 anos e portadoras de condições especiais
VPP-23 vacina polissacarídica	1983	1, 2, 3, 4, 5, 6B, 7F, 8, 9N, 9V, 10A, 11A, 12F, 14, 15B, 17F, 18C, 19A, 19F, 20, 22F, 23F e 33F	CRIES: Crianças a partir de 2 anos, adolescentes, adultos e idosos que foram imunizados previamente com a PCV-10 e portadoras de condições especiais e reforço após 5 anos PNI: Todos os indígenas a partir de 5 anos de idade e a partir de 60 anos institucionalizados e/ou acamados. Necessário reforço após 5 anos.

Haemophilus Influenzae Tipo B (*Hi*b)

A primeira vacina desenvolvida contra o *Haemophilus influenzae* tipo B foi em 1985 nos Estados Unidos. A vacina polissacarídica confeccionada com material capsular de polirribosilribitol fosfato (PRP) não apresentou resposta imunológica adequada em crianças com menos de 24 meses de idade. O PRP, por ser um antígeno timo independente, apresenta mecanismo de resposta imune passiva pela apresentação direta do antígeno com ativação do linfócito B independente dos linfócitos T, provocando resposta primária do tipo IgM, sem estimular memória a longo prazo. Até os 18 meses, os linfócitos B do lactente ainda não possuem maturação suficiente para promover alta imunogenicidade, sendo necessário a ativação dos linfócitos T (AYUB E PINTO, 1994)

Nos próximos dois anos, três novas vacinas foram desenvolvidas. Desta vez, as vacinas

eram conjugadas, aumentando a imunogenicidade abaixo dos dois anos, a faixa etária mais acometida pelo *Hi*b. Inicialmente, estas foram desenvolvidas e licenciadas para uso em crianças de 15 meses. Atualmente, existem duas vacinas monovalentes conjugadas com PRP e quatro vacinas combinadas com Hib licenciadas para uso (VAN DE BEEK *et al* 2021).

No Brasil, a vacina contra o *H. influenzae* tipo B pode ser encontrada isolada ou combinada sob a forma pentavalente (tríplice bacteriana, hepatite B e Hib). O PNI recomenda e disponibiliza a vacina pentavalente em três doses aos 2, 4 e 6 meses de idade. A Sociedade Brasileira de Pediatria (SBP) recomenda uma quarta dose da Hib aos 15 meses de vida se, pelo menos, uma dose de vacina combinada possuir componente pertussis acelular.

O principal reservatório do *H. influenzae* são lactentes e pré-escolares e, frequentemente, este coloniza a nasofaringe de humanos. Antes da disponibilização da vacina contra *Hi*b, a maioria dos pré-escolares desenvolvia colonização intermitente com *Hi*b. Observou-se que a colonização diminuía após os 18 meses, mas ainda poderia estar presente em até metade das crianças menores de 5 anos de idade. Nesta época, a *Hi*b era a principal etiologia de meningite bacteriana em pré-escolares e também estava associada a quadros de pneumonia bacteriana, epiglotite, artrite séptica e pericardite purulenta (BUTLER *et al.,* 2017; VAN DE BEEK *et al* 2021).

Após a introdução da vacina em 1985, houve diminuição da incidência de doença invasiva por Hib. Em 2015, a partir de dados estadunidenses, verificou-se que a incidência em pré-escolares reduziu em, aproximadamente, 99%. As reduções globais estimadas entre 2000 e 2016 são de 49% e as mortes pediátricas reduziram em torno de 90% neste mesmo período.

A taxa de colonização nasofaríngea também apresentou redução para menos de 1%. Atualmente, o *Hi*b ainda se apresenta como uma das principais causas de meningite e de pneumonia em crianças não imunizadas e em grupos de riscos com função imunológica deficitária, como portadores de vírus da imunodeficiência humana, função esplênica prejudicada, pacientes oncológicos em tratamento e portadores de outras imunodeficiências.

Segundo Butler *et al.* (2017), o *H. influenzae* não tipável tornou-se a principal causa de doença invasiva em todas as faixas etárias e é responsável por 62,5% dos casos de doença invasiva em menores de 5 anos. O *H. influenzae* não tipável causa bacteremia em até 75% das infecções invasivas, sendo fundamental o tratamento precoce com antibióticos, uma vez que está associado à resistência aos antibióticos.

***Neisseria meningitidis* – meningococo**

A *N. meningitidis* é uma das principais causas de meningite e sepse e os principais sorogrupos associados às infecções graves são: A, B, C, W, X e Y. Antigamente, o sorotipo C era o mais prevalente na Europa e sua incidência reduziu drasticamente após a introdução da vacina meningocócica C conjugada em 1999 na faixa etária infantil, além de garantir proteção de rebanho aos adultos não vacinados. Com o declínio deste sorogrupo em muitas regiões, o sorogrupo B emergiu como a principal causa de meningite meningocócica e septicemia (VAN DE BEEK *et al.* 2021).

As incidências dos sorogrupos são dinâmicos e são moldados por surtos específicos e pela pressão seletiva, proveniente do uso de diferentes vacinas. Segundo McAlpine e Sadarangani (2019), atualmente, o sorogrupo W possui maior predominância na África (44 a 98%), com exceção de alguns países, considerados

"cinturão africano de meningite" da região subsaariana. A vacina meningocócica conjugada A (MenA) em 2010 foi introduzida no cinturão da meningite com redução de até 10 vezes nos casos de meningite por este sorogrupo.

O sorogrupo B possui maior prevalência na Europa (41 a 92%), América do Norte, alguns países da América do Sul (31 a 73%), Austrália e Nova Zelândia. A introdução das vacinas MenC e/ou MenACWY nesses países resultou na redução das notificações de doença meningocócica invasiva, bem como redução da incidência dos sorogrupos B e C e aumento do sorogrupo Y. Inicialmente, o sorogrupo Y era mais comum no Japão (61% dos casos) e na América do Norte (segundo mais comum, entre 24 a 26%) (MCALPINE E SADARANGANI; 2019).

No Brasil, a MenC (vacina meningocócica C conjugada) é disponibilizada pelo Programa Nacional de Imunizações em três doses, aos 3 e 5 meses de idade e reforço aos 12 meses. Aos adolescentes, uma dose é oferecida entre os 11 e 12 anos tanto como reforço ou dose única, dependendo da situação vacinal.

A MenACWY (vacina meningocócica conjugada quadrivalente ACWY) é recomendada pelas Sociedades Brasileiras de Pediatria (SBP) rotineiramente para crianças e adolescentes (em substituição ou adicional à MenC). O esquema vacinal depende do tipo de vacina MenACWY realizada. Esquema vacinal da MenACWY-CRM: duas doses aos 3 e 5 meses de idade e reforço entre 12 e 15 meses. Se, início entre 7 e 23 meses de idade: duas doses, sendo a segunda após um ano de idade e intervalo mínimo de 2 meses. Se, após os 24 meses, dose única. Esquema vacinal da MenACWY-TT: duas doses aos 3 e 5 meses de idade e reforço entre 12 e 15 meses. Se, início após 12 meses de vida: dose única. Recomenda-se dose de reforço 5 anos após (entre 5 e 6 anos de idade se vacinados no primeiro ano de vida) e na adolescência (a partir dos 11 anos).

O PNI disponibiliza reforço da MenACWY aos adolescentes de 11 e 12 anos com esquema completo da MenC. Em adolescentes até 15 anos de idade que nunca receberam a MenACWY, recomendam-se duas doses com intervalo de cinco anos, entre 11 e 16 anos de idade.

A MenB (vacina meningocócica B) é recomendada pela SBP rotineiramente para crianças e adolescentes. O esquema vacinal são três doses, aos 3 e 5 meses de vida e reforço entre os 12 e 15 meses. A partir de 24 meses, o número de doses preconizado são duas com intervalo de dois meses e sem necessidade de reforço.

Tabela 16.2 Pontos principais sobre as vacinas

Vacina	Esquema vacinal
MenC vacina meningocócica C conjugada	**PNI:** 3 e 5 meses de idade e reforço aos 12 meses
MenACWY vacina meningocócica conjugada quadrivalente ACWY	**SBP:** 3 e 5 meses de idade, reforço entre 12 e 15 meses, entre 5 e 6 anos e aos 11 anos **PNI**: reforço entre 11 e 12 anos aos adolescentes que possuem esquema vacinal completo dom a MenC
MenB vacina meningocócica B	**SBP**: 3 e 5 meses de vida e reforço entre 12 e 15 meses

***Streptococcus agalactiae* ou do grupo b – gbs**

O GBS é a causa mais comum de meningite bacteriana e de infecção precoce durante o período neonatal e até três meses de vida. Mundialmente, estima-se que entre 10 a 30% das gestantes são colonizadas na região anovaginal de forma transitória, intermitente ou persistente pelo patógeno (VAN DE BEEK *et al* 2021). Em 2015, estima-se que 319.000 bebês sofreram de doença invasiva por GBS no mundo todo, culminando em, aproximadamente, 90.000 mortes.

As diretrizes americanas, conforme postuladas por Verani (2010), desde 2002, recomendam o rastreamento antenatal universal com *swab* anovaginal entre 35 a 37 semanas de gestação. Na revisão de 2010, às diretrizes mantêm essa recomendação e uniformizam os métodos laboratoriais para detecção do GBS, bem como atualizam as recomendações para prematuros e neonatos com risco de infecção precoce. A primeira linha de quimioprofilaxia intraparto é a Penicilina G via endovenosa por meio de dose de ataque (5 milhões de unidades) e dose de manutenção (2,5 a 3 milhões de unidades a cada quatro horas até o parto).

Em gestantes alérgicas à penicilina, deve-se avaliar as condições de risco para anafilaxia. Se condições de alto risco (história de anafilaxia, angioedema, insuficiência respiratória ou urticária após uso de Penicilina ou Cefalosporinas), recomenda-se o teste de indução da resistência à Clindamicina ou uso de Vancomicina. Em gestantes com baixo risco de anafilaxia, a escolha é a Cefazolina.

As recomendações para a profilaxia intraparto são: recém-nascido prévio com doença invasiva pelo GBS, bacteriúria por GBS em qualquer trimestre da gestação atual, rastreamento positivo para GBS na gestação atual (exceto se cesariana eletiva na ausência de trabalho de parto). Além disso, gestantes com cultura para GBS desconhecida e que possuam uma das seguintes condições também devem receber profilaxia: parto pré-termo (abaixo de 37 semanas), ruptura de membranas ovulares acima de 18 horas e febre no período intraparto (temperatura axilar maior ou igual a 38°C) (VERANI *et al*; 2010).

Atualmente, não existem vacinas disponíveis comercialmente contra o GBS. Estudos em fases 1 e 2 demonstram vacinas conjugadas promissoras contra alguns sorotipos do GBS.

CONCLUSÃO

A meningite bacteriana pode apresentar evolução insidiosa ou evoluir rapidamente para um curso fatal. A suspeição clínica e a instituição do antimicrobiano empiricamente modificam drasticamente os desfechos desta doença. Não se deve aguardar o resultado da bacteriologia do líquido cefalorraquidiano para a instituição da terapia medicamentosa. A manutenção do calendário vacinal atualizado na infância é ponto chave para mitigar esta enfermidade quanto às cepas preveníveis reduzindo substancialmente seus desfechos desfavoráveis. Atenção especial deve-se ao calendário vacinal, como também à estrutura familiar para rapidamente aventar a possibilidade de MB, coletar os exames diagnósticos e instituir os antimicrobianos empíricos. A vacinação de grande parcela da população pediátrica brasileira com a vacinação pentavalente pode estar modificando a etiopatogenia da MB para outras bactérias como a *Hi* não tipável, chamada atualmente de doença de substituição.

REFERÊNCIAS BIBLIOGRÁFICAS

AYUB MA & PINTO PRP. Doença invasiva por Haemophilus influenzae B - perspectiva em vacinação. Ar. Med. ABC, 17 (1 e 2): 38-43, 1994.

BRILES DE *et al.*, Pneumococcal Vaccines. Microbiol Spectr. 2019 Nov;7(6). 2019.

BROUWER MC, *et al.* Epidemiology, diagnosis, and antimicrobial treatment of acute bacterial meningitis. *Clin Microbiol Rev.* 2010; 23: 467-492. 2010.

BUTLER, D & MYERS, A. Changing Epidemiology of Haemophilus influenzae in Children. Elsevier: Infectious Diseases Clinics of North America, Am. 2018 Mar;32(1):119-128. 2018.

CORLESS CE, *et al.* Simultaneous detection of *Neisseria meningitidis*, *Haemophilus influenzae*, and *Streptococcus pneumoniae* in suspected cases of meningitis and septicemia using real-time PCR. *J Clin Microbiol* 2001;39:1553. 2001.

DANIELS CC, *et al.*. A Review of Pneumococcal Vaccines: Current Polysaccharide Vaccine Recommendations and Future Protein Antigens. J Pediatr Pharmacol Ther. 2016 Jan-Feb; 21(1): 27–35.

GRANDO IM *et al.* Impacto da vacina pneumocócica conjugada 10-valente na meningite pneumocócica em crianças com até dois anos de idade no Brasil. Cad. Saúde Pública 31 (2). Fev 2015.

HOEN, B *et al.* Management of acute community-acquired bacterial meningitis (excluding newborns). Elsevier, [*S. l.*], p. 367-398, Set. 2019.

JANOWSKI, A; Newland, J. From the microbiome to the central nervous system, an update on the epidemiology and pathogenesis of bacterial meningitis in childhood. Division of Pediatric Infectious Diseases, Washington University in St Louis, St. Louis, MO, USA, 2017.

KIM KS. Acute bacterial meningitis in infants and children. Lancet Infect Dis. 2010 Jan;10(1):32-42. 2010.

LITTWIN, B. *et al.* Bacterial meningitis in neonates and infants - the sonographic picture. *J Ultrason*. 2018;18(72):63. 2018.

MCALPINE A, SADARANGANI M. Meningitis vaccines in children: what have we achieved and where next? Curr Opin Infect Dis. 2019 Oct;32(5):510. 2019.

MINISTÉRIO DA SAÚDE. Secretaria de Vigilância em Saúde. Departamento de Imunização e Doenças Transmissíveis. Manual dos Centros de Referência para Imunobiológicos Especiais. Departamento de Imunização e Doenças Transmissíveis, Coordenação-Geral do Programa Nacional de Imunizações. – 5. ed. – Brasília : Ministério da Saúde, 2019.

OBBINS JB, *et al.* Prevention of Systemic Infections, Especially Meningitis, Caused by Haemophilus influenzae Type b: Impact on Public Health and Implications for Other Polysaccharide-Based. *JAMA*. 1996;276(14):1181 1996.

RAMASAMY R, Willis L, Kadambari S, *et al.* Management of suspected paediatric meningitis: a multicentre prospective cohort study *Archives of Disease in Childhood* 2018;103:1114. 2018.

SAVONIOUS, O *et al.* Extended Continuous β-Lactam Infusion With Oral Acetaminophen in Childhood Bacterial Meningitis: A Randomized, Double-blind Clinical Trial. Clinical Infectious Diseases, Volume 72, Issue 10, 15 May 2021, Pages 1738–1744. 2021.

SOCIEDADE BRASILEIRA DE PEDIATRIA - Departamento de Imunizações e Departamento de Infectologia. Calendário de Vacinação da SBP 2021. Nº 9, Agosto de 2018. Atualização Julho/2021.

SWANSON D. Meningitis. Pediatr Rev. 2015 Dec;36(12):514-24; quiz 525-6. 2015.

VAN DE BEEK D, *et al.* Community-acquired bacterial meningitis. Nat Rev Dis Primers Lancet. 2021 Sep 25;398(10306):1171. 2021.

VERANI JR, *et al.*. Prevention of perinatal group B streptococcal disease - revised guidelines from CDC, 2010. Division of Bacterial Diseases, National Center for Immunization and Respiratory Diseases, Centers for Disease Control and Prevention (CDC). MMWR Recomm Rep. 2010;59(RR-10):1. 2010.

Capítulo 17

DIFERENCIAÇÃO DIAGNÓSTICA ENTRE DISTROFIA MUSCULAR DE DUCHENNE E BECKER

ALINE RABELO RODRIGUES[1]
ENZO LUSTOSA CAMPOS[1]
VALDECIR BOENO SPENAZATO JÚNIOR [2]
RAYSSA BARROS[2]
JOÃO ELIAS GOMES DE FREITAS[2]
DANIELLY MAXIMINO DA ROCHA[3]
GABRIEL BAGAROLO PETRONILHO[3]
CAROLINA CARMONA PINHEIRO[4]
ANA MONIZE RIBEIRO FONSECA[5]
JOÃO VICTOR LUSTOSA TORRES LOPES[6]
STEPHANIE BALLATORE HOLLAND LINS[6]
JOÃO VICTOR CARVALHO DA PAZ[7]

[1]*Discente-Medicina Pela Universidade Federal De Jataí*
[2]*Discente–Medicina Pela Universidade Do Vale Do Sapucaí*
[3]*Discente-Medicina Pelo Centro Universitário Assis Gurgacz*
[4]*Discente-Medicina Pela Universidade De Fortaleza*
[5]*Discente-Medicina Pela Universidade Tiradentes*
[6]*Discente-Medicina Pela Universidade De Rio Verde*
[7] *Discente-Medicina Pela Universidade Ceuma*

Palavras Chave: *Distrofia muscular; Duchenne; Becker*

INTRODUÇÃO

As distrofias musculares são alterações nas estruturas proteicas dos músculos, levando a uma deficiência dessas proteínas essenciais à manutenção muscular. As Distrofias Musculares de Duchenne e Becker são doenças neuromusculares hereditárias recessivas ligadas ao cromossomo X, com defeito no sítio Xp21, são classificadas como Distrofinopatias por se tratarem da ausência ou da redução quantitativa da proteína estrutural da fibra muscular: distrofina, uma vez que tem o papel de manter a integridade da membrana da fibra, estabilizar a contração muscular e garantir o aporte de cálcio necessário, sua deficiência leva a necrose progressiva do músculo, principalmente esquelético e cardíaco, por isso a maioria dessas distrofias apresenta aumento das enzimas musculares no paciente, principalmente a CPK. (PINAGARZA, 2015; BRASIL, 2017).

A Distrofia Muscular de Duchenne (DMD) é a distrofia muscular mais comum e de maior gravidade em comparação com a Distrofia Muscular de Becker (DMB), na DMD encontra-se deficiência total de distrofina, enquanto na DMB o início é tardio e a deficiência é parcial, portanto menos grave. Por ser uma doença ligada ao X, afeta principalmente o sexo masculino, sendo as mulheres portadoras assintomáticas do gene. A doença se manifesta nos primeiros marcos de desenvolvimento da criança, dos 3 aos 5 anos, com quedas frequentes ao chão e dificuldades para levantar, correr e subir escadas (RODRIGUES, 2014; TEIXEIRA *et al.,* 2020).

Além das manifestações clínicas comuns, o paciente pode evoluir para complicações graves, em pacientes com DMD: em média 40% têm deficiência cognitiva, 100% tem comprometimento cardíaco após os 18 anos e a maioria faleceu na 2ª década de vida por insuficiência respiratória ou cardíaca; em pacientes com DMB: 70% evolui com insuficiência cardíaca após os 40 anos. A estimativa epidemiológica é de 1:3.500 nascidos vivos do sexo masculino para casos de DMD e mundialmente uma prevalência de 0,5:10.000 entre homens, ⅔ dos pacientes são filhos de mães portadoras da doença, enquanto ⅓ possui mutação genética aleatória (BRASIL, 2017; CRISAFULLI, *et al.*, 2020).

O presente trabalho tem como objetivo esclarecer a diferença clínica, terapêutica e diagnóstica entre as distrofias musculares de Duchenne e Becker e ratificar a importância de saber cada enfermidade como singular.

MÉTODO

Esta revisão sistemática de literatura, utilizou os bancos de dados Scielo, PubMed e Lilacs buscando nestes com os descritores: "*Muscular Dystrophy of Becker*", "*Muscular Dystrophy of Duchenne*", "Distrofia Muscular de Becker e Duchenne", foram selecionados os artigos disponibilizados completos para leitura e entre os anos de 2016 e 2021 sem distinção de língua, excluindo resumos e demais distrofias. Os artigos citados com data antes de 2016 foram incluídos na pesquisa por serem considerados relevantes e de grande importância para entendimento do assunto. Nos achados, há discrepância na totalidade de achados de artigos entre as duas distrofias, prevalecendo estudos sobre distrofia muscular de Duchenne e escasso de distrofia de Becker. Ao buscar no banco de dados Lilacs Duchenne e Becker com os descritores citados, observou-se que ambas foram colocadas como se fosse a mesma patologia, uma vez que ao buscar uma delas de forma distinta da outra, os resultados das buscas, direcionam para Duchenne. Mesmo havendo similaridade semiológica entre elas, entretanto sabe-se que há distinta evolução prognóstica e clínica.

Distrofia muscular de Duchenne(DMD)
Sinais e sintomas

A despeito de todo interesse científico em torno da DMD, a causa permaneceu desconhecida até 1987, em parte devido ao fato de que o tecido predominantemente afetado, os músculos esqueléticos são tão complexos quanto os aspectos genéticos responsáveis pelo seu desenvolvimento e funcionamento normais.

Sabe-se que as manifestações clínicas normalmente começam na infância geralmente nos três primeiros anos de vida. Cerca de metade das crianças adquirem marcha independente até os dezoito meses de idade. Embora existam variações na evolução do quadro clínico, normalmente os afetados por DMD não são capazes de andar após os dezesseis anos de idade (LEVY, 1978).

Os achados clínicos no estágio inicial da doença são o aumento da musculatura da panturrilha que acompanha, na maioria das vezes, o envolvimento inicial da pelve. Esse aumento de volume muscular é causado pela proliferação anormal de tecido intersticial em fibras do músculo gastrocnêmio produzindo, à palpação da massa muscular, firmeza e resistência, denominada pseudo-hipertrofia muscular, que pode envolver outros grupos musculares como os músculos masseteres, deltoides, serrátil anterior, quadríceps e entre outros grupos musculares (LEVY *et al.,* 1991).

As alterações funcionais com o enfraquecimento muscular, que ocorrem gradualmente e de forma ascendente, simétrica e bilateral, com início na cintura pélvica e membros inferiores, progredindo para musculatura de tronco e para a musculatura responsável pela sustentação da postura bípede, cintura escapular, membros superiores, pescoço e músculos respiratórios. A fraqueza muscular torna-se evidente por volta dos cinco anos de idade, quando as crianças apresentam sintomas iniciais, tais como dificuldade de deambular, pular e correr, além de quedas frequentes. A força muscular tanto extensora do joelho quanto do quadril não são suficientes para permitir a extensão voluntária do tronco quando o paciente se levanta do solo, desencadeando o sinal de Gowers (CAROMANO, 1999) (SOUZA *et al.,*. 2000).

À medida que a doença evolui a fraqueza dos músculos glúteo médio e mínimo resultam em inclinação da pelve quando a criança se mantém em bipedestação; visto que, com a progressão da doença essa inclinação fica ainda mais perturbada, assumido um aspecto típico devido ao excesso de movimento em cintura pélvica, a denominada marcha miopática ou anserina. O paciente vai perdendo a capacidade de deambular, ficando então confinado à cadeira de rodas, aproximadamente a partir dos 10 aos 13 anos de idade (SANTOS *et al.,* 2002).

Durante a progressão da doença, surge insuficiência respiratória com dificuldade na ventilação, falta de força para tossir, ocasionando infecções respiratórias de repetição, que na maioria dos casos, levam o paciente ao óbito. O músculo cardíaco também é afetado em praticamente todos os pacientes que sobrevivem por maior tempo. O óbito ocorreu por volta dos 18 aos 25 anos por comprometimento cardíaco ou insuficiência respiratória (SANTOS *et al.,* 2002) (CAROMANO, 1999).

Diagnóstico

O diagnóstico deve ser realizado de forma rápida, precisa e o mais precocemente possível de modo a garantir o início oportuno das intervenções necessárias no paciente, sendo um aspecto crucial do cuidado (BIRNKRANT *et al.*, 2018; OSORIO *et al.*, 2018).

Sinais e sintomas sugestivos são observados, normalmente, já na primeira infância, o que auxilia no início do processo de diagnóstico

(BIRNKRANT *et al.*, 2018). Assim, é importante suspeitar de DMD em meninos com idades entre 2–4 anos cujos marcos motores estejam atrasados, que apresentem-se com fraqueza muscular, panturrilhas hipertróficas e, ainda, quando estiver presente o sinal de Gowers, onde os pacientes, ao se levantarem do chão, usam as mãos para "andar" em seus membros inferiores de modo a compensar a fraqueza na musculatura da perna e do quadril (DUAN *et al.*, 2021).

No entanto, o diagnóstico geralmente não é feito até os 5 anos de idade em pacientes sem história familiar (EMERY & MUNTONI, 2003; MIRSKI & CRAWFORD, 2014), com o surgimento da fraqueza proximal demonstrada pelo sinal de Gowers (MIRSKI & CRAWFORD, 2014). Ainda segundo os autores, os pais de meninos com DMD muitas vezes expressam preocupação com aspectos cognitivos e atraso do desenvolvimento motor em seus primeiros anos, mas a doença raramente é considerada, provavelmente devido a inexistência de sinais óbvios de fraqueza muscular.

Outro importante aliado no diagnóstico é a observação laboratorial do aumento das concentrações de enzimas séricas, tais como aspartato aminotransferase (AST), alanina aminotransferase (ALT), lactato desidrogenase (LD) e creatina quinase (CK) que podem, ainda, ser associados à biópsia tecidual. Embora o papel deste último seja cada vez menor devido aos constantes avanços nos métodos moleculares de diagnóstico (BUDEL & DEL CLARO, 2018).

É importante ressaltar que, ocasionalmente, a elevação de ALT, AST ou LD, aponta inadequadamente a um quadro de disfunção hepática, retardando o diagnóstico de DMD (BIRNKRANT *et al.*, 2018). Além disso, os níveis de AST e ALT geralmente não são avaliados como parte da investigação diagnóstica padrão em pacientes com suspeita de DMD tendo em vista que a elevação dos níveis de CK atua como um marcador mais preciso de dano muscular (DUAN *et al.*, 2021).

Assim, em crianças com DMD, antes mêsmo do aparecimento de qualquer sinal clínico da doença, as concentrações séricas de CK se encontram elevadas (até mesmo em recém-nascidos), entretanto, o pico de CK é visualizado aos 2 anos de idade (VARGAS *et al.*, 2019) com níveis >20,000U/L (DUAN *et al.*, 2021).

Destaca-se, no entanto, que a elevação plasmática de CK embora seja mais precisa na avaliação muscular que o aumento dos níveis de AST e ALT, conforme supracitado, não é um marcador específico para dano esquelético ou muscular, motivo pelo qual, a doença não pode ser diagnosticada baseando-se apenas em seus altos níveis, sendo crucial a confirmação genética (DUAN *et al.*, 2021).

A pesquisa de duplicações ou deleções no gene da distrofina também podem ser utilizadas no diagnóstico da DMD (BUDEL & DEL CLARO, 2018), principalmente em meninos que apresentam sintomas típicos de DMD associados a altos níveis de CK no plasma (DUAN *et al.*, 2021), sendo crucial a identificação da mutação DMD nesses indivíduos para confirmação diagnóstica (AARTSMA-RUS *et al.*, 2016).

Em aproximadamente 70% dos pacientes são encontradas duplicações e deleções de um ou mais exons (AARTSMA-RUS *et al.*, 2016; BIRNKRANT *et al.*, 2018), por isso, a análise da Amplificação Multiplex de Sondas Dependente de Ligação (do inglês: *Multiplex Ligation-dependent Probe Amplification* – MLPA) é o teste mais confiável para identificar exatamente quais exons estão envolvidos em tais deleções ou duplicações (AARTSMA-RUS *et al.*, 2016), já que o uso da Reação em Cadeia da Polimerase (PCR) Multiplex apenas identifica deleções (BIRNKRANT *et al.*, 2018).

Se o teste genético não confirmar o diagnóstico clínico da doença, deve ser feita a biópsia muscular para avaliar a presença ou não da proteína distrofina por imuno-histoquímica ou Western *blotting* (BIRNKRANT *et al.*, 2018).

Tratamento

Até a atualidade não se encontra tratamento específico para a distrofia muscular de Duchenne (DMD), de modo que a fisioterapia junto ao uso de glicocorticóides permanecem os pilares do tratamento da DMD e devem continuar após a perda da deambulação (BIRNKRANT, *et al. 2018*). Assim, parte de sua terapia consiste no alívio de consequências da patologia, como as alterações respiratórias e cardíacas. Contudo, de maneira promissora espera-se que terapias de salto de exon possam ser eficazes para a DMD, sendo que a utilização de eteplirsen (um oligonucleotídeo antisense), que promove a formação de uma distrofina com funcionalidade preservada. Apesar desses resultados iniciais sua eficácia ainda não é totalmente comprovada, além da necessidade de entendimento de seus efeitos colaterais (WERNECK, *et al.*, 2019; RUBIN, 2020; SHIMIZU-MOTOHASHI, *et al.*, 2018).

Os benefícios da terapia com glicocorticóides a longo prazo inclui a perda da deambulação em uma idade mais avançada, preservação da função respiratória e dos membros superiores e prevenção da cirurgia de escoliose, entretanto permanece a incerteza sobre quais são os melhores e em quais doses, aumentando o risco de um tratamento insuficiente ou excessivo. Atualmente, utiliza-se como dose inicial a prednisona ou prednisolona 0,75 mg / kg por dia ou deflazacorte 0,9 mg / kg por dia, sendo que a dose deve ser controlada dependendo dos efeitos colaterais e do declínio funcional do indivíduo, bem como deve ser reduzida, se necessário, em um estágio não ambulatorial (BIRNKRANT, *et al. 2018*).

Ademais, a equipe de reabilitação é de grande importância e envolve médicos, fisioterapeutas, terapeutas ocupacionais, fonoaudiólogos, ortopedistas e fornecedores de equipamentos médicos duráveis, sendo que a avaliação multidisciplinar inclui medidas de amplitudes de movimento passivas, extensibilidade muscular, postura e alinhamento, força, função, qualidade de vida e participação em todas as atividades normais da vida cotidiana (BIRNKRANT, *et al. 2018*).

As complicações endócrinas da DMD incluem crescimento prejudicado, puberdade tardia e insuficiência adrenal, enquanto seu tratamento busca monitorar o crescimento e o desenvolvimento, identificar e diagnosticar deficiências hormonais, fornecer terapia de reposição hormonal endócrina quando indicada e prevenir uma crise adrenal. Além disso, o cuidado nutricional envolve a prevenção do sobrepeso ou obesidade e a desnutrição por meio da avaliação regular do crescimento e do peso, e a promoção de uma alimentação saudável e balanceada, com ingestão ideal de calorias, proteínas, líquidos e micronutrientes, em especial o cálcio e a vitamina D (BIRNKRANT, *et al. 2018*).

A utilização da metodologia de imagens é fundamental para entender-se o dano cardíaco promovido pela doença, sendo a realização de ressonância magnética cardíaca o exame mais detalhado, contudo seu alto custo e difícil disponibilidade podem dificultar sua realização (BUDDHE, *et al.*, 2018). Em decorrência das alterações musculares causadas pela DMD, ocorre dano ao ventrículo esquerdo que, para manter o débito cardíaco, passa por um remodelamento compensatório. No entanto, progressivamente o coração volta a descompensar, causando uma patologia secundária conhecida co-

mo miocardiopatia dilatada (BOURKE, *et al.*, 2018). Como medidas medicamentosas no intuito de impedir tal alteração maléfica à bomba cardíaca a recomendação é feita para o uso de inibidores da enzima conversora de angiotensina (iECA) e bloqueadores do receptor de aldosterona (BRA) que auxiliam ao desacelerar a sua progressão (WERNECK, *et al.*, 2019; BOURKE, *et al.*, 2018; RUBIN, 2020).

Distrofia muscular de Becker (DMB)
Sinais e sintomas

De maneira geral, a distrofia muscular de Becker possui apresentação menos severa em relação à distrofia muscular de Duchenne. Alguns autores consideram os sintomas dos pacientes como uma 'distrofia de Duchenne leve'(FLANIGAN *et al.,*2014). Isso porque quando o paciente apresenta os sintomas ainda na primeira infância ele possivelmente, mesmo que sem tratamento, permanecerá com a capacidade de deambulação até cerca de 12 anos de idade e uma parcela até mesmo na fase adulta (FLANIGAN *et al.,*2014). O aparecimento dos sintomas na distrofia de Becker são um pouco mais tardios, iniciando com alterações sutis na infância do paciente - após 2 anos de idade -, caracterizado por atrasos motores que na maioria das vezes estão relacionados ao ato de andar (ANNEXSTAD *et al.,*2014).

Um sinal frequente no paciente portador da distrofia de Becker é a hipertrofia da panturrilha de aparecimento precoce - 3 a 4 anos de idade (ANNEXSTAD *et al.,*2014). Somado a isso, o paciente pode apresentar um sinal clássico das distrofinopatias musculares em que ao tentar levantar ele 'escala sobre suas próprias pernas', chamado Sinal de Gowers (ANNEXSTAD *et al.,*2014).

O padrão de fraqueza muscular é gradual e, principalmente, após o comprometimento do ato de deambular há progressão para os músculos da parede abdominal e tórax que juntamente com a escoliose e outras alterações físicas desfavoráveis dificultam ainda mais a ventilação do paciente (ANNEXSTAD *et al.,*2014).

Diagnóstico

Com base em análises clínicas pode-se já notar sintomas característicos da Distrofia Muscular de Becker (DMB), principalmente na marcha, mesmo com padrão anatômico de acometimento ser semelhante ao dos pacientes com Distrofia Muscular de Duchenne (DMD). Os principais sinais de hipertrofia do tríceps sural, dificuldade em subir um lance de escadas, e uma deambulação em geral comprometida, já evidenciam alterações e distrofias musculares. Entretanto, pode-se inferir que há maior heterogeneidade no fenótipo clínico da DMB, com o início dos sintomas na segunda década de vida (QUESADA *et al.,* 2019).

O diagnóstico da DMB é ideal até a segunda década de vida, com ápice de algumas alterações e sintomas fenotípicos, e também por serem mais intensos com o passar dos anos, sem tratamento adequado, afetando desde tarefas diárias até desenvolvimento corporal. Deve ser feito por: Exames sorológicos, Biópsia muscular, Histopatologia, Avaliação da expressão de distrofina, Análise Mutacional, Eletromiografia e Imagenologia. Contudo, os mais utilizados para diagnóstico são: marcadores séricos e alterações genéticas, já que notam as alterações clássicas. No entanto, se não houver indicadores suficientes ou ausência evidente da distrofina, é necessário a biópsia muscular para estudo histopatológico e imunohistoquímico.

Assim, utilizando de exames laboratoriais com suspeitas clínicas nota-se em marcadores/indicadores séricos uma elevação da creatina quinase e transaminases, atingindo seu pico

nos 2 anos de idade, com até 20 vezes acima do limite habitual (QUESADA *et al.,* 2019).

Em análises mutacionais, o gene DMD é o maior gene conhecido, consistindo em 79 exons espalhados em 2,4 milhões de nucleotídeos no cromossomo X. Nesse sentido, as amostras de sangue podem levar ao diagnóstico de uma distrofinopatia em cerca de 95% dos casos com suspeita. Por isso, é notável que nas mutações há um padrão de deleções de um ou mais exões que são responsáveis por aproximadamente 65% das mutações DMD e BMD (FLANIGAN *et al.,*2014).

Por fim, outros exames complementares, são em casos específicos na ausência de alterações mutacionais evidentes e níveis séricos com mudanças discretas. O diagnóstico precoce dessa enfermidade é essencial no tratamento e manejo dos pacientes com suspeitas clínicas, com ou sem predisposições genéticas.

Tratamento

A distrofia muscular de Becker não tem cura, porém apresenta tratamentos que focam no conforto e na qualidade de vida do paciente, considerando o curso da doença, visto que varia de um indivíduo para o outro (Michael Rubin, 2020). O tratamento geralmente consiste na utilização de anti-inflamatórios esteroidais, para reduzir a inflamação muscular e estimular a miogênese, promovendo aumento na força muscular (CDC, 2020).

O tratamento respiratório é bastante eficaz para os pacientes que têm a função respiratória acometida, a insuficiência respiratória está relacionada à fraqueza do diafragma, afetando a respiração e a tosse, causando acúmulo de secreções, tornando a higienização brônquica necessária, podendo utilizar desde técnicas de respiração com a glossofaríngea, além de tamponamento, ou até mesmo a ventilação mecânica, caso necessário, melhorando a troca dos gases (BRITO, 2017).

Além de tratamentos fisioterápicos que buscam manter a função do músculo e evitar que a musculatura atrofiada pela falta de utilização (GODOY, 2012). Na fisioterapia o objetivo é auxiliar a criança na capacitação de ambulação e dominar seus movimentos de maneira mais eficaz. O trabalho muscular feito na fisioterapia ajudam no equilíbrio, coordenação geral, desenvolvimento da força e dos músculos respiratórios, ajudam a controlar a respiração com o uso correto do músculo diafragma (APKON, 2018).

O tratamento ortopédico demonstra grandes benefícios para os portadores da doença. Ocorrência de contraturas são frequentes em tais indivíduos, tendo como causas: fraqueza muscular, imobilização e espasticidade. Dessa forma, ter um acompanhamento ortopédico dá aos pacientes melhor possibilidade de controlar as contraturas e evitar quadros mais severos. Como um todo, os objetivos terapêuticos para pacientes portadores da distrofia de Becker é oferecer aos adultos mais independência e as crianças a possibilidade de brincar (ANGELINI,2019).

CONCLUSÃO

Podemos concluir, que as distrofias musculares são patologias importantes que merecem uma devida atenção, visto que sua similaridade semiológica constantemente é vista como a mesma patologia. Destarte, a importância da diferenciação dos tipos de distrofia como a Distrofia Muscular de Duchenne (DMD) e Distrofia Muscular de Becker (DMB) em virtude do atraso do diagnóstico constituindo aumento da morbimortalidade precoce.

Os estudos citados após esta revisão integrativa mostraram a diferença clínica, terapêutica e diagnóstica entre as distrofias DMD e

DMB ratificando a importância de cada uma delas na sua singularidade. Em virtude da sua distinta evolução prognóstico e clínica.

Dessa forma, os achados vistos na DMD sugerem uma clínica mais precoce, nos primeiros três anos de idade, com progressão mais severa e veloz de maneira ascendente, simétrica e bilateral acarretando a imobilização e o uso de cadeira de rodas mais cedo, em referência com a DMB. Esta última, nomeada por alguns autores como "Distrofia de Duchenne Leve", ocasionando alterações sutis a partir do segundo ano, com progressão lenta, e mesmo os sintomas aparecendo de maneira precoce produz uma pequena morbidade.

Posto isso, o prognóstico da DMD é de imensa preocupação devido a sua progressão rápida originando a insuficiência respiratória afora o acometimento ao músculo cardíaco, advindo o paciente ao óbito. Em contrapartida, a DMB tem uma clínica e uma morbidade mais delongada, comprometendo o ato de deambular com alterações físicas desfavoráveis como a escoliose, dificultando a ventilação.

Por conseguinte, o diagnóstico e tratamento são semelhantes. Evocando, a importância do diagnóstico precoce sendo essencial para o tratamento e manejo dos pacientes com suspeitas clínicas, com ou sem predisposições genéticas.

Por fim, congraçamento a relevância da diferenciação das Distrofia Muscular de Duchenne (DMD) com a Distrofia Muscular de Becker (DMB), o reconhecimento dos seus fatores clínicas e prognósticos como diferencial é de suma importância para a redução da incidência de erros diagnósticos e de atraso no manejo.

REFERÊNCIAS BIBLIOGRÁFICAS

AARTSMA-RUS, A. *et al.* The importance of genetic diagnosis for Duchenne muscular dystrophy. Journal of Medical Genetics, v. 53, n. 3, p. 145–151, 2016.

ANGELINI, C. *et al.* Current and emergingtherapies in Becker muscular dystrophy (BMD). Acta myologica : myopathies and cardiomyopathies : official journal of the Mediterranean Society of Myology vol. 38, n. 3. 1 Sep. 2019.

ANNEXSTAD E.J. *et al.* Duchenne muscular dystrophy. Tidsskr Nor Laegeforen, v. 134, n. 14, p. 1361-4, 2014. English, Norwegian. 2014.

APKON, S.D. *et al.* "Orthopedic and SurgicalManagement of the Patient With Duchenne Muscular Dystrophy." Pediatrics, v. 142, n. 2, p. 17-33, 2018.

BIRNKRANT, D.J. *et al.* Diagnosis and management of Duchenne muscular dystrophy, part 1: diagnosis, and neuromuscular, rehabilitation, endocrine, and gastrointestinal and nutritional management. Lancet Neurology, v. 17, p. 251-67, 2018.

BUDDHE, S. *et al.* Cardiac management of the patient with Duchenne muscular dystrophy. Pediatrics, v. 142, p. S72, 2018.

BUDEL, E. & DEL CLARO, F. Distrofia muscular de Duchenne: revisão de literatura. Biociências, Biotecnologia e Saúde, n. 31, p. 66-77, 2018.

BOURKE, J.P. *et al.* Interventions for preventing and treating cardiac complications in Duchenne and Becker muscular dystrophy and X-linked dilated cardiomyopathy. Cochrane Database of Systematic Reviews, v. 10, 2018.

CAROMANO FA. Características do portador de distrofia muscular de Duchenne: Revisão. Arq Cienc Saude Unipar. P.211-218, 1999.

CRISAFULLIi, S., *et al.* Global epidemiology of Duchenne muscular dystrophy: an updated systematic review and meta-analysis. Orphanet J Rare Dis., v. 15, n. 141, p. 1-20, 2020.

DUAN, D. *et al.* Duchenne muscular dystrophy. Nature Review, v. 7, n. 13, p. 1-19, 2021.

FLANIGAN, K.M, Duchenne and Becker Muscular Dystrophies,Neurologic Clinics, Volume 32, Issue 3, 2014, Page 671. 2014.

GODOY, V. C. W. P. de, & Lanzillotta, P. Treinamento Muscular Respiratório na Distrofia Muscular de Becker: Revisão Crítica de Literatura. Revista Neurociências, v. 20, n. 1, p. 138–143, 2012.

MIRSKI, K.T. *et al.* Motor and Cognitive Delay in Duchenne Muscular Dystrophy: Implication for Early Diagnosis. The Journal of Pediatrics, v. 165, n. 5, p. 1008-1010, 2014.

OSORIO A.N. *et al.* Consenso para el diagnóstico, tratamiento y seguimiento del paciente con distrofia muscular de Duchenne. Neurología, v. 34, n. 7, p. 468-481, 2018.

QUESADA VARGAS, M. *et al.* Distrofia muscular de Duchene: diagnóstico y tratamiento. Revista Medica Sinergia, v. 4, n. 12, p. e315, 2019.

RAO, M.; SINDHAV, G.; MEHTA, J. Duchenne/Becker muscular dystrophy: A report on clinical, biochemical, and genetic study in Gujarat population, India. Annals of Indian Academy of Neurology, v. 17, n. 3, p. 303, 2014.

SANTOS GA, CAROMANO FA, VAINZOF M, ZATZ M. Caracterização da passagem da postura de bipedestação para a de sedestação no solo, em crianças portadoras de distrofia muscular de Duchenne. Rev Ter Ocup Univ.p. 31-36. 2002

SANTOS, N. M. *et al.* Perfil clínico e funcional dos pacientes com Distrofia Muscular de Duchenne assistidos na Associação Brasileira de Distrofia Muscular (ABDIM). Revista Neurociências, 14(1), 15, 2006.

SHIMIZU-MOTOHASHI, Y. *et al.* Exon skipping for Duchenne muscular dystrophy: a systematic review and meta-analysis. Orphanet Journal of Rare Diseases, v. 13, n. 93, 2018.

TEIXEIRA, M. D. S. R., *et al.* Epidemiologia da Distrofia Muscular de Duchenne no Ceará. Brazilian Journal of Development, v. 6, n. 9, p. 69591-69603, 2020.

VARGAS, M.Q.; RODRÍGUEZ, N.E.; GUTIÉRREZ, J.M.R. Distrofia muscular de Duchene: diagnóstico y tratamento. Revista Médica Sinergia, n. 12, v. 4, p. E315, 2019.

WERNECK, L.C. *et al.* Duchenne muscular dystrophy: an historical treatment review. Arquivos de Neuro-Psiquiatria, v. 77, n. 9, p. 579, 2019.

Livros

BRASIL, SBP. Tratado de Pediatria: Volume 2. 4. Ed. São Paulo: Manole, 2017.

EMERY, A.; MUNTONI, F. Duchenne Muscular Dystrophy. 3rd ed. Oxford: Oxford University Press; 2003.

J.E.P. Fenichel Neurologia Clínica Pediátrica. Grupo GEN, 2014. 9788595152748.

LEVY. J.A. Miopatias 1°a edição, São Paulo. Livraira Atheneu p.83-87.1978

LEVY, J.A; NITRINI, R. A neurologia que Todo Médico Deve Saber. São Paulo, Maltese. P.268. 1991.

RODRIGUES, M.M.; BERTOLUCCI, P.H.F. Neurologia para o Clínico-Geral. Editora Manole, 2014.

BRITO, Carolina Zoccoli Avancini de. FISIOTERAPIA RESPIRATÓRIA EM PACIENTES COM DISTROFIA MUSCULAR. Bragança Paulista, 2017. 29 p Trabalho de Conclusão de Curso (Fisioterapia) - UNIVERSIDADE SÃO FRANCISCO, Bragança Paulista, 2017. Disponível em: http://lyceumonline.usf.edu.br/salavirtual/documentos/2873.pdf.

RUBIN, M. Duchenne muscular dystrophy and Becker muscular dystrophy. MSD Manual Professional Edition, 2020. Disponível em: <https://www.msdmanuals.com/professional/pediatrics/inherited-muscular-disorders/duchenne-muscular-dystrophy-and-becker-muscular-dystrophy>. Acesso em: 03 jan. 2022.

Tratamento e cuidados Duchenne / Becker. CDC, Centers for Disease Control and Prevention, 2020. Disponível em:< https://www.cdc.gov/ncbddd/musculardystrophy/treatments.html>. Acesso em Jan 2022.

Capítulo 18

FISIOLOGIA NEUROSSENSORIAL: UMA REVISÃO INTEGRATIVA DO TRAJETO DAS PRINCIPAIS VIAS SENSORIAIS

BÁRBARA RAYNE SANTOS DE ALENCAR[1]

[1]*Discente – Medicina da UNIFASB/UNINASSAU*

Palavras Chave: *Impulso nervoso; Potenciais de Ação; Vias Neurossensoriais*

INTRODUÇÃO

A neurofisiologia é uma ramificação da neurociência que se dedica ao estudo do funcionamento do Sistema Nervoso (SN), desde o nível de órgãos, redes celulares e até de células isoladas, com o objetivo de abranger as respostas nervosas centrais (SNC) e as periféricas (SNP).

Inicialmente, deve-se entender a reversibilidade de uma lesão neural: ela somente é irreversível quando o corpo ou o axônio estiverem dentro do SNC , ou seja, quando sua Bainha de Mielina (BM) é de responsabilidade dos oligodendrócitos. Quando o axônio está fora do SNC, ele é revestido também pela BM, porém agora de responsabilidade das células de Schwann, portanto tem-se lesões reversíveis. É a partir desse princípio que se pode entender o funcionamento e possíveis desdobramentos de uma via neurossensorial (SILVERTHORN, 2017).

Partindo desse pressuposto, sabe-se que o Córtex possui dois hemisférios e quatro lóbulos, cuja estimulação neural é uma dinâmica irreversível que é feita através do Tálamo, sendo responsável pela conexão da parte motora à parte sensitiva. O hemisfério direito, por exemplo, configura as percepções sensoriais e motoras do lado esquerdo do organismo. Desse modo, anatomicamente falando, o córtex passa a se subdividir em três, para o melhor processamento das vias sensoriais: Córtex Motor, que norteia o movimento do músculo esquelético; Córtex Sensorial, onde chegam os estímulos do SNP e , então, os receptores periféricos os traduzem de maneira que seja percebida no SNC e, por fim, o Córtex Associativo, que une as informações dos dois anteriores, direcionando os comportamentos voluntário. É válido ressaltar a importância de uma região do córtex, chamada de Área de Brodmann, que se subdivide de acordo com as funções corticais: por exemplo, as áreas 1, 2 e 3 correspondem ao córtex somatossensorial primário, a 4 ao córtex motor primário, a 17 ao córtex visual primário , a 41 e 42 ao córtex auditivo primário e a 43 ao córtex gustativo primário (MOREIRA, 2017).

É válido ressaltar que o processo de conversão dos estímulos recebidos pelo córtex em PAs é feito nos neurônios sensoriais e que todos os PAs são teoricamente iguais, apenas podendo ser diferenciados através de sua modalidade, intensidade, localização e duração (KRUEGER, 2011). Assim, quanto aos sentidos somáticos, há quatro modalidades: nocicepção, propriocepção, temperatura e tato, cada uma havendo receptores sensoriais especializados. Todos os cinco sentidos sensoriais, exceto olfação, possuem células receptoras não neurais , como por exemplo a célula pilosa da orelha, que fazem sinapse com os neurônios sensoriais em associação, enquanto a olfação possui neurônios receptores específicos. Os receptores, encontrados em pele e vísceras, subdividem-se em: Mecanorreceptores, que dialogam com vários formatos de energia mecânica, como pressão (barorreceptores), gravidade, som; Fotorreceptores, que respondem aos fótons luminosos; Termorreceptores e, por fim, Quimiorreceptores, esses últimos sendo intrinsecamente responsáveis pela olfação e pela gustação, pois são células ligadas à detecção de mudanças no nível de gás carbônico, gás oxigênio e íon hidrogênio, promovendo mudanças na pressão e na ventilação via SNC (SILVERTHORN, 2017).

Nesse sentido, tem-se um efeito em cascata: a ativação do receptor produz um PA no Neurônio Sensorial Primário (NSP), que realiza sinapse com interneurônios, que são os Neurônios Sensoriais Secundários (NSSs), e que, no Tálamo, fazem sinapse com os Neurônios Sensoriais Terciários, em seguida se projetando

para a região somatossensorial do córtex cerebral (KRUEGER, 2011). (MOREIRA, 2017).

O objetivo da presente revisão é mostrar, detalhadamente, cada etapa e cada caminho seguido pelo potencial de ação ao longo dos neurônios das principais vias sensoriais, evidenciando a maneira que elas recebem e processam os estímulos recebidos, que é de extrema importância para a compreensão da fisiologia do corpo humano.

MÉTODO

Trata-se de uma revisão integrativa realizada no período de abril à outubro de 2021. A pesquisa do material bibliográfico para a construção desta revisão integrativa de literatura deu-se em quatro fases. Inicialmente, tendo por base o livro SILVERTHORN- Fisiologia Humana, escolheu-se quais vias neurossensoriais seriam abordadas e os principais aspectos de cada uma delas, de modo a traçar uma sequência linear dos tópicos escolhidos e principais objetivos.

Em seguida, definiu-se as bases de dados Scielo e Pubmed para a identificação dos artigos. Na terceira fase, delimitou-se a busca por meio das seguintes palavras-chave, combinadas entre si: “Vias Neurossensoriais”, “Potenciais de Ação” , “Impulso Nervoso” e “Córtex Cerebral”.

Os critérios de inclusão foram: artigos em inglês e em português, publicados no período de 2010 a 2019 e que abordavam as temáticas propostas para esta pesquisa. Os critérios de exclusão foram: artigos duplicados, artigos disponíveis no formato de resumo e artigos que não atendiam aos demais critérios de inclusão.

Na quarta fase, por fim, foi realizada uma leitura dos resumos/abstracts dos artigos encontrados com os descritores já especificados, verificando e selecionando quais se encaixavam no propósito em questão, restando 8 artigos após os critérios de seleção. Os resultados foram apresentados de maneira descritiva, com base na explanação do processamento dos estímulos sensoriais.

RESULTADOS E DISCUSSÃO

Quanto à quimiorrecepção olfativa, sabe-se que, na cavidade nasal de epitélio olfatório, onde se inicia a modulação os estímulos sensoriais, há os neurônios sensoriais primários, cuja a união de seus axônios formam no primeiro par de nervo craniano. Sendo assim, eles irão fazer sinapse com os neurônios sensoriais secundários, no bulbo olfatório, e, em sequência, dirigir-se para o trato olfatório, e , por fim, para o córtex olfatório, não passando pelo tálamo (RODRIGUES, 2010).

Para que possa a haver a transdução de sinal olfatório, as moléculas devem dissolver-se no muco, conectar-se a uma proteína receptora, e, por fim, ligar-se ao receptor específico, sendo receptores de membrana acoplados à proteína G. Como consequência do acoplamento específico à proteína G do tipo Golf, haverá o aumento de AMPc, abrindo canais catiônicos e promovendo a despolarização celular, dando início ao efeito em cascata (NSPs- NSSs) (SILVERTHORN, 2017). Além do mais, é sabido que a olfação está ligada com outros sentidos especiais: por exemplo, as vias ascendentes do bulbo olfatório podem levar ao hipocampo e/ou à amígdala, partes do sistema límbico relacionadas com memorizações e emoções.

Por outro lado, a quimiorrecepção gustativa passa pelo tálamo e seus receptores gustativos estão geralmente inseridos na superfície da língua. Para que haja a constatação de qualquer substância, primeiramente ela deve ser dissolvida pelo conteúdo salivar e, logo após, os ligantes gustatórios devem conectar-se a uma proteína de membrana, iniciando a cascata

transductória de sinal, que culminará na liberação, pela CRG, de um mensageiro químico (RODRIGUES, 2010). Dessa forma, esse mensageiro químico irá ativar os NSPs, cujos axônios unem-se nos nervos Facial (VII), Glossofaríngeo(IX) e Vago (X), ocorrendo as sinapses e, por fim, o conteúdo sensorial dirige-se ao córtex por meio do tálamo (MOREIRA, 2017).

Além disso, o sabor doce, azedo (sabor ácido devido à presença de H+), salgado (Na+), amargo e umami são os cinco componentes gustativos, sendo o umami responsável pelo aumento do sabor dos alimentos, por conter glutamato monossódico. Sendo assim, é fundamental que haja a diferenciação da transdução de sinal de acordo com cada sabor: os sabores salgado e azedo possuem mediação por canal iônico, enquanto os demais estão relacionados à ativação de receptores da proteína G (RCPG) nos ápices das superfícies (SILVERTHORN, 2017).

Inicialmente, sabe-se que as células receptoras gustatórias do tipo II que estão intrinsecamente ligadas à configuração promovida pelos RCPG subdividem-se em: os sabores doce e umami possuem os receptores do tipo T1R, enquanto sabor amargo possui receptor T2R. Dessa forma, T1R ou T2R irá ativar uma proteína G especial, a Gustducina, promovendo várias vias de transdução de sinal e, algumas delas, fazem proporcionando a saída de íons cálcio de estoques intracelulares, iniciando a liberação de ATP pelas células do tipo II, que irá atuar nos NSPs (RODRIGUES, 2010).

Em contrapartida, são as células pré-sinápticas do tipo III que atuam no sabor azedo, possibilitando que o H+ haja efetivamente nos canais iônicos dessas células, despolarizando-as. Essa despolarização é mediada pela liberação de Serotonina, por exocitose, que irá excitar o neurônio sensorial primário (NSP). O sabor salgado, não menos importante, está relacionado ao fato de que a entrada de sódio irá despolarizar a célula, disparando um PA no NSP (SUNDARAM, 2019).

Quanto à via auditiva, para compreendê-la, torna-se essencial saber a anatomia da orelha, na qual há duas estruturas sensoriais que merecem destaque: o aparelho vestibular da orelha é o transdutor primário sensorial do equilíbrio e a cóclea da orelha interna é a que possui os receptores sensoriais auditivos de fato (LIBERMAN, 2017). O som, então, passa a ser a forma que o cérebro interpreta de determinada amplitude, frequência e duração das ondas sonoras que atingem as orelhas humanas, as quais percebem o som como graves, os de baixa frequência, ou agudos, os de alta frequência.

Nesse âmbito, a transdução sonora passa a ocorrer da seguinte forma: a energia liberada pela onda sonora é convertida em energia mecânica vibracional, que se tornará ondas no líquido da cóclea e , posteriormente, abrirá canais iônicos nas células células ciliadas pertencentes ao Órgão de Corti (SILVERTHORN, 2017). Desse modo, o fluxo iônico para dentro dessas células receptoras auditivas configura um sinal elétrico liberador de Neurotransmissor, que irá disparar PAs nos neurônios auditivos primários.

As três partes do ouvido, externa, média e interna, assim, passam a ter funções distintas. Enquanto o ouvido interno é o conversor, convertendo o sinal sonoro em impulso a ser conduzido, pelo nervo auditivo, ao córtex cerebral, ouvido médio e o externo são responsáveis pela amplificação desse sinal, por meio do aumento do movimento da membrana basilar, amplificação que só ocorre devido às proteínas motoras presentes na membrana ciliada externa, tais como a Prestina. Dessa forma, o ouvido externo conduz as vibrações sonoras inicialmente para a cadeia ossicular para que depois chegue à cóclea, no ouvido interno (SUNDARAM, 2019).

Outrossim, as células que de fato compõem o Órgão de Corti, no ouvido interno, são as células ciliadas internas, geradoras do impulso elétrico, e externas, amplificadoras. Para que haja a formação e a propagação desse impulso, primeiramente as células ciliadas internas têm que ser despolarizadas pela entrada de íons potássio, e, em seguida, ocorre a liberação do glutamato, neurotransmissor que forma o estímulo elétrico a ser guiado ao córtex cerebral. É através da via auditiva que os impulsos chegam à área 41 de Brodmann (MOREIRA, 2017).

É válido ressaltar o comum quadro de perda auditiva neurossensorial, que geralmente ocorre devido a infecções virais e bacterianas que levam ao acúmulo de fluido e até trauma inesperado na orelha (LIBERMAN, 2017). Desse modo, sabe-se que esses acometimentos levam à degradação da orelha interna, ou seja, de suas células ciliadas que carregam o som: quando a lesão é nas células ciliadas externas (CCE), células responsáveis por apenas 5% da transmissão dos impulsos ao nervo auditivo, as perdas auditivas não são maiores que 50 db em baixa frequência. Entretanto, quando ultrapassa esse limiar, há lesão das CCE e CCI, o que é preocupante pois as CCI são as encarregadas por 95% da transmissão, além do fato de que as células cocleares, quando lesionadas, não se regeneram (NAGAOKA, 2010).

Quanto às vias sensoriais da visão, é fundamental compreender que ela é um processo de tradução do reflexo da luz, pelos objetos do ambiente, em uma imagem: de um ponto de vista físico, o olho é análogo a uma câmera, que irá focar a luz em uma superfície utilizando uma abertura ajustável, a pupila, e uma lente. Desse modo, a luz que entra no olho é focalizada na retina através do cristalino (lente) e os fotorreceptores contidos na retina transduzem a energia contida naquele fóton de luz, radiação eletromagnética (E=hf), em energia elétrica, que será processada, por vias neurais específicas, em imagens visuais (SILVERTHORN, 2017). As células sensoriais neuroepiteliais, bastonetes e cones, são responsáveis por receber o estímulo visual, que será conduzido aos protoneurônios (NSPs), que aqui são representados pelas células bipolares da retina, e depois se dirigirá aos deutoneurônios (NSSs), localizados na camada ganglionar da retina, de onde será conduzido até o núcleo geniculado lateral e, posteriormente, para o córtex cerebral, mais especificamente no lobo occipital, através dos neurônios sensoriais terciários (diencéfalo-corticais) (RODRIGUES, 2010).

O olho, nesse sentido, possui duas câmaras separadas por uma lente, o cristalino, que é suspensa por zônulas ciliares, ligamentos transparentes focalizadores de luz. A câmera posterior à lente é muito maior que a anterior, chamada de câmara postrema, contém uma substância que auxilia na manutenção do formato ocular do olho, o humor vítreo, enquanto a câmera anterior da lente contém o humor aquoso, um líquido com uma concentração relativamente baixa de proteínas. Sendo assim, a luz, por meio da córnea, adentra a superfície anterior do olho e, após passar pela pupila, chega até a lente : é por meio do trabalho conjunto da córnea e da lente que a direção dos raios de luz é desviada para a retina (SOBRINHO, 2015).

Em sequência, após a focalização na retina, a luz é encaminhada ao disco óptico, que é o lugar no qual os neurônios da via visual configuram o nervo óptico, 2o par craniano e também é o local de onde os neurônios sairão em direção ao quiasma óptico , no encéfalo (SILVERTHORN, 2017). Destarte, esses neurônios devem fazer sinapse no tálamo, finalizando a trajetória no córtex visual do lobo occipital. É essencial ter consciência de que o olho é protegido pela órbita, uma cavidade óssea formada por 7 ossos da face e que a pupila representa um

variável óstio de abertura através do qual a luz pode adentrar o olho, dependendo dos movimentos dos músculos ao seu redor e sabendo que são os nervos Troclear, Abducente e Oculomotor que inervam esses músculos (MOREIRA, 2017).

CONCLUSÃO

O córtex somatossensorial, então, passa a ser a parte do cerebral capaz de reconhecer de onde provém os tratos sensoriais ascendentes, sendo importante a compreensão de que todos os neurônios sensoriais secundário atravessam a linha média corporal , de forma que as sensações do lado direito do corpo sejam processadas pelo hemisfério esquerdo e vice-versa

O âmago da questão, portanto, diz respeito à necessidade de se conhecer amplamente a respeito da arquitetura funcional do córtex cerebral e da condução dos impulsos nervosos nas diversas vias neurossensoriais e a forma que elas processam e que traduzem a informação recebida, a fim de que se possa conectar e justificar os processos fisiológicos naturais do corpo humano por meio da constatação neural

REFERÊNCIAS BIBLIOGRÁFICAS

KRUEGER, E.B *et al.* Potencial de ação: do estímulo à adaptação neural. Fisioterapia em Movimento [online]. 2011, v. 24, n. 3 , p. 535. 2011.

LIBERMAN, M.C *et al.* Cochlear synaptopathy in acquired sensorineural hearing loss: Manifestations and mechanisms. 2017, v.349, p. 138, 2017.

MOREIRA, Édisom de Souza. TELENCÉFALO II: CÓRTEX CEREBRAL [Internet]. Volta Redonda: FOA. 2017, vol 20, p. 253. 2017.

NAGAOKA, Jayson *et al.* Perda auditiva neurossensorial súbita idiopática: evolução na presença de hipertensão arterial sistêmica, diabetes melito e dislipidemias. Brazilian Journal of Otorhinolaryngology [online]. 2010, v. 76, n. 3, pp. 363-369. Disponível em: <https://doi.org/10.1590/S1808-86942010000300015>.

RODRIGUES, F.V. *et al.* Fisiologia Sensorial: Departamento de Fisiologia, Instituto de Biociências-USP. Revista da Biologia [Internet]. 2010, v.5, p. 25. 2010.

SILVERTHORN, Dee Unglaub. Fisiologia humana: Uma abordagem integrada. 7th rev. ed. [place unknown]: Artmed Editora LTDA; 2017. 963 p. único vol. 2017.

SOBRINHO, C.R *et al.* Mecanismos purinérgicos no bulbo ventrolateral rostral modulam respostas cardiovasculares e respiratórias promovidas pela ativação dos quimiorreceptores centrais e periféricos [tese]. São Paulo: , Instituto de Ciências Biomédicas; 2015.

SUNDARAM, V.K *et al.* Liver X Receptors and Their Implications in the Physiology and Pathology of the Peripheral Nervous System. International Journal of Molecular Sciences.2019, v.20, n.17, p.4192. 2019.

Capítulo 19

MENINGIOMA EM PLACA ATÍPICO: UM RELATO DE CASO

VERONICA PERIUS DE BRITO[1]
ALICE MIRANE MALTA CARRIJO[1]
JOÃO VICTOR AGUIAR MOREIRA[1]
PAULO CÉSAR MARINHO DIAS[2]
STEFAN VILGES DE OLIVEIRA[3]

[1]Discente - Medicina da Faculdade de Medicina (FAMED) da Universidade Federal de Uberlândia (UFU).
[2]Docente – Neurocirurgia da Faculdade de Medicina (FAMED) da Universidade Federal de Uberlândia (UFU).
[3]Docente – Departamento de Saúde Coletiva da Universidade Federal de Uberlândia (UFU).

Palavras Chave: *Meningioma; Neurocirurgia; Craniotomia*

INTRODUÇÃO

Os meningiomas são considerados os tumores primários mais comuns do Sistema Nervoso Central (SNC) (BUERKI *et al.*, 2018), sendo, em sua vasta maioria, benignos e não metastáticos (WANG & OSSWALD, 2018). Eles tipicamente surgem em localizações intracranianas e sua incidência geral é de 7,86/ 100.000 habitantes de acordo com o relatório mais recente do Registro Central de Tumor Cerebral dos Estados Unidos (WANG & OSSWALD, 2018).

Sua incidência varia significativamente com a idade, de modo a aumentar de 0,14/100.000 em crianças de 0 a 19 anos para 37,75/100.000 na faixa etária de 75 a 84 anos (BUERKI *et al.*, 2018). Além disso, também se observa uma maior prevalência entre o sexo feminino (2,27:1), a qual torna-se ainda maior (~3:1) nos anos férteis da mulher (BUERKI *et al.*, 2018).

Quanto à classificação, a Organização Mundial da Saúde (OMS) divide esses tumores em diferentes graus. Dentre os meningiomas já documentados, a maioria (81,1%) são do grau I (típico); 16,9% são grau II (atípicos) e 1,7% são de grau III (anaplásicos) (BUERKI *et al.*, 2018). São tumores originários das células mesodérmicas da aracnoide (SIMIS *et al.*, 2007) e, geralmente, não são lesões de crescimento rápido ou infiltrativas, apresentando início insidioso dos sintomas (BUERKI *et al.*, 2018).

Os meningiomas em placa são um subgrupo menos frequentes desses tumores, caracterizados por um padrão de crescimento associado à uma reação hiperostática severa ao osso adjacente (PÁEZ-GRANDA & VELÁZQUEZ-MARÍN, 2018). Esse tipo de apresentação está localizada, principalmente, na convexidade cerebral e os sintomas são variáveis a depender do local e da evolução do crescimento tumoral, podendo ser assintomáticos ou com déficits associados às estruturas com as quais o tumor entra em contato (PÁEZ-GRANDA & VELÁZQUEZ-MARÍN, 2018).

O tratamento padrão para esses tumores é a ressecção cirúrgica máxima (BUERKI *et al.*, 2018), porém para tumores de grau patológico mais alto (II e III) as chances de recorrência são elevadas (WANG & OSSWALD, 2018). Já quanto ao diagnóstico e vigilância, a ressonância magnética (RM) é a modalidade padrão, porém, aspectos radiológicos típicos de outras patologias podem conduzir a hipóteses diagnósticas equivocadas (WANG & OSSWALD, 2018).

Contudo, ainda não há recomendações com nível de evidência A nas Diretrizes da Associação Europeia de Neuro-Oncologia para o diagnóstico e tratamento desses tumores, fato que evidencia a insuficiência de estudos na área (WANG & OSSWALD, 2018). Assim, o relato do manejo clínico abordado em um hospital de referência da região de Minas Gerais contribui para ampliar o entendimento dos profissionais sobre a conduta mais adequada, a fim de alcançar melhores prognósticos e maior qualidade de assistência e cuidado.

Diante disso, o objetivo do presente relato é apresentar o caso de um paciente diagnosticado com Meningioma em Placa, cujo diagnóstico inicial era sugestivo de Hematoma Subdural Agudo (HSDA), bem como destacar os fatores de risco associados, os sintomas habitualmente presentes e as possíveis estratégias para diagnóstico e tratamento.

O artigo foi aprovado pelo Comitê de Ética em Pesquisa (CEP) da Universidade Federal de Uberlândia (UFU) por meio do Parecer Consubstanciado número 4.598.076.

Relato de caso

Paciente brasileiro, sexo masculino, 57 anos, trabalhador rural, ex etilista há 5 anos, com história de epilepsia e uso crônico de Clonazepam (2 mg) e Haloperidol (2 mg), foi admitido ao pronto atendimento com quadro de cefaleia súbita, confusão mental e desorientação temporo-espacial. Sem familiares identificados, estava acompanhado pelo empregador, o qual descreveu, sugestivamente, quadro de déficit cognitivo prévio e disartria leve a moderada.

Na admissão, apresentou crise convulsiva tônico-clônica, sendo administrado Diazepam e Fenitoína. Ao exame físico, apresentava-se em regular estado geral, confuso, taquicárdico, com murmúrio vesicular diminuído, disfásico e Escala de Coma de Glasgow 11 (Abertura ocular: 4; Resposta Verbal: 2; Resposta Motora: 5).

Evoluiu com episódio de agitação motora secundária, alucinações visuais, 13 pontos na ECG, rigidez muscular difusa e taquicardia sinusal, além da manutenção do quadro confusional. Paciente foi então encaminhado para a Unidade de Terapia Intensiva (UTI), mantendo vigilância neurológica e infecciosa, além da monitorização hemodinâmica e do padrão respiratório.

Foi submetido a tomografia computadorizada (TC) do crânio que mostrou coleção extra-axial, de limites mal definidos na ausência de contraste, medindo 15 mm de espessura máxima, hiperdensa, com localização frontotemporoparietal esquerda, determinando compressão sobre o parênquima adjacente e desvio de estruturas da linha média em cerca de 3 mm. Aspecto inicial sugestivo de HSDA.

Para confirmação diagnóstica, foi feita uma RM do encéfalo, a qual demonstrou lesão hiperdensa com captação de contraste em região lateral de asa do esfenoide, estendendo para frontal e temporal esquerdo, com efeito de massa local e edema vasogênico fronto-temporal-perilesional (**Figura 19.1**). A partir desses achados, em especial do edema perilesional (EP), a possibilidade de HSDA foi excluída, sendo levantada a hipótese diagnóstica de lesão tumoral expansiva.

Figura 19.1 RM encefálica, T1 com contraste, demonstrando lesão captante, em placa, temporal esquerdo, com extensa área de edema e efeito de massa.

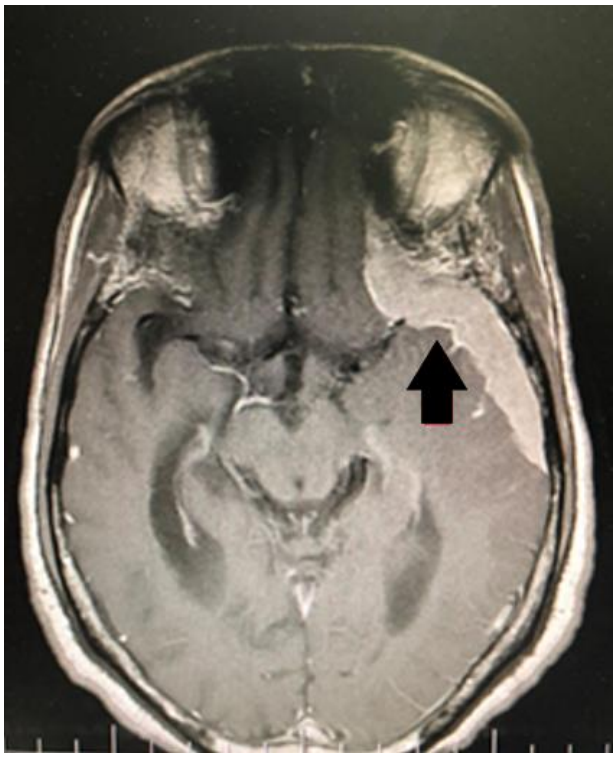

Foi submetido a craniotomia e exérese da lesão expansiva frontotemporobasal a esquerda no oitavo dia após a internação, sem intercorrências (**Figura 19.2**). No primeiro dia pós cirúrgico, apresentou nova crise tônico-clônica generalizada, controlada com 5 mg de Diazepam. Além disso, apresentou-se com 12 pontos na ECG sem déficits motores focais e sem disfasia. Uma nova TC de crânio foi realizada e mostrou sulcos e giros preservados, transição corticomedular visível, status pós-operatório fromtotemporoparietoesfenoidal esquerdo sem sinais de complicações ou lesões expansivas com efeito de massa.

Figura 19.2 Espécime cirúrgica.

O diagnóstico de lesão expansiva foi comprovado a partir da análise histopatológica e imuno-histoquímica, a qual confirmou a presença de um meningioma em placa atípico. Os cortes histológicos exibiram neoformação tecidual hipercelular composta por células uniformes com núcleos arredondados, alguns ovalados, de cromatina frouxa e citoplasma abundante, eosinofílico com limites celulares indefinidos, dispostas em lençóis com aspecto lobulado. Apresentou atividade mitótica, com 9 figuras de mitoses em campos de grande aumento, além de focos de necrose com aspecto geográfico (**Figura 19.3**). No estudo imunohistoquimico houve negatividade para os marcadores da proteína glial ácida fibrilar (GFAP) e receptor de progesterona e positividade para vimentina e EMA (com padrão dot).

Figura 19.3 A - Lâmina em pequeno aumento demonstrando neoformação tecidual, de alta celularidade, em arquitetura de lençóis de aspecto lobulado. **B** - Lâmina em maior aumento demonstrando foco de necrose em aspecto geográfico. **C** - Imagem em maior aumento evidenciando, pelo círculo preto, figuras mitóticas.

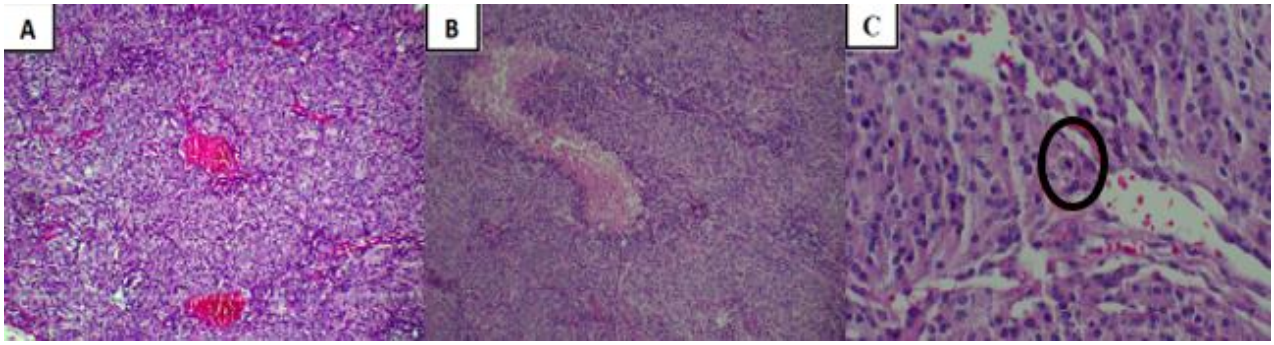

No segundo dia após a cirurgia, evoluiu com importante melhora do nível de consciência. Entretanto, com ausculta respiratória crepitante em base direita devido a consolidação evidenciada por radiografia de tórax. Após sete dias com antibioticoterapia para resolução da consolidação, paciente teve alta hospitalar consciente, sem déficits focais ou de pares cranianos, hemodinamicamente estável, eupneico em ar ambiente, com ausculta respiratória preservada e afebril. Contudo, apresentava disfasia leve, 14 pontos na ECG e desorientação temporoespacial. Por fim, permanece com seguimento ambulatorial no setor de neurocirurgia, com ressonância de controle sem recidiva (**Figura 19.4**).

Figura 19.4 Ressonância magnética controle da craniotomia temporoparietal esquerda.

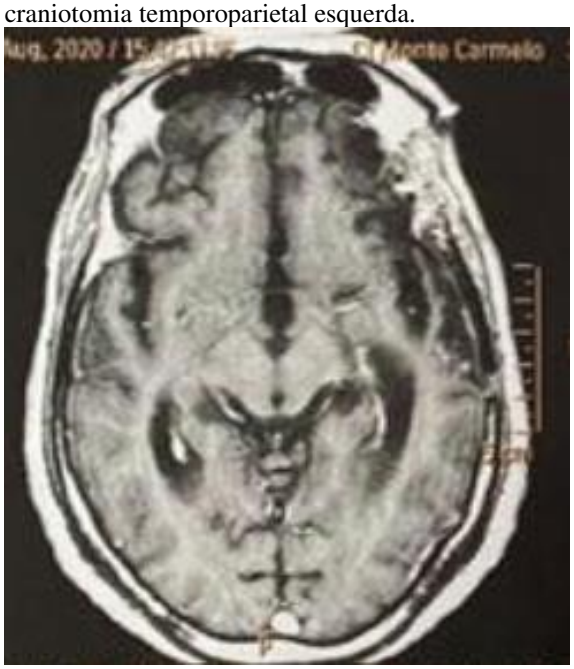

Discussão

Meningiomas são, geralmente, benignos (WANG & OSSWALD, 2018) e solitários (SIMIS *et al.*, 2007; WANG & OSSWALD, 2018). Podem surgir em qualquer lugar no SNC onde as células mesodérmicas da aracnóide estão localizadas (WANG & OSSWALD, 2018), mais comumente ao longo da convexidade cerebral ou da asa do esfenoide e parasagital (WANG & OSSWALD, 2018). Tipicamente, tem localização intracraniana, encontrados, em 90% dos casos, na região supra-tentorial (SIMIS *et al.*, 2007). A localização frontotemporoparietal do tumor do presente relato, concorda com a incidência comum descrita. Por outro lado, de forma atípica, também podem ocorrer no interior dos ventrículos e no parênquima cerebral (WANG & OSSWALD, 2018).

Algumas condições estão relacionadas com sua patogênese, como exposição à radiação ionizante, assim como fatores genéticos (BUERKI *et al.*, 2018; SIMIS *et al.*, 2007; WANG & OSSWALD, 2018). A neurofibromatose tipo 2, por exemplo, predispõe o indivíduo ao desenvolvimento desses tumores (BUERKI *et al.*, 2018; SIMIS *et al.*, 2007; WANG & OSSWALD, 2018), os quais podem ter associação, também, apesar de raras, com a Síndrome de Gorlin, de Cowden (WANG & OSSWALD, 2018), Li-Fraumani e von Hippel-Lindau (BUERKI *et al.*, 2018).

Em geral, os meningiomas não apresentam crescimento rápido ou infiltrativo (BUERKI *et al.*, 2018), podendo ser, inclusive, assintomáticos (BUERKI *et al.*, 2018; WANG & OSSWALD, 2018). As manifestações clínicas dependem da sua localização, quando são frontais ou parasagitais, ocorrem mudanças de personalidade, confusão e alteração no nível de consciência (BUERKI *et al.*, 2018). Ademais, a compressão de estruturas cerebrais e vasculares, devido ao aumento da pressão intracraniana, se manifesta por cefaleia e déficits neurológicos focais ou generalizados (WANG & OSSWALD, 2018), além de convulsões (BUERKI *et al.*, 2018), como foi observado no paciente descrito.

Além da similaridade do quadro compressivo, o paciente em análise também apresentou desorientação temporoespacial, confusão mental, alucinações visuais e agitação motora associados a evolução de crescimento do meningioma, bem como às estruturas com as quais entrou em contato.

A RM é o exame padrão para o diagnóstico radiológico e vigilância do meningioma, que se revela como uma lesão dural, homogênea, bem circunscrita (BUERKI *et al.*, 2018), hipo ou isointenso em sequências ponderadas em T1 e até hiperintenso nas ponderadas em T2 (WANG & OSSWALD, 2018). É possível observar, também, embora menos comum, EP em T2 e T2 FLAIR, quando o tumor for secretório ou em lesões mais agressivas (BUERKI *et al.*, 2018). Entretanto a RM convencional, não prevê o grau patológico do tumor e nem seu potencial de crescimento (BUERKI *et al.*, 2018).

Na TC com contraste, o meningioma de natureza extradural terá como característica uma cauda dural espessada, frequentemente útil na distinção de outras lesões (BUERKI *et al.*, 2018). Além disso, hiperostose no crânio e calcificação intratumoral também podem ser visualizadas (WANG & OSSWALD, 2018).

No caso descrito, a TC sugeriu hipóteses diagnósticas equivocadas, que foram excluídas com realização da RM, exame padrão recomendado, o qual possibilitou o diagnóstico radiológico de lesão expansiva, sendo, posteriormente, caracterizada e especificada pelo exame imunohistopatológico. Essas condutas corroboram com a literatura, que prevê que apesar das técnicas de imagens serem utilizadas para o diagnóstico, este é feito definitivamente através na

análise histopatológica após biópsia ou ressecção tumoral (BUERKI *et al.*, 2018).

A partir dessa análise, os meningiomas configuram 15 apresentações morfológicas diferentes (HARTER, BRAUN & PLATE, 2017). Adota-se a classificação da OMS de 2016, que divide esses tumores em 3 graus, benigno (I), atípico (II) e anaplásico (III) (BUERKI *et al.*, 2018; GOLDBRUNNER *et al.*, 2016; HARTER, BRAUN & PLATE, 2017; WANG & OSSWALD, 2018; WHITTLE *et al.*, 2004). O intuito dessa avaliação é avaliar o grau de malignidade, assim como condutas e risco de recorrência tumoral pós cirúrgica (HARTER, BRAUN & PLATE, 2017). Como principal critério, utiliza-se a contagem de figuras mitóticas em campos de grande aumento e o grau de celularidade (BUERKI *et al.*, 2018; GOLDBRUNNER *et al.*, 2016; HARTER, BRAUN & PLATE, 2017; WANG & OSSWALD, 2018).

Os meninigiomas atípicos, como descrito no presente relato, representam 16,9% dos casos e uma taxa de recorrência de até 52% (HARTER, BRAUN & PLATE, 2017). São marcados por 4-19 mitoses por 10 campos de grande aumento e grande celularidade, além de focos de necrose, reduzida razão núcleo citoplasmática e possível invasão cerebral (BUERKI *et al.*, 2018; HARTER, BRAUN & PLATE, 2017; WANG & OSSWALD, 2018).

Aproximadamente dois terços dos meningiomas intracranianos apresentam EP associado (SIMIS *et al.*, 2007), cuja presença identificada pela RM contribuiu para o diagnóstico diferencial no caso relatado. Sugere-se que este seja vasogênico, sendo sua fisiopatologia explicada pelo aumento da permeabilidade vascular que resulta em extravasamento de proteínas e fluidos para o espaço extracelular. O EP é mais frequente em meningiomas grau II e III (79%), quando comparados ao grau I (66%) e uma das localizações em que sua incidência é maior são nos tumores de convexidade (SIMIS *et al.*, 2007).

Acredita-se que a formação do EP esteja relacionada com o potencial invasivo e com a capacidade do tumor de interagir com o córtex adjacente. Na maioria dos relatos, ressalta-se uma incidência maior de EP em tumores maiores, uma vez que esses podem comprimir o cérebro adjacente e estirar a membrana arcanóidea, o que possibilita a infiltração cortical e contribui para uma maior produção de fatores edemagênicos e fluidos, favorecendo a produção do edema (SIMIS *et al.*, 2007).

O plano terapêutico adotado para esses tumores depende de vários fatores, tais quais: a presença de efeito de massa na RM, o grau histopatológico, a condição clínica do paciente, entre outros (BUERKI *et al.*, 2018; GOLDBRUNNER *et al.*, 2016). Os dois tratamentos primários de longa data são a cirurgia e a terapia de radiação (TR), porém para muitos pacientes que apresentam tumores assintomáticos, a vigilância de rotina por imagem é uma estratégia adotada (BUERKI *et al.*, 2018; WANG & OSSWALD, 2018).

Para meningiomas sintomáticos ou em crescimento, o padrão terapêutico é a ressecção máxima (BUERKI *et al.*, 2018; GOLDBRUNNER *et al.*, 2016; WANG & OSSWALD, 2018), procedimento realizado no caso descrito, sendo que sua localização neuroanatômica determina a abordagem cirúrgica adotada (BUERKI *et al.*, 2018; GOLDBRUNNER *et al.*, 2016; WANG & OSSWALD, 2018). Cabe destacar, entretanto, que a capacidade de se obter ressecção completa é limitada por diversas variáveis, como: envolvimento de seios durais, artérias, nervos cranianos, invasão cerebral, entre outros (BUERKI *et al.*, 2018).

Para pacientes que não são candidatos à cirurgia, devido à idade ou outras comorbidades ou em casos de tumores cirurgicamente ina-

cessíveis, é considerada a TR, a qual também é utilizada como terapia adjuvante (pós-ressecção) e em casos de recorrência tumoral (BUERKI *et al.*, 2018; WANG & OSSWALD, 2018). Todavia, tratamentos efetivos para meningiomas refratários à cirurgia e à radiação ainda são limitados, sendo a quimioterapia recomendada apenas em cenário de doença progressiva sem viabilidade de TR ou ressecção cirurgia adicionais ou recidivas (BUERKI *et al.*, 2018; WANG & OSSWALD, 2018).

Por fim, existem diversos fatores que influenciam no prognóstico e na sobrevida, tais como: idade, tamanho e localização do tumor, características histológicas e moleculares, índice mitótico, extensão da ressecção, bem como a terapia inicial utilizada (WANG & OSSWALD, 2018; HARTER, BRAUN & PLATE, 2017). Por isso, é importante que o paciente siga em acompanhamento clínico com um neurocirurgião ou neuro-oncologista, a fim de evitar futuros déficits neurológicos irreversíveis e encontrar o melhor tempo possível para intervenção ou reintervenção (GOLDBRUNNER *et al.*, 2016).

REFERÊNCIAS BIBLIOGRÁFICAS

BUERKI, R.A. *et al.* An overview of meningiomas. Future Oncology, v. 14, n. 21, p. 2161-2177, 2018.

GOLDBRUNNER, R. *et al.* EANO guidelines for the diagnosis and treatment of meningiomas. The Lancet Oncology, v. 17, n. 9, p. e383-e391, 2016.

HARTER, P.N.; BRAUN, Y. & PLATE, K.H. Classification of meningiomas-advances and controversies. Chinese clinical oncology, v. 6, n. Suppl 1, p. S2-S2, 2017.

PÁEZ-GRANDA, D. & VELÁZQUEZ-MARÍN, F. ¿ Meningioma en placa o meningioma intraóseo?. Revista Argentina de Radiología/Argentinian Journal of Radiology, v. 82, n. 03, p. 134-136, 2018.

SIMIS, A. *et al.* Edema peritumoral em meningiomas. JBNC-JORNAL BRASILEIRO DE NEUROCIRURGIA, v. 18, n. 3, p. 40-49, 2007.

WANG, N. & OSSWALD, M. Meningiomas: overview and new directions in therapy. In: Seminars in neurology. Thieme Medical Publishers, 2018. p. 112-120.

WHITTLE, I.R. *et al.* Meningiomas. The Lancet, v. 363, n. 9420, p. 1535-1543, 2004.

Capítulo 20

DOENÇA DE PARKINSON E SUA SINGULARIDADE

GABRIEL RAMOS ROMERA[1]
GABRIELA BUENO DE SOUZA[2]
GIOVANNA QUEIROZ ORTALI[3]
GUILHERME COTOMACCI [4]
MARCELO GABRIEL GARCIA COLTURATTO[5]
MARIA ISABELLA GONÇALVES MAZINE[1]
MARIANA KIRIAKY TSOTSOS TOZELLO[1]

[1]Discente - Medicina do Centro Universitário Nove de Julho
[2]Discente - Medicina do Centro Universitário Metropolitana de Santos
[3]Discente - Medicina do Centro Universitário Santo Amaro
[5]Discente - Medicina do Centro Universitário São Camilo
[6]Discente - Medicina do Centro Universitário Rio Verde
[4]Docente - Departamento de Ciências da Saúde da Universidade Nove de Julho

Palavras Chave: *Doença de Parkinson; Deep brain stimulation; Levodopa*

INTRODUÇÃO

A doença de Parkinson (DP) é uma doença crônica, neurodegenerativa que pode levar a inúmeras disfunções, causadas pela deficiência dopaminérgica. A neurodegeneração de neurônios produtores da dopamina na região nigroestriatal e a diminuição desse neurotransmissor, acarretam em sintomas motores e não motores característicos da DP. Acomete indivíduos em casos esporádicos ou hereditários, de forma proporcional em ambos os sexos (HAN & HU, 2020). O acometimento do sistema nigro-estriatal leva à diminuição progressiva da comunicação dos neurônios dopaminérgicos com os núcleos da base (NEUMANN, *et al.,* 2018). Essa condição resulta nos sinais cardinais da DP, que são: bradicinesia, rigidez e tremor em repouso (BEITZ, 2014) (CHOU, 2013). Para diagnóstico é necessário que o paciente apresente pelo menos dois dos sinais cardinais citados anteriormente. Além disso, para conclusão do diagnóstico o indivíduo deve responder positivamente ao teste da levodopa, pelo fato de ser a droga mais efetiva no tratamento de DP e o mais eficaz na melhora dos sintomas motores afetados pela doença (HAN & HU, 2020) (LEWITT, 2015). O fato de nenhum medicamento ou abordagem cirúrgica controlar a progressão da doença de parkinson e não possuir um padrão de evolução nem de sintomatologia, faz com que tal doença neurodegenerativa seja ainda mais intrigante, e levou ao desenvolvimento deste artigo de revisão, o qual busca esclarecer a singularidade da DP, enfatizando o desenvolvimento individual desde o desenvolvimento clínico até os resultados dos diferentes tipos de terapia (TEIVE, 2005; GAZEWOOD; *et al.* 2013).

MÉTODO

Este estudo constitui uma revisão bibliográfica de caráter analítico. O levantamento dos dados foi realizado no período de março de 2021 até janeiro de 2022 e utilizou-se as bases de dados *Scientific Electronic Library Online* (SCIELO), *National Library of Medicine* (PUBMED), *SpringerLink* e *Europe PubMed Central*. Foi definido como critério de inclusão: artigos publicados entre os anos de 1999 a 2020. Ao final da pesquisa, dos 117 artigos selecionados na busca inicial, sendo que 39 foram incluídos neste estudo por contemplar o tema sobre doença de Parkinson.

RESULTADOS E DISCUSSÃO

Com base na literatura, foi possível analisar que a doença de Parkinson possui diferentes padrões de evolução e sintomatologia, assim como a resposta aos tratamentos. O que justifica a quantidade de terapias alternativas ainda em estudo, enfatizando a importância de um tratamento individualizado e a redução de danos ao paciente.

Fisiopatologia

A etiopatogenia da DP ainda é desconhecida, porém, acredita-se que seja uma interação entre genótipo e fenótipo. (JANKOVIC & TAN, 2020). Sendo assim, tem-se 2 grupos: pessoas que apresentam o parkinson de forma esporádica, e outro grupo de pessoas que apresentam de forma genética. A porcentagem em diversos artigos não converge, porém, todos apontam uma porcentagem muito maior em pacientes com casos esporádicos (55-80%) do que genéticos (10-20%). Neste último caso, esses pacientes relatam ter familiares também afetados pela doença e com o início precoce (CABREIRA & MASSANO, 2019).

O mecanismo que envolve geneticamente a DP tem sido descrito em várias formas monogênicas da doença, as quais acarretam na morte celular dos neurônios dopaminérgicos. Dentre as principais mutações genéticas associadas à DP, a mais encontrada na população ocorre no gene da glicocerebrosidase (GBA) em que está associado ao aumento do risco de desenvolver a doença por gerar possivelmente o não dobramento correto da proteína alfa-sinucleína, propiciando a formação de agregados da mesma. Esses agregados tornam-se insolúveis e formam os depósitos cerebrais chamados corpos de Lewy nos neurônios dopaminérgicos (CABREIRA & MASSANO, 2019)

Tais corpos de Lewy são considerados biomarcadores da DP, os quais são caracterizados por uma agregação intracelular anormal, contendo várias proteínas, incluindo alfa-sinucleína, as quais prejudicam o funcionamento ideal desses neurônios, causando um estresse proteolítico e consequentemente a degeneração neuronal dos mesmos. (GRINBERG. *et al.*, 2010).

Manifestações motoras

Os sinais e sintomas motores relacionados ao desenvolvimento da DP são: 1- acinesia ou bradicinesia (diminuição global da velocidade e da amplitude dos movimentos); 2- hipomimia (face sem expressão, micrografia e hipofonia); 3- rigidez (aumento da resistência à movimentação), como, por exemplo, movimento em roda dentada, muito comum em articulações, como no punho; 4- tremor de repouso (caracterizado como um movimento involuntário) que pode ser observado com os membros relaxados e apoiados em uma superfície; 5- alterações posturais e da marcha, com postura tipicamente fletida e marcha lenta, com passos curtos e base estreita (ROSSO; NICARETTA; MATTOS, 2008).

Um mnemônico pode ser utilizado para sintetizar os principais sinais motores: TRAP. Assim, cada letra representa um sinal, sendo esses: T: tremor; R: rigidez; A: acinesia e P: postura (marcha curvada e arrastada) (FRANK; *et al.,* 2006).

Manifestações não motoras

Os sinais e sintomas não motores da DP estão presentes em cerca de 90% dos pacientes durante o curso da doença e na maioria das vezes ocorre antes das manifestações motoras (LÖHLE; *et al.*, 2009).

Tais manifestações acometem diversos sistemas do organismo, acarretando em alterações como: constipação, complicações urinárias, disfunção sexual, alterações cognitivas, apatia, disfagia, depressão, ansiedade, distúrbio do sono e principalmente a demência que pode afetar 80% dos doentes com a progressão da doença (CABREIRA & MASSANO, 2019) (POLITIS, *et al.*, 2007)

Tratamento medicamentoso- levodopa

A levodopa é utilizada para o controle de sintomas motores como a rigidez e lentidão dos movimentos, sendo um medicamento precursor da dopamina que atravessa a barreira hematoencefálica. Por meio da dopa-descarboxilase há a conversão em dopamina, aumentando a quantidade de neurotransmissores dopaminérgicos e então a droga mais efetiva no tratamento da DP. Sendo assim é utilizada para o diagnóstico da doença, caso a resposta à terapia medicamentosa da levodopa seja positiva, pode-se concluir o diagnóstico da DP (BEITZ, 2014)

Um dos desafios da DP são os sintomas não motores, visto que com o tratamento via terapia dopaminérgica não há uma resposta positiva como nos sintomas motores (BEITZ, 2014). Essa terapia leva a inúmeros efeitos colaterais, sendo que o uso contínuo e em altas doses de

levodopa acarretam na discinesia, ainda mais frequente em pacientes mais jovens. A diminuição da dose de levodopa pode fazer com que a discinesia diminua, porém, não seja tão eficaz nos outros sintomas motores. Outro fator associado ao uso dessa medicação é o surgimento de flutuações, que são os momentos "on" em que o paciente se encontra com o pico do efeito da levodopa, apresentando um bom desempenho funcional e o período "off" que é característico do baixo desempenho funcional devido à interrupção do efeito da levodopa no final da ação medicamentosa (wearing off). (AZEVEDO & CARDOSO, 2009) (BERTHOLO, *et al.,* 2020)

TRATAMENTO CIRÚRGICO - Deep brain stimulation (DBS)

A estimulação cerebral profunda ou Deep Brain Stimulation (DBS) é o tratamento cirúrgico utilizado na DP (BARBOSA & CURY, 2018). Tal procedimento faz com que o dispositivo DBS ative estruturas cerebrais por meio da implantação de eletrodos em núcleos específicos, principalmente subtalâmicos (STN) e o globo pálido interno (GPi). Deste modo, são utilizados para tratar distúrbios neurológicos e psicológicos associados a DP, além de reduzir a administração medicamentosa e superar as complicações motoras acarretadas à terapia dopaminérgica na DP avançada (ARTEN & HAMDAN, 2020) (BERTHOLO, *et al.*, 2020).

A aplicação do DBS é realizada por técnicas neurocirúrgicas estereotáxicas, mantendo o paciente acordado, com o uso de anestesia local para implantação de eletrodos, podendo ser realizada bilateralmente na mesma sessão cirúrgica, os quais serão inseridos em núcleos da base específicos que irão receber estimulação elétrica contínua de alta frequência. Após esse procedimento, é aplicada anestesia geral para inserção do gerador de pulso, semelhante ao marca-passo cardíaco, em que é inserido internamente na região subclavicular ou torácica para realizar estratégias de programação dos eletrodos. (ARTEN & HAMDAN, 2020) (BEITZ, 2014). A aplicação do eletrodo tem como principal objetivo atingir dois alvos específicos, sendo: núcleo subtalâmico (STN) e o núcleo globo pálido interno (GPi), de acordo com a progressão da DP de cada paciente. O STN é o alvo preferido no tratamento, visto que é eficaz na melhora das flutuações motoras (discinesia e tremores) (BERTHOLO; FIORINI; FRANÇA, *et al.*, 2020). Já o núcleo GPi é mais utilizado quando o paciente apresenta questões psicológicas como sintomas não motores (ARTEN & HAMDAN, 2020).

O manejo médico para que haja sucesso no tratamento com o dispositivo DBS é muito complexo e necessita de uma rigorosa seleção para indicar o paciente ao tratamento. Um delicado planejamento na inserção dos eletrodos e otimização do tempo no processo cirúrgico deve ser realizado, por conta de possíveis variações anatômicas existentes nos núcleos encefálicos dos indivíduos. A voltagem dos estímulos gerados pelo eletrodo é outro fator que deve ser minuciosamente ajustado, já que os sinais e sintomas da DP que levaram ao processo cirúrgico são individuais, assim como a resposta ao tratamento. Deste modo, é de extrema importância o acompanhamento médico a longo prazo após a aplicação do DBS, sabendo que o desequilíbrio entre os eletrodos pode gerar comprometimentos graves de funções motoras e não motoras deste paciente (BERTHOLO, *et al.*, 2020).

A aplicação do DBS, assim como todos os outros tratamentos para a DP, busca a melhoria da qualidade de vida do paciente visto que é inevitável a progressão dessa doença. Diante disso, o processo cirúrgico de aplicação dos eletrodos é mais indicado para pacientes que visam

reduzir a terapia medicamentosa dopaminérgica e consequentemente reduzir a síndrome hiperdopaminérgica desencadeada (BARBOSA & CURY, 2018). Isso, por sua vez, acarreta em flutuações motoras e discinesias, como distonia, coreia descontrolada e alterações nos períodos "on" e "off", fatores que prejudicam seriamente as mais simples atividades cotidianas (BEITZ, 2014).

Entretanto é importante salientar que a redução da droga dopaminérgica não leva instantaneamente a uma redução nos efeitos comportamentais, pois tais medicamentos possuem efeitos tardios de acordo com o período total de administração, assim necessitando de um longo período para a redução dopaminérgica, dos efeitos causados e da dessensibilização dos receptores (BERTHOLO, *et al.*, 2020). Porém, uma redução brusca de levodopa e agonistas de dopamina associado ao pós operatório leva a uma síndrome hipodopaminérgica em cerca de 4-7 meses após a cirurgia de inserção do DBS, o que pode causar a apatia no paciente devido a essa redução, sendo considerada uma síndrome de abstinência desse neurotransmissor (BERTHOLO, *et al.*, 2020).

O DBS possui indicação clássica para a melhora baseada em sintomas motores, como no congelamento e na marcha. Estudos recentes evidenciam respostas promissoras em alguns sintomas não motores após aplicação do DBS, como por exemplo, a dor e o sono (BERTHOLO, *et al.,* 2020). Contudo, pesquisas demonstram também que o DBS pode intensificar a depressão e prejudicar as habilidades cognitivas (BARBOSA & CURY, 2018)

A cirurgia não está isenta de complicações visto que a implementação dos eletrodos pode piorar ou melhorar os distúrbios do controle de impulso (BARBOSA & CURY, 2018). Deste modo, de acordo com o quadro clínico do paciente a decisão pode ser contra o tratamento cirúrgico, o que enfatiza que o processo de estimulação cerebral profunda deve ser uma decisão individualizada com base nos sintomas motores e não motores do paciente (BARBOSA & CURY, 2018).

CONCLUSÃO

Após essa revisão bibliográfica é perceptível a relevância de um tratamento eficaz para DP, visto que, o intuito é propor manejo clínico pleno, para que esta patologia não evolua com um grau de complexidade maior que favoreça um pior prognóstico ao paciente. Contudo, há escassez de tratamentos realmente eficazes, sendo assim, esse trabalho tem o intuito de proporcionar uma visão singular para cada paciente portador da DP e como incentivo à produção de mais estudos acerca de tratamentos para uma melhor qualidade de vida, já que se trata de uma doença neurodegenerativa.

REFERÊNCIAS BIBLIOGRÁFICAS

ARTEN, T. L. S. ; HAMDAN, A. C. Funções Executivas Na Doença De Parkinson Com E Sem Estimulação Cerebral Profunda (Dbs): Uma Revisão Sistemática. Dementia & Neuropsychologia, v. 14, n. 2, p. 178, 2020.

AZEVEDO, L. L; CARDOSO, F. Ação da levodopa e sua influência na voz e na fala de indivíduos com doença de Parkinson. Revista da Sociedade Brasileira de Fonoaudiologia, v. 14, p. 136, 2009.

BARBOSA, E. R.; CURY, R. G. Tailoring the deep brain stimulation indications in Parkinson's disease. 2018.

BEITZ, J. M. Parkinson 's disease: a review. Frontiers in bioscience (Scholar edition), v. 6, p. 65, 2014.

BERTHOLO, A. P. *et al.* Medical management after subthalamic stimulation in Parkinson's disease: a phenotype perspective. Arquivos de neuro-psiquiatria, v. 78, p. 230, 2020.

CABREIRA, V. ; MASSANO, J. Parkinson's disease: clinical review and update. Acta medica portuguesa, v. 32, n. 10, p. 661, 2019.

CHOU, K. L. Clinical manifestations of Parkinson disease. UpToDate. Retrieved o**n**, v. 7, p. 22, 2013

FRANK, C. ; PARI, G; ROSSITER, J. P. Approach to diagnosis of Parkinson disease. Canadian family physician**,** v. 52, n. 7, p. 862, 2006.

GAZEWOOD, J. D. ; RICHARDS, D. R. ; CLEBAK, K. T. Parkinson disease: an update. American family physician, v. 87, n. 4, p. 267, 2013.

GRINBERG, L. T ., *et al.* Brainstem pathology and non-motor symptoms in PD. Journal of the neurological sciences, v. 289, n. 1-2, p. 81, 2010.

HAN, F. ; HU, B**.** Stem Cell Therapy for Parkinson's Disease**.** In: Stem Cell-based Therapy for Neurodegenerative Diseases. Springer, Singapore, p. 21, 2020.

JANKOVIC, J. ; TAN, E. K. Parkinson's disease: etiopathogenesis and treatment. Journal of Neurology, Neurosurgery & Psychiatry, v. 91, n. 8, p. 795, 2020.

LEWITT, P. A. Levodopa therapy for Parkinson's disease: pharmacokinetics and pharmacodynamics. Movement Disorders, v. 30, n. 1, p. 64, 2015.

LÖHLE, M. ; STORCH, A. ; REICHMANN, Heinz. Beyond tremor and rigidity: non-motor features of Parkinson's disease. Journal of neural transmission, v. 116, n. 11, p. 1483, 2009.

NEUMANN, W. J. *et al.* Functional segregation of basal ganglia pathways in Parkinson's disease. Brain, v. 141, n. 9, p. 2655, 2018.

POLITIS, M; *et al.* Parkinson's disease symptoms: the patient's perspective. Movement Disorders, v. 25, n. 11, p. 1646, 2010.

.

ROSSO, A. L. Z.; NICARETTA, D. H.; MATTOS, J. P. Anatomoclinical correlation in Parkinson's disease. Rev Bras Neurol, v. 44, n. 4, p. 41, 2008.

TEIVE, H. A. G. Etiopathogenesis of Parkinson disease. Revista Neurociências, v. 13, n. 4, p. 201, 2005.

Capítulo 21

ACIDENTE VASCULAR CEREBRAL: UMA OPORTUNIDADE DE ABORDAR

BRUNA LEÃO LEMOS CÂMARA[1]
LETÍCIA DE PAULA CARVALHO SILVA[1]
GABRIELLE RIBEIRO FERREIRA DIAS[1]
THIAGO MIRANDA ROSA GONÇALVES[1]
ANA CAROLINA LEAL MELO[1]
MARIANA ALENCAR BISINOTTO[1]
RAYANNE DUTRA GONÇALVES[1]
PEDRO HENRIQUE PASSOS LEÃO MADEIRA[1]
FERNANDO VINÍCIUS BRANDÃO ROCHA[1]
VINÍCIUS LONGO SOUZA LIMA[1]
MARIA DO CARMO LACERDA BARBOSA[2]

[1]*Discente - Medicina da Universidade Federal do Maranhão*
[2]*Docente – Departamento de Medicina I da Universidade Federal do Maranhão*

Palavras Chave *Acidente Vascular Cerebral; Prevenção de doenças; Fatores de risco*

INTRODUÇÃO

Nas últimas décadas, o perfil de morbimortalidade do Brasil vem mudando e as doenças crônicas não transmissíveis associadas biologicamente ao processo aterosclerótico destacam-se como uma das principais causas de morte, representando um crescente encargo para a sociedade. Dentre as doenças crônicas mais importantes, está o Acidente Vascular Cerebral, caracterizada pelo quadro em que os vasos que levam o sangue ao cérebro obstruem-se ou se rompem, ocasionando uma paralisia na área cerebral que ficou sem circulação sanguínea ou com escassa oferta de oxigenação. De acordo com o Ministério da Saúde, em 2017 foram registradas 101,1 mil mortes decorrentes dessa doença, demonstrando sua relevância e a alta incidência no Brasil (BRASIL, 2022).

Nesse contexto, destaca-se a existência de dois tipos de Acidente Vascular Cerebral, detentores de etiologias diferentes: o acidente hemorrágico e o acidente isquêmico. Os principais sintomas associados à doença são fraqueza ou formigamento na face ou membros; confusão mental; alteração da fala ou compreensão; alteração do equilíbrio; tontura ou alteração no andar; dor de cabeça súbita, intensa e sem causa aparente. É importante pontuar também que há fatores que aumentam a probabilidade de ocorrência de um Acidente Vascular Cerebral, sendo os principais: a hipertensão, o diabetes tipo 2, o colesterol alto, o sobrepeso, a obesidade, o tabagismo, o uso excessivo de álcool, a idade avançada e o sedentarismo. Com isso, enfatiza-se a necessidade de reconhecer os sintomas para a busca de ajuda e início de tratamento imediato, em prol de diminuir sequelas e salvar vidas. A maioria dos acometidos possuem consequências crônicas que são, normalmente, complexas, heterogêneas e que resultam em problemas de vários domínios da funcionalidade (BARELLA, 2019). Em continuidade, aborda-se que alguns hábitos de vida podem prevenir a ocorrência de um Acidente Vascular Cerebral, sendo primordial possuir hábitos saudáveis, como não fumar, não consumir álcool, não fazer uso de drogas ilícitas, ter uma alimentação equilibrada, manter-se em um peso ideal e praticar exercícios físicos. Ademais, por ser uma doença que ocorre predominantemente em adultos de meia idade e idosos, sendo sua incidência maior após os 65 anos e que dobra a cada década após os 55 anos de idade, o aumento da expectativa de vida no Brasil corrobora para um cenário propício para o aumento dos casos de Acidente Vascular Cerebral (BOTELHO, 2016).

Desse modo, menciona-se a necessidade do desenvolvimento de ações voltadas à prevenção primária da doença, como forma de diminuir a incidência desta na população, por meio, essencialmente, do controle dos determinantes de saúde negativos específicos associados. Assim, é de suma importância ressaltar que, quanto mais rápido for o diagnóstico e o tratamento do acidente, maiores serão as chances de recuperação completa do indivíduo acometido, evidenciando a necessidade de ter conhecimento acerca dessa doença.

Por fim, relata-se que o objetivo do estudo foi compreender a magnitude do Acidente Vascular Cerebral no panorama social, clínico e epidemiológico, através da abordagem dos fatores de risco e das medidas que promovem a sua prevenção, além de informar a comunidade acadêmica acerca da referida temática.

MÉTODO

Trata-se de uma revisão sistemática realizada no período de outubro de 2021 a fevereiro de 2022, por meio de pesquisas nas bases de dados: SciELO, PubMed, LILACS e Medline. Foram utilizados os descritores: acidente vascular cerebral; prevenção de doenças; fatores de

risco e neurologia. Desta busca foram encontrados 696 artigos, posteriormente submetidos aos critérios de seleção.

Os critérios de inclusão foram: artigos nos idiomas português, inglês e espanhol; publicados no período de 1994 a 2022, com abordagem de temáticas relacionadas à proposta de pesquisa, trabalhos do tipo revisão e livros renomados a respeito do tema, disponíveis integralmente. Os critérios de exclusão foram: artigos duplicados, disponibilizados na forma de resumo, que não abordavam diretamente a proposta estudada e que não atendiam aos demais critérios de inclusão.

Após os critérios de seleção restaram 23 artigos, que foram submetidos à leitura minuciosa para a coleta de dados. Os resultados foram apresentados de forma descritiva, divididos em categorias temáticas, abordando: fisiopatologia, sinais de alerta, reconhecimento e fatores de risco do acidente vascular cerebral e a relação existente entre o acidente vascular cerebral e as prevenções primária e secundária.

RESULTADOS E DISCUSSÃO

Fisiopatologia

Primeiramente, para realizar a análise fisiopatológica do Acidente Vascular Cerebral, deve-se considerar sua complexidade e os diversos acontecimentos que podem estar associados, como, por exemplo, a perda da homeostase celular, acidose, falha de energia, elevação da concentração de cálcio intracelular (ARAÚJO *et al.*, 2017). Além disso, é imprescindível haver o conhecimento sobre os seus dois tipos: isquêmico e hemorrágico. De maneira sintética, o Acidente Vascular Cerebral Hemorrágico diz respeito a uma ruptura de estruturas vasculares cerebrais, já o Acidente Vascular Cerebral Isquêmico ou Infarto Cerebral é o causado por uma obstrução de origem súbita, comprometendo o fluxo arterial encefálico. Além disso, o Acidente Vascular Isquêmico possui uma subdivisão em relação a sua origem, podendo ser trombótico ou embólico (BRASIL, 2015).

Especificamente, temos que a fisiopatologia do acidente isquêmico diz respeito à oclusão ou hipoperfusão de um vaso cerebral. Tal situação desencadeia a parada do fluxo sanguíneo na região e, em poucos minutos, a morte neuronal no centro da zona infartada, uma vez que tal paragem priva neurônios, glia e células vasculares do oxigênio e glicose. Com isso, na área que circunda este centro, chamada de penumbra isquêmica, há um tecido cerebral funcionalmente afetado, mas ainda viável, perfundido com sangue proveniente de vasos colaterais. Nessa área de penumbra, há potencial de reversibilidade, dado que o fluxo sanguíneo pode ser restaurado, por recanalização do vaso ocluído ou circulação colateral, por exemplo. Desse modo, destaca-se que é justamente essa região que há o alvo do tratamento do acidente vascular isquêmico agudo. É importante que o tratamento seja imediato, pois tal área pode ser transformada em enfarte por sofrimento neuronal secundário induzido pelos efeitos citotóxicos e excitotóxicos da cascata bioquímica isquêmica (EUSI, 2003). É importante ressaltar ainda que, na fase aguda, a rigor, não existem quadros isquêmicos puros, porém considera-se para análise apenas aqueles em que não podemos observar sinais sugestivos de extravasamento de sangue seja nos exames radiológicos como na análise do líquido cerebrospinal (PANDINI *et al.*, 2002).

Como citado anteriormente, há duas principais origens do acidente vascular isquêmico: a trombótica ou a embólica. A diferença entre eles está relacionada à origem do trombo que ocasionou o quadro clínico, ou seja, no acidente trombótico, o trombo é formado na própria artéria envolvida no acidente vascular cerebral. Já no embólico, ele é proveniente de outra

região e se desloca pela circulação até impactar na artéria cerebral (PANDINI *et al.*, 2002).

As causas para o acidente isquêmico, em uma análise etiológica, podem ser ocasionadas, apesar da uniformidade dos processos bioquímicos desse isquemia, por diversos fatores, como: lesões estenóticas ateroscleróticas e aterotrombóticas das artérias cervicais extracranianas e das grandes artérias cerebrais da base do crânio, causando uma hipoperfusão crítica distal às estenoses graves; embolismo de ponto de partida arterial de lesões aterotrombóticas, causando oclusão de vasos intracranianos; embolismo sistémico (fontes cardíacas como próteses valvulares, fibrilação auricular, trombos cardíacos, cardiomiopatia dilatada, enfarte do miocárdio recente ou shunts intracardíacos); lipohialinólise dos pequenos vasos cerebrais, levando a lesões lacunares microangiopáticas. Além dessas causas, podemos incluir, apesar de incomuns, a dissecção arterial cervical, a vasculite ou a trombose secundária a coagulopatias trombofílicas (EUSI, 2003).

Já no que se refere ao Acidente Vascular Cerebral Hemorrágico, este interfere na função cerebral por meio de vários mecanismos, incluindo a destruição ou compressão do tecido cerebral e compressão de estruturas vasculares, levando a isquemia secundária e edema. Tal quadro possui como principais apresentações fisiopatológicas a ruptura espontânea, ou seja, não traumática, de um vaso, com extravasamento de sangue para o interior do cérebro (hemorragia intraparenquimatosa), para o sistema ventricular (hemorragia intraventricular) e/ou espaço subaracnóideo (hemorragia subaracnóidea) (PONTES-NETO *et al.*, 2009).

Nesse contexto, a Hemorragia Intraparenquimatosa Hipertensiva, normalmente é oriunda da ruptura de uma pequena artéria penetrante profunda, podendo ser pequena ou formar um coágulo grande, que pode até mesmo comprimir o tecido adjacente, causando hernação e, em casos graves, o óbito. Tal patologia, pode ser classificada, de acordo com a etiologia do sangramento, em primária (80-85% dos casos) ou secundária (15–25% dos casos). A primária, resulta da ruptura de pequenos vasos cronicamente danificados pela hipertensão arterial sistêmica, ou está associada à angiopatia amilóide. Em contrapartida, a Hemorragia Intraparenquimatosa é considerada secundária quando está relacionada à ruptura de aneurismas ou malformações arteriovenosas cerebrais, à anticoagulação oral, drogas antiplaquetárias, coagulopatias, cirrose hepática, neoplasias, vasculites, trauma, doença de Moya-Moya, trombose venosa cerebral, eclampsia, entre outras causas (PONTES NETO *et al.*, 2009).

No que se refere à Hemorragia Subaracnóidea, normalmente está muito relacionada à ruptura de aneurismas e malformações arteriovenosas e acarreta sangramento no espaço subaracnóideo, sendo considerada um acidente vascular cerebral apenas quando ocorre espontaneamente, isto é, quando a hemorragia não resulta de forças externas, tal como um acidente ou de uma queda. Como dito anteriormente, uma hemorragia espontânea geralmente resulta de ruptura súbita de um aneurisma em uma artéria do cérebro, que são dilatações em uma área enfraquecida da parede de uma artéria. É importante destacar que a maioria dos episódios de hemorragia subaracnóidea espontânea resulta de aneurismas congênitos. Ainda, menos comumente, a hemorragia subaracnóidea resulta de ruptura de uma conexão anormal entre artérias e veias no cérebro ou em torno dele. Tal má-formação arteriovenosa pode ser congênita, mas só é identificada quando surgem os sintomas. Pode-se destacar, ainda, que a hemorragia subaracnóidea também pode resultar de distúrbios hemorrágicos, onde raramente um coágulo sanguíneo se forma em uma válvula cardíaca infectada e viaja

(tornando-se um êmbolo) para uma artéria que supre o cérebro, provocando inflamação da artéria. A parede da artéria pode então enfraquecer e se romper.

Por fim, é válido destacar que o acidente vascular cerebral hemorrágico está associado a uma maior mortalidade e menor sobrevida que o acidente vascular cerebral isquêmico (MSD, 2020).

Sinais de alerta e reconhecimento do acidente vascular cerebral

Ao se tratar do acidente vascular cerebral, é de extrema importância que os sinais de alerta para a doença sejam observados criteriosamente, a fim de proporcionar um auxílio precoce ao indivíduo acometido, evitando o desenvolvimento de complicações agravadas.

À vista disso, os sinais de alerta a serem averiguados incluem fundamentalmente os déficits neurológicos que possuem um início súbito, particularmente os que se encontram de maneira localizada (EVARISTO, 2018). Dentre os sinais mais relevantes, destaca-se a fraqueza muscular súbita, que pode ser associada a uma alteração sensitiva também súbita e unilateral; conjuntamente, há dificuldades na fala e na compreensão; perda visual de maneira súbita, de modo unilateral; falhas súbitas nas ações de equilíbrio e na coordenação motora; alterações na sensibilidade; rebaixamento dos níveis de consciência e, por fim, cefaléia, similarmente de forma súbita (MARQUES *et al.*, 2019).

A partir da verificação dos sinais supracitados, é possível facilitar o reconhecimento e o diagnóstico da doença. Dessa maneira, em um aspecto preventivo do atendimento, existem escalas desenvolvidas com o objetivo de amparar a recognição de suspeitas geradas com base na análise dos indícios sintomáticos.

Logo, a Escala de Cincinnati é a mais utilizada visando apurações diagnósticas ao nível pré-hospitalar, a qual é amplamente recomendada por instituições de prestígio, como American Heart Association e a European Stroke Organisation (ALMEIDA, 2019). Ela consiste em analisar três aspectos principais: assimetria facial, debilidade dos braços e fala anormal. É relevante salientar que a presença de apenas um desses aspectos indica 72% de chance de manifestação de um acidente, enquanto todos os aspectos em conjunto levam a uma probabilidade de aparição da doença de 95%, o que ressalta a eficiência e a imprescindibilidade de aplicabilidade da escala (LOPES, 2020). Desse modo, quando os sinais característicos forem identificados, é primordial que um atendimento de urgência ao indivíduo afetado seja realizado.

Em relação ao primeiro aspecto da Escala de Cincinnati, a assimetria facial, recomenda-se que, para que seja realizada a testagem, deve-se solicitar ao paciente que ele sorria, evidenciando devidamente a arcada dentária. Caso o indivíduo esteja em um estado normal, haverá uma movimentação de ambos os lados da face, ao contrário, em anormalidade, um dos lados não pratica a movimentação de maneira efetiva, tornando a face assimétrica, o que indica risco (ALMEIDA, 2019).

Ao se tratar da condição da debilidade dos braços, o paciente precisa fechar os olhos e estender os braços para que seja realizada a testagem (ALMEIDA, 2019). Ao analisar o desfecho, caso o indivíduo tenha ambos os braços movendo-se de maneira igual (ou simplesmente nenhum dos braços movendo), há uma situação sem riscos. No entanto, caso apenas um braço se mova ou não consiga manter a extensão em comparação a seu correspondente, existe uma situação de anormalidade, indicando, portanto, um sinal precoce de detecção do acidente vascular cerebral (QUISHPE, 2021).

Por fim, o último critério a ser examinado é a fala normal. Para tal, é necessário que o paciente diga um trava-língua, dentre os mais utilizados, encontra-se o popular "O rato roeu a roupa do rei de Roma"; de acordo com a resposta é possível chegar a uma conclusão, em que, caso haja uma pronúncia clara e correta das palavras, o estado do indivíduo é indicativo de ser normal, porém, se houver um pronunciamento das palavras de maneira inteligível, utilizando palavras incorretamente ou até mesmo sem a capacidade total de fala, destaca-se um sinal preocupante e anormal (ALVES, 2019).

A partir da **Tabela 21.1**, têm-se uma esquemática elucidativa da Escala de Cincinnati, que resume os aspectos referenciados.

Tabela 21.1 Tabela representativa da Escala de Cincinnati.

Parâmetro testado	Normal	Anormal
Assimetria Facial	Ambos os lados da face se mexem de maneira igual.	Ambos os lados da face se mexem de maneira igual.
Debilidade dos braços	Ambos os braços se mexem ou ficam imóveis.	Um braço não se mexe ou cai, em comparação ao outro.
Fala anormal	Paciente usa as palavras corretas.	Paciente mistura palavras, usa palavras erradas ou não é capaz de falar.

Fonte: Adaptado de BRUNING *et al.*, 2014.

Adicionalmente à Escala de Cincinnati, existe também a escala Los Angeles Prehospital Stroke Screen (LAPSS). Dentre os critérios de seleção da escala, destacam-se a análise do histórico de epilepsias, a duração dos sintomas em uma faixa de 24 horas, a situação motora do paciente, os índices de glicemia, as assimetrias e a faixa etária do indivíduo examinado (BRUNING *et al.*, 2014). No entanto, essa escala não é ideal, visto que ela atua apenas em pacientes acima dos 45 anos de idade, falhando em abordar todas as faixas etárias suscetíveis a um acidente vascular, além do fato de que ela possui inconstâncias na sua operacionalização na realização do exame físico dos pacientes, pois necessita de elementos que dificilmente possuem uma apuração disponibilizada rapidamente, portanto, não é uma prioridade a ser utilizada no país (ALMEIDA, 2019).

Em suma, ressalta-se o mérito do uso dessas medidas avaliativas, as quais são essenciais na diminuição de taxas de mortalidade e no retardo de desenvolvimento de sequelas aos pacientes.

Fatores de risco

Um dos principais elementos para a prevenção do acidente vascular cerebral diz respeito ao conhecimento dos fatores que proporcionam a elevação do risco de desenvolvimento desse quadro, pois, dessa forma, é possível que ocorra a modificação de tais condições, especialmente aquelas associadas aos hábitos de vida. Dentre os principais fatores de risco, destacam-se:

Hipertensão arterial

No mundo, 62% dos Acidentes Vasculares Cerebrais estão associados à Hipertensão Arterial Sistêmica. Ela é o principal fator de risco modificável do tanto em países ricos, quanto de média e baixa renda, estando predominantemente presente na população idosa: indivíduos normotensos têm 90% de chance de desenvolver hipertensão arterial sistêmica a partir dos 55 anos. Nesse sentido, idosos têm, naturalmente, um maior risco de desenvolver um Acidente Vascular Cerebral (RODRIGUES *et al.*, 2017).

Na perspectiva da prevenção, a Hipertensão Arterial Sistêmica pode e deve ser prevenida,

com o fito de diminuir os casos de acidente vascular cerebral. A promoção de bons hábitos alimentares favorece a estabilização da pressão arterial em níveis normotensos, haja vista que as pesquisas mostram que os indivíduos com dietas ricas em frutas e verduras e com um baixo teor de sódio têm menos prevalência de desenvolvimento do acidente vascular (FEIGIN *et al.*, 2016, p. 919).

Tabagismo

O tabagismo é um fator de risco muito importante, visto que o uso prolongado de cigarros, tanto por tabagistas, quanto por fumantes passivos, pode aumentar de duas a seis vezes as chances de desenvolver um acidente vascular cerebral, quando comparados grupos de tabagistas com não tabagistas, ou ex-tabagistas de longa data (pelo menos 10 anos sem fumar). O tabagismo contribui para a aterosclerose coronariana e para eventos coronarianos isquêmicos, trombóticos e arrítmicos. Inúmeros mecanismos fisiopatológicos explicam essa relação de risco, dentre eles, está a relação da carboxiemoglobinemia com o aumento da agregação plaquetária e das taxas de fibrinogênio (SHAH & COLE, 2010).

Nesse sentido, é válido ressaltar que o tabagismo onera financeiramente, a partir dos custos de prevenção e de tratamento, e, também, socialmente. Desse modo, estratégias de prevenção devem estar na seara de combate ao hábito de fumar (SHAH & COLE, 2010).

Diabetes

A diabetes é uma enfermidade que tem uma alta prevalência na sociedade mundial atual, sendo ainda mais evidente com o aumento da idade populacional. Essa doença se caracteriza como um fator de risco independente para o acidente vascular cerebral, ou seja, ela aumenta o risco de acidente vascular cerebral de maneira significativa, sem estar associada a outras enfermidades. Desse modo, tem-se que o risco de desenvolver um acidente vascular cerebral é duas vezes maior para pessoas diabéticas do que para indivíduos saudáveis, e, com isso, aproximadamente 20% dos diabéticos irão falecer devido ao acidente vascular. Destaca-se ainda que geralmente o acidente vascular cerebral é do tipo isquêmico, mas o diabetes também aumenta o risco para o acidente vascular cerebral hemorrágico. Por fim, é importante ressaltar que o pré-diabetes e a resistência à insulina também estão associados ao acidente vascular cerebral (BANERJEE, 2012).

Obesidade e dislipidemias

No tocante às dislipidemias, é evidente que o colesterol total elevado, a fração LDL elevada e a fração HDL reduzida representam riscos para o desenvolvimento de um acidente vascular cerebral. Além disso, quando se discute o envolvimento dos triglicérides, ainda que haja controvérsias, existe forte tendência desse fator se enquadrar como risco ao acidente vascular cerebral (LINDENSTRØM, 1994).

No que se refere à obesidade, tem-se que existem fortes evidências de que o aumento de peso está associado ao aumento do risco de acidente vascular cerebral. Isso se deve ao fato de que o aumento de peso aumenta também as chances de se desenvolver diabetes, hipertensão e alterações dislipidêmicas (enfermidades que isoladamente conferem alto risco para o acidente vascular cerebral). Entretanto, não é claro se a redução isolada do peso reduz o risco, pois, normalmente, nessa eventualidade, os outros principais fatores de risco são melhor controlados (LINDENSTRØM, 1994).

Álcool

O etilismo, caracterizado pelo uso de álcool de maneira abusiva, configura um fator de risco

para os dois tipos de acidente vascular cerebral (hemorrágico e isquêmico). Isso se deve ao fato do possível desenvolvimento de hemoconcentração e hipertensão arterial (KLATSKY, 2001).

Por outro lado, os estudos referem que a curva que expressa a ingestão de álcool frente ao risco teria forma de "J", ou seja, em pequena dose se tem como resultado um baixo risco, que pode ser visto de forma benéfica. Isso se deve pela propriedade vasodilatadora promovida pela ingestão de álcool. Portanto, em altas doses, o risco se eleva progressivamente, conferindo ao gráfico uma curva em "J" (KLATSKY, 2001).

Anticoncepcionais

Quanto ao uso de anticoncepcionais, é importante salientar que a utilização desses medicamentos orais de forma combinada apresenta um maior risco de desenvolver o acidente vascular cerebral, o que ocorre mesmo com a administração de uma dosagem hormonal menor e diferentes tipos de progestágeno, independentemente do tempo de uso. No entanto, a utilização de anticoncepcionais injetáveis e transdérmicos são considerados seguros para a utilização de forma combinada, além dos exclusivos de progestógeno. Dessa forma, a exposição aos anticoncepcionais hormonais orais combinados aumenta a chance de ocorrência do acidente vascular cerebral (LIMA, 2017).

O acidente vascular cerebral na prevenção primária

É inegável o reconhecimento da acelerada transição epidemiológica e demográfica na contemporaneidade, marcada pelo envelhecimento populacional e pelo forte predomínio de doenças crônicas, tal qual o acidente vascular cerebral (BRASIL, 2021). No Brasil, ainda são frequentes ações em saúde voltadas para o cuidado frente às agudizações das doenças crônicas, o que elucida contraposição às devidas abordagens que visam a prevenir essas doenças (MENDES, 2012). Apesar disso, ampla parcela da população não sabe o que é o acidente vascular cerebral, como o evitar e o reconhecer. Diante desse cenário, urgem estratégias preventivas com o fito de atenuar a ocorrência do acidente vascular cerebral em resposta às novas tendências e em consonância com as atuais necessidades em saúde.

Ademais, sabe-se que a ocorrência de doenças crônicas é determinada por fatores que dizem respeito às condições de vida dos sujeitos; estipulada por demandas como o acesso a serviços públicos e à informação, renda e a possibilidade de fazer escolhas favoráveis à saúde (BRASIL, 2021). No que tange ao acidente vascular cerebral, a modificação global do estilo de vida é apontada como adequação oportuna e superior em relação a modificações isoladas de fatores de risco. Consoante estudo, pacientes que atendem aos cinco critérios de estilo de vida de baixo risco (não fumar, atividade física regular $\geq$ 30 min por dia, nutrição saudável, consumo moderado de álcool e IMC $<$ 25 kg/m²) apresentam um risco de acidente vascular cerebral reduzido em 80% se comparado aos pacientes que não cumprem nenhum dos referidos critérios (SARIKAYA *et al.*, 2015).

Em relação aos hábitos de vida, o tabagismo é classificado como fator de risco independente para o acidente vascular, tendo em vista que é responsável pela potencialização dos efeitos de outros fatores de risco. Já a atividade física regular é apontada como fator contribuinte para a diminuição do risco de acidente, por meio de efeitos positivos sobre outros fatores de risco vascular, como hipertensão, hiperlipidemia e sobrepeso. Além disso, o risco de acidente vascular cerebral se mostra aumentado a cada

acréscimo de unidade no Índice de Massa Corporal (IMC). Ressalta-se ainda que a ingestão leve a moderada de álcool pode reduzir o risco de acidente vascular cerebral; enquanto que o consumo exagerado apresenta efeito contrário. Quanto à alimentação, a ingestão de maiores quantidades de sal está associada a um maior risco de acidente vascular cerebral, isquêmico e hemorrágico (SARIKAYA *et al.*, 2015).

Posto isso, e considerando as repercussões positivas das modificações no estilo de vida, a existência de uma falha na organização da Atenção Primária à Saúde – a carência de conhecimento por parte da população quanto ao estilo de vida e fatores de risco, sinais e sintomas do acidente vascular cerebral – é fator preponderante na potencialização da ocorrência de acidentes vasculares cerebrais e, por consequência, é responsável pela perpetuação do problema, sobretudo no Brasil.

Outrossim, a educação em saúde deve ser entendida como componente a ser modificado com vistas à menor ocorrência de acidente vascular na população. A construção de conhecimento a partir do estabelecimento de uma relação entre o profissional da saúde e a população que possibilite a troca de conhecimento com o objetivo de aumentar a autonomia dos indivíduos acerca do autocuidado é, certamente, estratégia eficiente (KELMER *et al.*, 2018).

Reafirma-se a importância da modificação global do estilo de vida como melhor alternativa no que tange à prevenção primária do acidente vascular cerebral. A carência de informações, por parte da população, referentes aos mecanismos de prevenção, comportamentos de risco e seus consequentes efeitos deletérios sobre a saúde, deve ser considerada uma problemática a ser combatida. Afinal, enquanto a educação em saúde não configurar um componente sólido e efetivo frente às necessidades de prevenção, a atenuação de tais efeitos será por vezes dificultada.

O acidente vascular cerebral na prevenção secundária

A prevenção secundária no paciente com acidente vascular cerebral objetiva evitar a ocorrência de novos episódios através do uso de medicações em indivíduos que já apresentaram um evento (ABREU, 2019). Assim, fármacos como os antiplaquetários e os anticoagulantes são usados como medida preventiva, pois evitam a formação de coágulos sanguíneos e, dessa maneira, atuam na prevenção de um segundo acidente vascular (BRUNTON, 2012). O ácido acetilsalicílico, por exemplo, é um dos mais utilizados, como evidencia um estudo realizado nos Estados Unidos, Islândia e Inglaterra, em que 97% dos pacientes usavam o ácido acetilsalicílico na prevenção secundária de doenças vasculares (VIANNA, 2012). Entretanto, apesar da prevalência do uso de anticoagulantes e antiplaquetários na prevenção secundária do acidente vascular cerebral, o uso de medicamentos referentes ao tratamento da hipertensão é o mais importante, devido à grande influência da pressão arterial em casos de acidente vascular cerebral isquêmico (GO, 2014).

O controle da diabetes também é um fator importante na prevenção secundária, pois os distúrbios no metabolismo da glicose favorecem doenças cerebrovasculares e chegam a ser responsáveis por 8% dos casos de acidente vascular cerebral isquêmico (O'DONNELL, 2010). Outro ponto relevante para evitar novos acidentes são as arritmias, pois, nos Estados Unidos, um estudo realizado apontou que a fibrilação atrial é a principal suspeita de causa em mais de 70.000 casos de acidente vascular cerebral por ano (GOLDSTEIN, 2011). À vista disso, quando se trata de um grupo de pacientes com

algum evento de acidente vascular cerebral, o tratamento de arritmias, como a fibrilação atrial, deve ser um dos focos da prevenção secundária (ABREU, 2019).

No panorama da prevenção secundária no Brasil, quanto ao tratamento da hipertensão, grande parte dos pacientes relata uma não adesão à terapia medicamentosa prescrita. Nesse conflito, a relação médico-paciente é apresentada como foco da problemática, pois, segundo relatos, os pacientes mencionam que poucos médicos acompanham a adesão correta ou não do indivíduo aos medicamentos e, muitas vezes, não sanam todas as dúvidas (ABREU, 2019). Dessa forma, segundo Fortuna *et al.*, ao analisar a questão da adesão à prescrição médica, quando o profissional se preocupa em explicar as dúvidas relatadas, de modo que o paciente fique satisfeito pelo atendimento prestado, o grau de adesão tende a melhorar (FORTUNA, 2018)

CONCLUSÃO

Destarte, fica evidente a importância da discussão sobre os fatores de risco do acidente vascular cerebral, visando à maior disseminação de informações que levem ao reconhecimento de seus sinais de alerta e consequentemente à sua prevenção.

A capacidade de reconhecimento, por parte do público leigo, dos sinais, sintomas e fatores de risco do acidente vascular cereberal foi considerada baixa na maioria dos estudos, o que influenciou negativamente a conduta diante de eventos emergenciais, segundo pesquisas realizadas na Índia e na Espanha (OSAHON & EKANEM, 2018; CHHABRA *et al.*, 2019; YESILBALKAN *et al.*, 2019; SOTO-CÁMARA *et al.*, 2020; MACHADO *et al.*, 2020). Com o intuito de reverter esse quadro, há necessidade de maior atenção à temática, haja vista que a demora na busca por Serviços Médicos de Emergência (SME) pode estar relacionada ao baixo nível de conhecimento sobre esses determinantes (MOITA *et al.*, 2021).

Por isso, é importante a divulgação e implementação de medidas como o controle eficaz do tabaco, nutrição adequada, desenvolvimento de cidades saudáveis, estratégias medicamentosas, utilização de programas de saúde, juntamente com a redução do sal e intervenções dietéticas, que podem reduzir substancialmente o risco de acidente vascular cerebral. Estas estratégias requerem colaborações entre vários setores dos cuidados à saúde, políticas governamentais e campanhas de divulgação de estratégias baseadas em provas para permitir a implementação em todos os países de baixos e elevados rendimentos (PANDIAN *et al.*, 2018).

REFERÊNCIAS BIBLIOGRÁFICAS

ABREU, F. G. Fatores sociodemográficos, clínicos e a prevenção cerebral: análise transversal na linha de base do Estudo Longitudinal de Saúde do Adulto (ELSA-Brasil). 2019. Dissertação (Mestrado em Educação e Saúde) - Faculdade de Medicina, University of São Paulo, São Paulo, 2019.

ALMEIDA, P.M.V.A. Aplicação da escala Los Angeles Prehospital Stroke Screen no atendimento pré-hospitalar brasileiro. Anais Digitais Conference Brasil, 2019.

ALMEIDA, P.M.V. Tradução, adaptação transcultural, validade e confiabilidade das escalas Cincinnati. Prehospital Stroke Scale e Los Angeles Prehospital Stroke Screen, 2019.

ALVES, M.G. *et al.* Conhecimento dos enfermeiros da atenção primária à saúde sobre a escala de Cincinnati. Revista Atenas Higeia, v. 1, n. 1, p. 35-40, 2019.

ARAÚJO, L.P.G. *et al.* Principais Fatores de risco para o Acidente Vascular Encefálico e suas consequências: uma revisão de literatura, v.1,p.286, 2007.

BANERJEE C. *et al.* Duration of diabetes and risk of ischemic stroke: the Northern Manhattan Study. Stroke. 43(5):1212-7, 2012.

BARELLA, R.P. Perfil do Atendimento de Pacientes Com Acidente Vascular Cerebral Em Um Hospital Filantrópico Do Sul De Santa Catarina E Estudo De Viabilidade Para Implantação Da Unidade De Avc. Arquivos Catarinenses de Medicina, v. 1, p. 1-13, 2019.

BOTELHO, T.S. Epidemiologia do acidente vascular cerebral no Brasil. Temas em Saúde, João Pessoa, v. 16, n. 2, p. 361-377, 2016.

BRASIL. Ministério da Saúde. Acidente Vascular Cerebral, 2015 Disponível em: https://bvsms.saude.gov.br/avc-acidente-vascular-cerebral / Acesso em: 01 fev. 2022.

BRASIL. Ministério da Saúde. Secretaria de Vigilância em Saúde. Departamento de Análise em Saúde e Vigilância de Doenças Não Transmissíveis. Plano de Ações Estratégicas para o Enfrentamento das Doenças Crônicas e Agravos não Transmissíveis no Brasil 2021-2030. Brasília: Ministério da Saúde, 2021.

BRUNING, G.E. *et al.* Avaliação e manejo domiciliar da suspeita de acidente vascular encefálico (AVE). Disponível em: https://ares. unasus. gov. br/acervo/handle/ARES/1161, 2014.

BRUNTON, L.L. *et al.* As Bases Farmacológicas da Terapêutica. McGraw-Hill, 12ª Edição, 2012.

EUSI - European Stroke Initiative. Recomendações 2003 AVC Isquémico. Profilaxia e Tratamento: Informação para médicos hospitalares e medicina ambulatória, v.1, p.2, 2003.

FEIGIN, V.L., *et al.* Global burden of stroke and risk factors in 188 countries, during 1990–2013: a systematic analysis for the Global Burden of Disease Study 2013. The Lancet Neurology, v. 15, n. 9, p. 913–924, ago. 2016.

FORTUNA R.J. *et al.* Patient Experience With Care and Its Association With Adherence to Hypertension Medications, American Journal of Hypertension, ;31(3):340-345, 2018.

GO A.S. *et al.*, On behalf of the American Heart Association Statistics Committee and Stroke Statistics Subcommittee. Heart disease and stroke statistics—2014 update: a report from the American Heart Association. Circulation. 129:e28–e292, 2014.

KELMER, L.M. *et al.* A importância da prevenção em saúde para redução do acidente vascular cerebral. 2018. Convenção Internacional de Saúde Pública Cuba Salud 2018.

KLATSKY A.L. *et al.* Sidney S. Alcohol drinking and risk of hospitalization for ischemic stroke. Am J Cardiol. 88(6):703-6, 2001.

LIMA, A.C.S. *et al.* Influence of hormonal contraceptives and the occurrence of stroke: integrative review. Revista Brasileira de Enfermagem [online]. , v. 70, n. 3, pp. 647-655, 2017.

LINDENSTRØM, E. *et al.* "Influence of total cholesterol, high density lipoprotein cholesterol, and triglycerides on risk of cerebrovascular disease: the Copenhagen City Heart Study." BMJ (Clinical research ed.) vol. 309,6946, 11-5, 1994.

LOPES, L.Q. Conhecimento acerca da escala de Cincinnati entre acadêmicos de medicina, enfermagem e agentes comunitários de saúde da atenção primária. Revista Atenas Higeia, v. 2, n. 1, p. 23-28, 2020.

MARQUES, E.A. *et al.* Escalas aplicadas em pacientes com suspeita e diagnóstico de acidente vascular encefálico. Nursing (São Paulo), v. 22, n. 251, p. 2921-2925, 2019.

MENDES, E.V. O cuidado das condições crônicas na atenção primária à saúde: o imperativo da consolidação da estratégia da saúde da família. Brasília. Organização Pan-Americana da Saúde, 2012.

MOITA, S.M. *et al.* Recognition of signs and symptoms and risk factors for stroke by lay people: an integrative review. Research, Society and Development, [S. l.], v. 10, n. 10, p. e587101019340, 2021.

MSD - Manual MSD versão para Profissionais de Saúde. Hemorragia Subaracnóide (HSA), 2020. Disponível em: https://www.msdmanuals.com/pt-br/profissional/dist%C3%BArbios-neurol%C3%B3gicos/acidente-vascular-encef%C3%A1lico-ave/hemorragia-subaracnoidea-hsa / Acesso em: 05 fev. 2022.

O'DONNELL M.J. *et al.* Interstroke Investigators. Risk factors for ischaemic and intracerebral haemorrhagic stroke in 22 countries (the INTERSTROKE study): a case-control study. Lancet, 376:112–123, 2010.

PANDIAN, J.D. *et al.* Prevention of stroke: a global perspective. Lancet (London, England) vol. 392,10154, 2018.

PANDINI, M.N. *et al.* Conceitos básicos de fisiopatologia para o tratamento da isquemia encefálica. Jornal Brasileiro Neurocirurgia, v.13, p. 6, 2002.

PONTES-NETO, O.M. *et al.* Intracerebral hemorrhage: Brazilian guidelines. Diretrizes para o manejo de pacientes com hemorragia intraparenquimatosa espontânea, v.1, p. 940,941, 2009.

QUISHPE, B.X. Reconocimiento temprano de accidente cerebrovascular según la escala RACE y Cincinnati. Trabalho de Conclusão de Curso. Quito: UCE, 2021.

RODRIGUES, M. S. *et al.* Fatores de risco modificáveis e não modificáveis do AVC isquêmico: uma abordagem descritiva. Revista de Medicina, v. 96, n. 3, p. 187–192, 29 set. 2017.

SARIKAYA, H. *et al.* Stroke prevention, Medical and Lifestyle Measures. European Neurology, v. 73, 3-4, 2015.

SHAH, R.S. & COLE, J.W. Smoking and stroke: the more you smoke the more you stroke. Expert Review of Cardiovascular Therapy, v. 8, n. 7, p. 917–932, jul. 2010.

VIANNA, C.A. *et al.* Utilização de ácido acetilsalicílico (AAS) na prevenção de doenças cardiovasculares: um estudo de base populacional. Cad. Saúde Pública, Rio de Janeiro , v. 28, n. 6, p. 1122-1132, June 2012 .

Capítulo 22

ATROFIA MUSCULAR ESPINHAL: DA FISIOPATOLOGIA ÀS ATUALIZAÇÕES TERAPÊUTICAS

TATYANE ANDRADE DE SOUZA SILVA[1]
LEANDRO ARAUJO GOMES FILHO[1]
EMANUELLE DE OLIVEIRA FRANCELINO[1]
FERNANDA DIAS GUIMARÃES ALMEIDA[1]
GRACIELLI MARTINS CABRAL DA SILVA[1]
JOÃO VITOR ARANTES ECHTERNACHT[1]
KELEN CAROLINA SILVA CRUZ[1]
MICHELLY DA SILVA NASCIMENTO DE FARIAS[1]
LUIZ CLAUDIO DE ASSIS KNEODLER JUNIOR[1]
NATANAEL ARNOR DA SILVA BARROS GOVEIA[1]
VICTOR WALLACE DOMINGUES DE MENEZES[1]
KARINA LEBEIS PIRES[2]

[1]Discente - Estudante da graduação em Medicina da Universidade Federal do Estado do Rio de Janeiro (UNIRIO)
[2]Docente - Professora de Clínica Médica e Neurologia da UNIRIO e Coordenadora do Ambulatório de Doenças Neurológicas Raras do Hospital Universitário Gaffrée e Guinle

Palavras Chave: *Atrofia Muscular Espinhal; Doenças Neuromusculares; Neurônio Motor Medular*

INTRODUÇÃO

A Atrofia Muscular Espinhal (AME) é uma doença neuromuscular caracterizada pela degeneração dos neurônios motores medulares, ocasionando atrofia e fraqueza muscular progressivas (PIRES *et al.*, 2020). É uma doença de herança genética autossômica recessiva definida pela morte dos neurônios motores inferiores do corno anterior da medula espinhal (SANTOS, 2021; BRÁS *et al.*, 2018).

Um dos determinantes da gravidade da doença é o número de cópias de um gene muito semelhante ao SMN1: o Survival Motor Neuron-2 (SMN2), o qual está localizado na região centromérica do mesmo cromossomo 5q (PIRES *et al.*, 2020; BAIONI & AMBIEL, 2010). O gene SMN2 tem relação inversamente proporcional com a severidade da doença, ou seja, quanto maior o seu número de cópias, menor a gravidade da manifestação clínica da AME (BAIONI & AMBIEL, 2010).

A alteração genética no gene SMN1 é responsável pela redução dos níveis da proteína de sobrevivência do motoneurônio (SMN). O gene SMN2 também produz essa proteína, porém em quantidade insuficiente para anular os efeitos dessa variação genética (BAIONI & AMBIEL, 2010). Além disso, AME tem repercussões em diversos órgãos e sistemas do indivíduo afetado, envolvendo, com frequência, os sistemas respiratório, osteoarticular e gastrointestinal (PIRES *et al.*, 2020). É considerada uma doença rara e apresenta elevada taxa de mortalidade (MARQUI, *et al.*, 2021).

Como uma doença degenerativa progressiva de alta mortalidade e de difícil diagnóstico, a AME necessita de maior atenção e detalhamento de suas causas e de possíveis formas de diagnóstico e tratamento. Dessa forma, esse artigo de revisão bibliográfica busca destrinchar os achados recentes acerca dos aspectos epidemiológicos, fisiopatológicos, diagnósticos e terapêuticos, além das perspectivas futuras para a Atrofia Muscular Espinhal dos tipos I, II, III e IV.

MÉTODO

Trata-se de uma revisão sistemática realizada no período de 30 de Novembro de 2021 a 13 de Dezembro de 2021, por meio de pesquisas nas bases de dados: Scielo, PubMed, Google Scholar. Foram utilizados os descritores: “atrofia muscular espinhal”, “motoneurônio”, “proteína SNM”, “doenças neuromusculares”, “atrofia muscular espinhal tratamento”, “atrofia muscular espinhal revisão”, “atrofia muscular espinhal fármaco”. Desta busca foram encontrados 40 artigos, posteriormente submetidos aos critérios de seleção.

Os critérios de inclusão foram: artigos publicados no período de 2005 a 2021, e que abordavam as temáticas propostas para esta pesquisa. Os critérios de exclusão foram: artigos duplicados, artigos que possuíam conceitos ou informações que foram atualizadas posteriormente à data de sua publicação, que não abordavam diretamente a proposta estudada e que não atendiam aos demais critérios de inclusão.

Após os critérios de seleção restaram 28 artigos que foram submetidos à leitura minuciosa para a coleta de dados. Os resultados foram apresentados em tabela, algoritmo e de forma descritiva, divididos em categorias temáticas abordando: epidemiologia, fisiopatologia, quadro clínico, diagnóstico diferencial, diagnóstico e tratamento.

EPIDEMIOLOGIA

A AME é a segunda doença autossômica recessiva mais comum depois da fibrose cística (MORRONE, *et al.*, 2021), sendo provocada principalmente por variantes patogênicas bialélicas no gene SMN1, localizado no cromos-

somo 5q11.2-q13.3 (SANTOS, 2021). A forma mais comum é a AME ligada ao 5q que representa 95% dos casos e é provocada por mutações no gene SMN1, o qual localiza-se no cromossomo 5q13.2 e é o responsável pela codificação da proteína SMN, presente no citoplasma de todas as células e fundamental para o funcionamento dos neurônios musculares (MORRONE, *et al.*, 2021).

Essa condição apresenta dados epidemiológicos estimados, em sua maioria, em estudos internacionais de coorte regionais (BRASIL, 2021), sugerindo incidência de 1 em cada 10.000 nascidos vivos e prevalência de 1 ou 2 em cada 100.000 habitantes (SANTOS, 2021), com frequência de portadores de aproximadamente 1 em cada 50 indivíduos (MORRONE, *et al.*, 2021) e com intensidades variadas, o que contribui para a heterogeneidade e pode também dificultar o entendimento da epidemiologia da doença.

A AME tipo 0 é muito rara e a mais grave, com estimativa de poucos meses de sobrevivência do acometido após seu nascimento. A AME tipo 1 ou severa é o subtipo mais comum, com maior incidência (SANTOS, 2021), correspondendo a cerca de 60% dos casos de AME. O tipo 2 ou intermediária representa cerca de 29% dos casos, o tipo 3 ou branda subdividida em 3a e 3b, cerca de 13% e o tipo 4 ou adulta menos de 5% dos casos de AME reportados na literatura (FINKEL *et al.,* 2015).

A mortalidade e morbidade estão relacionadas diretamente à idade de início dos sintomas, sendo que a maior frequência de óbito ocorre nos casos de manifestações no início da vida e sendo provocada principalmente por infecções respiratórias (MORRONE *et al.*, 2021). A média de sobrevida em crianças acometidas pelo tipo 1 (sinais < 6 meses) (MARQUI *et al.*, 2021) é de 7 meses, com taxa de mortalidade de 95% até os 18 meses de vida. No tipo 2 a maior taxa de óbito é ocasionada por complicações respiratórias na adolescência e início da fase adulta (MORRONE *et al.*, 2021).

As mutações que provocam o acometimento descrito no presente estudo, parecem ser mais frequentes nas populações caucasianas e asiáticas se comparadas à população negra (ancestralidade da África Subsaariana). Apesar disso, não se pode interpretar as frequências de portadoras apenas em incidência e prevalência, pois existem fenótipos graves e leves com frequência desconhecida e variações de taxas regionais. Faz-se necessário, o aumento dos levantamentos de dados para tornar mais robusta a epidemiologia da AME, otimizando o auxílio no planejamento de estudos clínicos e contribuindo positivamente para a população ao substituir dados ultrapassados ou estimados que permanecem como fonte de informações desatualizadas (BRASIL, 2021).

Fisiopatologia

A AME é provocada por um erro na região genômica complexa do cromossomo 5q13, levando a uma mutação da proteína SMN (proteína que possibilita a sobrevivência do neurônio motor, protegendo e possibilitando a estruturação dos neurônios motores e dos núcleos motores do tronco encefálico), onde há, nesta região, uma duplicação invertida dos 4 genes (SMN, NAIP [Proteína Inibidora da Apoptose Neuronal], SERF and GTFH2). Para possibilitar o funcionamento adequado de 100% do gene da proteína SMN, é necessário o fornecimento de informações pelo gene SMN1; portanto, a deleção homozigótica do SMN1, é responsável por 95% dos casos de AME. A proteína SMN pode ser também produzida por um gene quase idêntico ao SMN1, o SMN2. A diferença principal de nucleotídeos que torna o SMN2 apenas parcialmente funcional é uma transição de C para T na posição 6 do exon 7. Essa mudança leva à

exclusão do exon 7 na maioria dos transcritos. Este mRNA é subsequentemente traduzido para formar uma isoforma truncada não oligômera instável da proteína SMN; dando origem a proteína SMN de forma diferente e incompleta de acordo com sua função fisiológica (AUDIC & BARNERIAS, 2020; BRÁS *et al., 2018*)

O gene SMN2 pode produzir a proteína SMN, a depender da quantidade de cópias e da gravidade da patologia. A ausência total dessa proteína SMN impossibilita a sobrevivência dos neurônios motores da medula espinhal e, portanto, é incompatível com a vida. Considerando que indivíduos não afetados pela AME têm 4 cópias em perfeito estado dos genes SMN1 e SMN2 (sendo duas cópias de cada), a AME geralmente ocorre em pessoas que herdam duas cópias defeituosas do gene SMN1 – sendo uma materna e outra paterna. O gene SMN2 está presente em números de cópias variáveis na população; todos os pacientes com SMA possuem uma ou mais cópias do gene SMN2 que, devido à sua funcionalidade parcial, atua como um modificador positivo da doença. Existe, portanto, uma correlação inversa entre o número do gene SMN2 (que pode produzir entre 10-50% da proteína SMN dependendo do número de cópias) e a gravidade da doença. Baixos níveis de proteína SMN permitem o desenvolvimento embrionário, mas não é suficiente, a longo prazo, para permitir que os neurônios motores sobrevivam na medula espinhal (SANTOS, 2021; BAIONI & AMBIEL, 2010).

De acordo com a quantidade de cópias do gene SMN2, é possível classificar os tipos de AME, sendo: AME tipo I - geralmente têm 2 cópias; AME do tipo II têm 3 cópias do SMN2; AME tipos III e IV têm 3-4 cópias do gene SMN2; indivíduos com 5 ou mais cópias do gene SMN2, apesar de não terem o gene SMN1 funcional, são completamente assintomáticos e protegidos contra a manifestação da doença (BAIONI & AMBIEL, 2010; ARNOLD *et al.*, 2015).

Quadro clínico

A apresentação clínica da AME é diversa devido aos genes acometidos e à herança genetica. A motricidade é a principal função prejudicada, pois ocorre perda progressiva dos motoneurônios alfa, portanto não há necessariamente repercussões da sensibilidade no quadro clínico. Os padrões de fraqueza e de atrofia muscular seguem uma distribuição heterogênea, o que se assemelha mais a um distúrbio miopático do que neurogênico. Os músculos proximais estão mais acometidos que os distais, os membros inferiores mais afetados que os superiores, e estes, mais prejudicados que a face e o diafragma. Os pacientes apresentam, de maneira geral, hipotonia, fraqueza muscular, hiporreflexia ou arreflexia dos tendíneos profundos. Podem, ainda, apresentar controle insuficiente da cabeça, fasciculações, disfagia e insuficiência respiratória. A cognição parece não ser afetada, pois os pacientes possuem nível de inteligência frequentemente normal ou acima da média (SANTOS, 2021; MARQUI *et al.,* 2021; MORRONE *et al.*, 2021; SUMNER, 2007; MATTOS, 2021).

A AME é dividida em quatro tipos conforme a idade de início dos sintomas e o maior marco motor adquirido. AME tipo I pode ainda ser nomeada como doença de Werdnig-Hoffmann, AME severa ou AME aguda. Trata-se da forma mais grave e de maior incidência, resultando em elevada e precoce mortalidade. Os sintomas podem iniciar ainda no período pré-natal, em que se nota a diminuição dos movimentos fetais. São pacientes com AME I os que apresentam início dos sintomas compreendendo a faixa de 0 a 6 meses, além da ausência

do marco motor de sentar sem apoio. É caracterizada por déficit motor grave com notável hipotonia simétrica progressiva de músculos do pescoço, cintura escapular, membros superiores, quadril e membros inferiores. O diafragma costuma ser relativamente poupado, porém os músculos intercostais enfraquecem e o tórax pode adquirir forma de sino. Por conta disso, o paciente exibe padrão de respiração abdominal. A hipotonia leva à impossibilidade das crianças em sustentar a cabeça e gera choro e tosse enfraquecidos. Devido à desnervação bulbar, ocorre progressão com disfagia, problemas para sucção, dificuldade respiratória com evolução para insuficiência respiratória e fasciculação da língua. Esse grupo apresenta curta expectativa de vida, menor que 2 anos, principalmente na carência de cuidados clínicos, com o risco de mortalidade precoce fortemente associado com a disfunção bulbar e graves complicações do trato respiratório, necessitando, na maioria dos casos, de ventilação mecânica (SANTOS, 2021; BRÁS *et al.*, 2018; BAIONI & AMBIEL, 2010; LUNN & WANG, 2008).

A Síndrome de Dubowitz, AME infantil intermediária, AME crônica ou AME tipo II apresenta-se clinicamente em infantes de 7 a 18 meses de idade. Em relação aos marcos motores, esses pacientes adquirem a capacidade de sentar na ausência de apoio e, em alguns casos, conseguem ficar em pé, porém a deambulação independente não é alcançada. Além de fasciculações, hiporreflexia ou arreflexia e fraqueza proximal, o tremor de intenção pode estar presente. Associada ao acometimento muscular, constantemente verifica-se deformidades osteoesqueléticas, como a escoliose e contraturas articulares. Esse grupo ainda lida com disfagia, que pode impedir o ganho de peso, além de dificuldades com a limpeza das secreções traqueais e com a tosse. Por isso, muitos pacientes com AME II que chegam à fase da adolescência falecem por insuficiência respiratória (SANTOS, 2021; MORRONE *et al.*, 2021; LUNN & WANG, 2008).

A AME tipo III, AME juvenil ou doença de Kugelberg-Welander apresenta um quadro clínico mais brando, uma vez que a disfunção bulbar é mínima e ocorre, geralmente, em um período mais tardio da doença. A idade de início varia dos 18 meses aos 18 anos e a expectativa de vida desse grupo demonstra ser mais prolongada. Os marcos motores são alcançados e, em algum momento da vida, deambulam independentemente. É caracterizada por heterogeneidade fenotípica, a qual determina que pacientes com aparecimento dos primeiros sintomas antes dos 3 anos de idade sejam classificados como AME IIIa, enquanto que, após essa idade, são identificados como AME IIIb. A capacidade de andar é vista até os 20 anos no tipo IIIa e no tipo IIIb os pacientes deambulam durante toda a vida. A progressão da doença se mostra lenta e com períodos de estagnação, estando a idade de início mais tardia relacionada a um período mais longo de marcha independente. A fraqueza muscular proximal é mais evidenciada na cintura pélvica, alguns necessitam, dessa forma, do uso de cadeiras de rodas, enquanto outros apresentam a marcha anserina e frequentemente observa-se o sinal de Gowers. Como consequência, a atrofia muscular, poliminimioclonia, escoliose contraturas musculares e osteoporose são mais evidenciadas neste grupo cadeirante. Complicações de deglutição e da respiração podem estar presentes, todavia menos frequentes quando comparadas ao tipo II (SANTOS, 2021; MORRONE *et al.*, 2021).

A forma adulta da AME, tipo IV, ocorre quando o início dos sintomas é depois dos 18 anos de idade e os pacientes continuam a andar na vida adulta. Geralmente na segunda ou terceira década de vida inicia-se a fraqueza muscular, mas o prejuízo motor é ameno, tem-se a

fraqueza proximal, contudo não ocorrem problemas nutricionais ou respiratórios. A expectativa de vida é normal nesse grupo (BAIONI & AMBIEL, 2010; GOMES, 2019).

Por fim, verifica-se que a AME apresenta uma gama fenotípica que compreende formas severas de hipotonia ao nascimento até indivíduos em fase adulta capazes de caminhar sem apoio. A **Tabela 22.1** traz as informações de maior destaque de cada tipo de AME de forma a auxi-liar na suspeita diagnóstica de acordo com o perfil de um determinado paciente.

Tabela 22.1 Classificações dos diferentes tipos de AME e suas principais características.

TIPO AME	IDADE DE INÍCIO DOS SINTOMAS	MARCO MOTOR	HISTÓRIA NATURAL	EXPECTATIVA DE VIDA
AME TIPO I	0 a 6 meses	Não senta sem apoio	Elevada gravidade, déficit motor grave, com disfunção bulbar significativa e grave comprometimento respiratório, necessitando de ventilação mecânica na grande maioria dos casos	< 2 anos
AME TIPO II	7 a 18 meses	Senta sem apoio, mas não fica em pé	Gravidade intermediária, déficit motor, disfunção bulbar, deformidades osteoesqueléticas e complicações respiratórias	> 2 anos
AME TIPO III	18 meses a 18 anos	Fica em pé e caminha durante a vida adulta, porém pode perder essa habilidade com a progressão da doença	Função locomotora normal até a vida adulta, disfunção bulbar mínima. A progressão da doença é lenta com períodos de estagnação	Adulto
AME TIPO IV	Após os 18 anos (2ª ou 3ª década de vida)	Andam na vida adulta com manifestação branda de fraqueza muscular	Manifestação branda com prejuízo motor ameno	Normal

Diagnóstico

Pacientes pediátricos com hipotonia progressiva, fraqueza muscular com predomínio proximal nos membros inferiores, arreflexia osteotendinosa profunda e ausência de alterações de sensibilidade aludem a um quadro clínico suspeito de AME. Para os indivíduos que sobrevivem além da infância, é notado que a perda de força muscular é mais proeminente no início da doença, ocorrendo uma estabilização da potência muscular durante meses a anos (SUMNER, 2007).

Após surgimento de suspeita clínica, são solicitados exames de análise molecular para confirmação diagnóstica, sendo o primeiro a análise da presença de deleção do éxon 7 do gene SNM1 - presente no cromossomo 5 - em homozigose (BAIONI & AMBIEL, 2010;

MORRONE *et al.*, 2021; ARNOLD *et al.*, 2015), por técnica de *multiplex ligation probe amplification* (MLPA) ou PCR (reação em cadeia da polimerase) em tempo real, detectando tal alteração, detentora de 100% de especificidade para AME, em 95% dos casos (MORRONE *et al.*, 2021). Também é fornecido o número de cópias presentes do gene SNM2, importante marcador para classificação de gravidade, prognóstico e subtipo de AME, havendo no subtipo I, 2 cópias do SNM2; no subtipo II, 3 cópias; no subtipo III, 4 cópias; no subtipo IV, de 4 a 8 cópias (BAIONI & AMBIEL, 2010; ARNOLD *et al.*, 2015; CALUCHO *et al.*, 2018). Caso não haja tal achado, a análise molecular procede com investigação por *next-generation sequencing* (NGS), possibilitando encontrar demais mutações, em heterozigose, por sequenciamento do SNM1 (MENDONÇA *et al.*, 2020).

Caso após a realização dos testes genéticos não tenham sido encontradas mutações no SNM1, tanto para testagem de deleção de cópia do SNM1 em homozigose quanto mutações em heterozigose, é feito o exame de eletroneuromiografia (EMG). Tal exame visa a detecção de padrões condizentes com atrofia muscular por denervação, sugestiva de distúrbio neurogênico em detrimento de miopático (ARNOLD *et al.*, 2015), além de possibilitar distinção da origem do distúrbio dentre neurônio motor, raízes ou nervos periféricos, junção neuromuscular ou fibra muscular (BAIONI & AMBIEL, 2010). Outra possibilidade é a realização de biópsia muscular, também capaz de encontrar aspecto sugestivo de atrofia muscular por denervação, porém tal método atualmente não apresenta indicação, haja vista que apresenta baixa especificidade e sensibilidade semelhante à da EMG (MORRONE, *et al.*, 2021; ARNOLD *et al.*, 2015). A **Figura 22.1** traz um algoritmo para seguimento de um paciente com suspeição clínica de AME a fim de se chegar a um diagnóstico.

Figura 22.1 Algoritmo para o diagnóstico de AME.

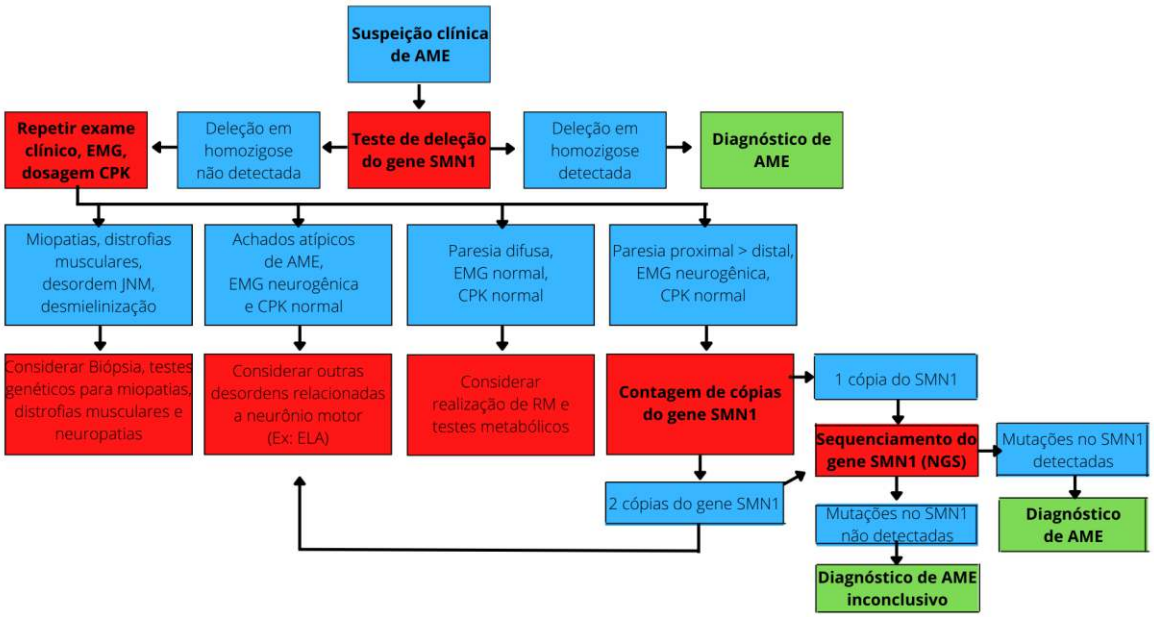

Fonte: Adaptado de LUNN & WANG, 2008

Diagnóstico diferencial

As manifestações que sugerem a hipótese de AME são hipotonia associada a arreflexia sem a presença de déficits cognitivos (SANTOS, 2021). No tipo I, quando a sintomatologia nos primeiros 6 meses de vida (BAIONI & AMBIEL, 2010), os principais diagnósticos diferenciais incluem as distrofias musculares congênitas, miopatias congênitas, doenças mitocondriais de instauração precoce, infecções de sistema nervoso central, Síndrome de Prader-Willi, intoxicação por drogas durante gravidez ou parto e distúrbios do metabolismo de carboidratos (D'AMICO *et al.*, 2011; BAIONI & AMBIEL, 2010; AUDIC & BARNERIAS, 2020). Além disso, não se pode esquecer da esclerose lateral amiotrófica, esclerose lateral primária e miastenia gravis (SALORT-CAMPANA & QUIJANO-ROY, 2020).

No tipo II, quando os indícios aparecem entre 6 e 18 meses de vida, deve-se pensar em diagnósticos diferenciais que compreendam distrofias musculares, polineuropatias, Miastenia gravis infantil, miopatias metabólicas e desnutrição (BAIONI & AMBIEL, 2010).

No tipo III, quando as manifestações iniciam por volta dos 18 meses de vida (BAIONI & AMBIEL, 2010), deve-se suscitar as hipóteses de distrofias musculares de cintura, distrofinopatias (Duchenne e Becker) e as miopatias metabólicas (neuromiopatias mitocondriais e Miopatia TK2) (BAIONI & AMBIEL, 2010; SALORT-CAMPANA & QUIJANO-ROY, 2020). Além disso, os distúrbios neurogênicos também devem ser considerados, como a forma não-5q da AME, a Deficiência de hexosaminidase A de início tardio, a Síndrome de Fazio-Londe e as neuropatias motoras axonais (SALORT-CAMPANA & QUIJANO-ROY, 2020).

Já no tipo IV, quando o quadro clínico emerge na fase adulta, deve-se pensar em distúrbios neurológicos, como a Esclerose Lateral Amiotrófica e Doença de Kennedy (Atrofia espinobulbar ligada ao X), ainda que essas enfermidades tenham topografias dife-rentes com acometimento assimétrico e, sobretudo, em membros superiores (SALORT-CAMPANA & QUIJANO-ROY, 2020; BAIONI & AMBIEL, 2010). A Amiotrofia Monomélica (Doença de Hirayama) pode ser considerada um diagnóstico diferencial em casos raros, quando a AME tipo IV iniciar em um único membro, antes de se disseminar para o restante do corpo (SALORT-CAMPANA & QUIJANO-ROY, 2020).

Tratamento

A primeira droga aprovada para o tratamento de atrofia muscular espinhal foi o Nusinersena (Spinraza), aceita pela ANVISA (Agência Nacional de Vigilância Sanitária) em 2018. Ela atua na produção da proteína SMN que a pessoa com AME precisa (se liga a um sítio de silenciamento no íntron 7 de SMN2; isso resulta em uma proporção aumentada de SMN2-mRNA com o exon 7 incluído e proteína SMN2 de comprimento total consecutivamente mais funcional). Isso reduz a perda das células nervosas motoras, melhorando a força e o tônus muscular (SCHORLING *et al.*, 2020).

Quanto à administração e dosagem, após o regime inicial de quatro doses de carga durante o curso de 63 dias, a administração ocorre a cada 4 meses. Spinraza® (nusinersena) é administrado por punção lombar via intratecal visto que não atravessa a barreira hematoencefálica. É válido ressaltar que o laboratório Biogen em concordância com a EMA (European Medical Agency) e com a ANVISA publicou em 2018 um alerta quanto à presença de casos de hidrocefalia comunicante não relacionada à meningite ou sangramento associados ao uso de Spinraza. Dessa forma, pacientes / cuidadores devem ser informados dos sinais e sintomas de hi-

drocefalia antes de iniciar Spinraza® (nusinersena) e devem procurar atenção médica em caso de: vômito persistente ou cefaleia, diminuição inexplicada do nível de consciência, e em crianças, aumento do perímetro cefálico. Apesar disso, esse medicamento continua tendo importante protagonismo no tratamento de AME (ANVISA, 2018).

Além disso, em abril de 2019 esse medicamento se tornou disponível no SUS (Sistema Único de Saúde) para pacientes com AME tipo I para aqueles com diagnóstico genético obrigatório, que não estejam em ventilação mecânica invasiva e que sejam atendidos/acompanhados em centros de referência (MATTOS, 2021); em junho de 2021 ele se tornou disponível para os pacientes com AME tipo II com diagnóstico até os 18 meses de idade (BRASIL, 2021).

Outra forma de tratamento consiste na substituição do gene defeituoso usando como vetor o sorotipo 9 viral adenoassociado (AAV9). Os estudos realizados até o momento com o Zolgensma demonstraram que ele pode melhorar a sobrevivência dos pacientes, reduzir a necessidade de ventilação permanente e alcançar marcos de desenvolvimento motores. Há estudos em andamento para atestar sua segurança e eficácia (SCHORLING *et al.*, 2020).

Esse medicamento obteve o registro na Anvisa em 2020 para o tratamento de pacientes pediátricos diagnosticados com AME do tipo 1, com até 2 anos de idade, com mutações bialélicas no gene de SMN1 ou até três cópias de outro gene conhecido como SMN2 (ANVISA, 2020). Esse é um fármaco de dose única que deve ser administrado por infusão intravenosa.

Esses dois tratamentos abordados até aqui têm como características o fato de seu público alvo ser pacientes com AME tipo I e, portanto, quanto antes se iniciar o tratamento, melhor será o prognóstico.

Por fim, há uma tecnologia em potencial para o tratamento de AME II e III - Reldesemtiv (uso oral, duas vezes ao dia). Seu mecanismo de ação consiste no retardo da liberação de cálcio levando a uma melhor contratilidade das fibras musculares e, portanto, à melhor função muscular e performance física. Atualmente está em estudos clínicos de fase 2, sem registro da ANVISA, EMA e FDA (Food and Drug Administration), recebendo o título de droga órfã pelas duas últimas em 2019 e 2017, respectivamente (SCHORLING *et al.*, 2020).

Prognóstico

Trata-se de uma doença crônica que não possui prognóstico de cura, entretanto existem fármacos e medidas de suporte que atenuam a sintomatologia e reduzem as complicações geradas pela atrofia.

Como já exposto, o principal fator de influência na gravidade do fenótipo da doença é o número de cópias do gene SMN2 (WIRTH *et al.*, 2006). Além disso, quanto mais precoce iniciar o quadro da enfermidade, pior será o prognóstico em termos de quantidade de fraturas e da capacidade de marcha. A gravidade da doença será cada vez menor quanto maior for o desenvolvimento de habilidades, logo a não aquisição de etapas do desenvolvimento motor relaciona-se com um agravamento do prognóstico funcional e vital (PIRES *et al.*, 2020).

Sabe-se que os pacientes com AME tendem a progredir para insuficiência respiratória diurna, tais complicações respiratórias são de difícil tratamento e, frequentemente, corroboram com insuficiência respiratória que é uma das principais causas de morte dessas pessoas (WANG *et al.*, 2007). Porém, de um modo geral, o prognóstico melhorou bastante com o uso crescente de suporte respiratório por ventilação assistida não invasiva (VNI) (BUSH *et al.*, 2005). Ademais, as medidas de intervenção,

como a VNI e a cinesiterapia respiratória, ajudam a diminuir a incidência de infecções respiratórias (LUNN & WANG, 2008).

Por fim, a perda de força muscular é normalmente mais notável no início da doença, sendo assim o quadro clínico dos pacientes que sobrevivem à infância mostra que a potência muscular residual pode se estabilizar durante meses a anos (BAIONI & AMBIEL, 2010).

CONCLUSÃO

A AME é uma doença neuromuscular comum entre as doenças autossômicas recessivas com quadro clínico diversificado e, que determina repercussões desde hipotonia até insuficiência respiratória, além de uma associação com alta mortalidade. Trata-se de uma afecção com múltiplas apresentações representadas por seus subtipos, os quais envolvem diferentes apresentações clínicas e faixas etárias. A realização do diagnóstico depende de testes moléculares e complementares, além de que é importante ressaltar a importância do diagnóstico precoce, visto que as faixas etárias mais jovens estão associadas à maior gravidade, afora os diagnósticos diferenciais associados aos subtipos de AME. Desta forma, o estudo indica que o manejo adequado até o diagnóstico de AME faz-se essencial para definir o tratamento e acompanhamento desses pacientes a fim de estabelecer as orientações direcionadas aos pacientes com AME. Entretanto, como é uma doença progressiva sem prognóstico de cura, o tratamento farmacológico e outras medidas devem ser instituídas de acordo com o subtipo de AME, a gravidade do quadro clínico e a resposta de cada indivíduo, principalmente em casos que ocorram associações às complicações respiratórias, uma vez que correspondem à alta mortalidade da doença.

REFERÊNCIAS BIBLIOGRÁFICAS

ANVISA. Ministério da Saúde- Diário Oficial da União: Resolução-RE No 3.061, 2020. Disponível em: https://www.in.gov.br/web/dou/-/resolucao-re-n-3.061-de-14-de-agosto-de-2020-272511373. Acesso em: 18 dez. 2021.

ANVISA. Ministério da Saúde - Governo Federal do Brasil. Spinraza® (nusinersena): Reporte de hidrocefalia comunicante não relacionada à meningite ou sangramento, 2018. Disponível em :<https://www.gov.br/anvisa/pt-br/assuntos/fiscalizacao-e-monitoramento/cartas-aos-profissionais-de-saude/2018/spinraza-r-nusinersena-reporte-de-hidrocefalia-comunicante-nao-relacionada-a-meningite-ou-sangramento-biogen-4-de-setembro-de-2018.>. Acesso em: 18 dez. 2021.

ARNOLD, W.D *et al.* Spinal Muscular Atrophy: Diagnosis and Management in a New Therapeutic Era. Muscle Nerve, v. 51(2), p. 157, 2015.

AUDIC, F & BARNERIAS, C. Spinal muscular atrophy (SMA) type I (Werdnig-Hoffmann disease). Archives de Pédiatrie, v. 27, p. 7S15, 2020.

BAIONI, M.T.C. & AMBIEL, C.R. Atrofia muscular espinhal: diagnóstico, tratamento e perspectivas futuras. Jornal de Pediatria, v. 86(4), p. 261, 2010.

BIOGEN. SPINRAZA - nusinersena - MODELO DE BULA, 2020. Disponível em: <https://br.biogen.com/content/dam/corporate/pt_BR/PDF_products/2020/SPINRAZA(nusinersena)_Bula_Professionalde_saude.pdf>. Acesso em: 18 dez. 2021.

BRÁS, Ana *et al.* Atrofia Muscular Espinhal: caracterização clínica e genética de uma população pediátrica como prelúdio de uma nova abordagem terapêutica. Sinapse, v. 18(2), p. 4, 2018.

BRASIL. Ministério da Saúde. Conitec. Nusinersena para tratamento da Atrofia Muscular Espinhal 5q tipo II e III (início tardio). Relatório de Recomendação, Brasília, 2021.

BUSH, A. *et al.* Respiratory management of the infant with type 1 spinal muscular atrophy. Archives of disease in childhood, v. 90(7), p. 709, 2005.

CALUCHO, M. *et al.* Correlation between SMA type and SMN2 copy number revisited: An analysis of 625 unrelated Spanish patients and a compilation of 2834 reported cases. Neuromuscular Disorders, v. 28(3), p. 208, 2018.

D'AMICO, A. *et al.* Spinal muscular atrophy. Orphanet Journal of Rare Diseases, v. 6, p. 71, 2011.

FINKEL, R. *et al.* Outcome Measures and Clinical Trial Readiness in Spinal Muscular Atrophy. Neuromuscular Disorders, v. 25(7), p. 593, 2015.

GOMES, V.S. Nusinersena para Atrofia Muscular Espinhal. Instituto Nacional de Cardiologia, 2019.

LEWELT, A. *et al.* New Therapeutic Approaches to Spinal Muscular Atrophy. Current Neurology and Neuroscience Reports, v. 12(1), p. 42, 2012

LUNN, M.R & WANG, C.H. Spinal Muscular Atrophy. Lancet, v. 371, p. 2120, 2008.

MARQUI, A.B.T. *et al.* Assistência Multiprofissional em paciente com Atrofia Muscular Espinhal: relato de caso. Revista Neurociências, v. 29, p. 1, 2021.

MATTOS, Larissa Santos de & JANZ, Felipe de Lara. O Processo de Incorporação do Nusinersena ao Sistema Único de Saúde para Tratamento da Atrofia Muscular Espinhal. Ensaios e Ciência, v. 25(2), p. 259, 2021.

MENDONÇA, R.H. *et al.* Intragenic variants in the SMN1 gene determine the clinical phenotype in 5q spinal muscular atrophy. Neurology Genetics, v. 6(5), p. 1, 2020.

MORRONE, D.C *et al.* Atrofia Muscular Espinhal (AME): diagnóstico e aconselhamento genético. Associação Médica Brasileira, São Paulo, 2021.

PEETERS, K. *et al.* Clinical and genetic diversity of SMN1-negative proximal spinal muscular atrophies. Brain, v. 137, p. 2879, 2014.

PEREZ, A.B.A *et al.* Amiotrofia Espinhal: Diagnóstico e Aconselhamento Genético. Projeto Diretrizes: Sociedade Brasileira de Genética Médica e Academia Brasileira de Neurologia, 2011.

PIRES, Mafalda *et al.* Atrofia muscular espinhal. Acta Médica Portuguesa, v. 24(2), p. 95, 2011.

SALORT-CAMPANA, E. & QUIJANO-ROY S. Clinical features of spinal muscular atrophy (SMA) type 3 (Kugelberg-Welander disease). Archives de Pédiatrie, v. 27, p. 7S23, 2020.

SANTOS, Marco Anntonio Rocha dos. Acurácia de fasciculações musculares para o diagnóstico de formas tardias de atrofia muscular espinhal 5q [tese]. Porto Alegre: Universidade Federal do Rio Grande do Sul; 2021.

SCHORLING, D.C. *et al.* Advances in treatment of Spinal Muscular Atrophy - New phenotypes, New challenges, New implications for care. Journal of Neuromuscular Diseases, v. 7(1), p. 1, 2020.

SUMNER, C.J. Molecular Mechanisms of Spinal Muscular Atrophy. Journal of Child Neurology, v. 22(8), p. 979, 2007.

WANG, C.H. *et al.* Consensus Statement for Standard of Care in Spinal Muscular Atrophy. Journal of Child Neurology, v. 22(8), p. 1027-1049, 2007.

WIRTH, B *et al.* Spinal muscular atrophy: from gene to therapy. Seminars in Pediatric Neurology, v. 13(2), p. 121-131, 2006.

Capítulo 23

ABORDAGEM ANESTÉSICA DAS CRISES EPILÉPTICAS NA EMERGÊNCIA PEDIÁTRICA

YASMIN VELTEN MAI[1]
ANA LUIZA PAZINATTO VAGO[1]
LUÍSA DE SOUZA FERREIRA[1]
SOFIA POULIANITI SIVIERI[1]
MARCELLA SEGURO GAZZINELLI[1]
MARIA CLARA TAVARES DAS NEVES[1]
DONATO MORAES DORNA FOLETTO[1]
VICTÓRIA MAIA COSTA VAREJÃO ANDRADE[1]
CLARISSA MILBRATZ DE CASTRO[1]
NAYARA VIALE VARGAS[2]
LAURA OTTONI PAVESI PASSOS[2]
JULIA FRARE HUBNER[2]
KARIELLY GASPERAZZO PANSINI[3]
PAULA DOS SANTOS ATHAYDE[4]

[1]Discente - Medicina da Faculdade Brasileira Multivix Vitória.
[2]Discente –Medicina da Universidade Vila Velha
[3]Discente – Medicina da Escola Superior de Ciências da Santa Casa de Misericórdia de Vitória
[4]Discente - Medicina da Universidade Federal do Espírito Santo

Palavras Chave: *Anesthesia; Pediatrics; Seizures*

INTRODUÇÃO

A crise epiléptica define-se como uma ocorrência transitória de atividade abrupta e involuntária dos músculos esqueléticos, devido à atividade neuronal excessiva e anormal. O pronto-socorro geralmente é a porta de entrada para crianças acometidas por convulsões e, nesses casos, os médicos devem estar habilitados para realizar o diagnóstico precoce, tratamento, e a comunicação adequada com os pais (MINARDI, *et al.,* 2019).

Sabe-se que os principais fatores de risco para convulsões em crianças estão relacionados à: história familiar positiva, temperatura elevada, deficiência mental, atraso na alta da UTIN (Unidade de terapia intensiva neonatal) ou parto prematuro. Observa-se também que o abuso de álcool da mãe e o tabagismo na gravidez dobram o risco de incidência de convulsões. A incidência máxima de epilepsia ocorre no primeiro ano de vida, com uma taxa estimada de 102/100.000 casos por ano. O Sistema nervoso central imaturo é mais suscetível a convulsões e ao mesmo tempo refratário às consequências de um ataque agudo (MINARDI, *et al.,* 2019).

Quando os mecanismos responsáveis pelo término da crise ou do início de um mecanismo que leva a crises convulsivas falham levando a crises anormalmente prolongadas, essa condição passa a ser denominada Estado do Mal Epiléptico (EME). Esse quadro pode gerar consequências a longo prazo (especialmente se sua duração for superior a 30 minutos), incluindo morte e lesão da rede neuronal (MINARDI, *et al.,* 2019).

O EME é considerado a emergência neurológica mais comum no público infantil, tendo incidência entre 17 e 23 a cada 100.000 crianças anualmente (VERROTTI, *et al., 2017*).

A identificação do fator etiológico relacionado é essencial para otimizar a abordagem terápêutica geral e para avaliar o prognóstico. Etiologias comuns são convulsões febris prolongadas, lesões agudas ao sistema nervoso central e distúrbios neurológicos remotos. No entanto, a depender do caso, a causa pode permanecer desconhecida em 8,5% até 47,8% dos pacientes. Algumas síndromes, como síndrome de Pana-yiotopoulos, síndrome de Dravet e a síndrome febril aumentam consideravelmente o risco de desenvolvimento de Síndrome Epiléptica (SE) (VERROTTI, *et al., 2017*). Na criança, dentre as principais causas de EME estão: meningoencefalite viral, encefalopatia aguda e encefalite de receptor anti-NMDA. (AROOR, *et al., 2017*).

A abordagem inicial dos pacientes com EME deve focar no manejo das vias aéreas, ventilação adequada, circulação e a avaliação constante dos sinais vitais (frequência cardíaca, pressão arterial, saturação de oxigênio e temperatura). É fundamental também, proteger os pacientes de lesões causadas por movimentos descontrolados, dessa forma, deve-se posicionar o paciente em decúbito lateral para evitar bronco-aspiração (MINARDI, *et al.,* 2019). Além disso, tanto na Síndrome Epiléptica quanto no Estado do Mal Epiléptico existe a necessidade de uma atenção especializada e integrada, com uso correto de medicações em doses adequadas para cessar as crises e prevenir novos eventos.

METODOLOGIA

Esse estudo se caracteriza por ser uma revisão sistemática de literatura acerca da abordagem das crises epilépticas na emergência pediátrica.

A pesquisa foi realizada durante os meses de Janeiro e Fevereiro do ano de 2022, utilizando as bibliotecas virtuais do PubMed e Google Acadêmico. Para compor a estratégia de

busca aplicada nas bases de dados, foram usados os descritores em inglês: “Seizures” (convulsões); “Emergencies” (emergência); ”Pediatrics” (pediátrico); “Anesthesia” (anestesia); todos verificados no Descritores em Ciências de Saúde/Medical Subject Headings (DECS/MeSH). Assim, o resultado da combinação dos termos para a busca foi: “Seizures AND Emergencies AND Pediatrics AND Anesthesia”.

Dos artigos pesquisados, foram selecionados os que estivessem disponíveis nos idiomas inglês e português, sendo publicados nos últimos 5 anos (2017-2022) e contivessem informações relevantes para a construção do estudo em questão. Foram excluídos demais artigos que não se adequaram aos critérios de inclusão. Após exclusão e seleção dos artigos, foi utilizado um total de 16 fontes bibliográficas distintas, compiladas em cinco etapas para a confecção do artigo final.

RESULTADOS E DISCUSSÃO

Observou-se que o tratamento precoce com midazolam por vias alternativas, como nasal e bucal, foi o mais efetivo em crianças no comtrole inicial das convulsões. Um estudo realizado em um sistema de emergência médica em Zurique na Suíça, demonstrou que o tratamento com Midazolam (MDZ) nasal ou bucal para cessação precoce de crises foi efetivo em 97% dos casos na faixa etária pediátrica. (VASQUEZ, *et al., 2018*).O Midazolam possui diversas vias de administração devido à sua hidrossolubilidade, além de ter tempo de ação mais curto, conferindo praticidade e rapidez à administração medicamentosa em momentos de crises convulsivas.

Também constatou-se que os benzodiazepínicos em dose única foram excelente escolha para a primeira fase das crises. (VERROTTI, *et al., 2017*).

Observou-se que o uso do Lorazepam IV contribuiu para uma melhor estabilização do paciente e interrupção das crises.(VASQUEZ, *et al., 2018*).

A incidência anual de estado de mal epiléptico é estimada em 17-23 casos a cada 100.000 crianças.

Destes pacientes, entre 10% a 40% desenvolvem estado de mal epiléptico refratário com uma taxa de mortalidade de 16% a 43,5%. (VASQUEZ, *et al.,* 2019).

Nos casos de EME, a principal terapia é a anestesia geral, que demonstrou prevenir excitotoxicidade e complicações por sobrecarga sistêmica. A criança deve ser transferida para a UTI para indução do coma e monitoramento contínuo do EEG da atividade cerebral e drogas anestésicas intravenosas.MDZ, tiopental/pentobarbital ou propofol. (VERROTTI, *et al., 2017*).

A decisão de usar o primeiro ou outros medicamentos sedativos deve levar em consideração o estado geral do paciente. MZD é amplamente o tratamento mais comum para EME, enquanto o uso de tiopental parece estar associado à ventilação mecânica mais longa, sem diferença em relação ao controle da atividade convulsiva e, portanto, restrito aos pacientes mais refratários. O propofol é um agente anestésico de ação rápida e menor tendência a se acumular no organismo do que os barbitúricos.(VERROTTI, *et al., 2017*).

Ainda para tratamento de segunda linha, na impossibilidade de obter acesso intravenoso, a fenitoína intraóssea foi recomendada em três diretrizes, e as outras opções apresentadas foram fosfenitoína ou fenobarbital via intramuscular e paraldeído retal. (AU, *et al.,* 2017).

No momento de iniciar a terceira fase do tratamento com medicamentos anticonvulsivos, quatro das 11 diretrizes incluíram a opção

de repetir a terapia da segunda fase. (AU, *et al.,* 2017).

Nos casos de estado de mal epiléptico super refratário, MDZ intravenoso pode ser uma boa escolha para controle inicial. Em um estudo retrospectivo que incluiu 150 episódios de 135 pacientes com idades entre um mês e 18 anos com crise convulsiva, a duração mediana entre o início da infusão de midazolam e a cessação completa da crise convulsiva foi de 15,0 min não foram observados efeitos adversos. (ULUSOY, *et al.,* 2019).

Pode-se lançar mão de terapias alternativas como a injeção intratecal de dexametasona (IT-DEX) com redução de anestésicos em até 5 dias, podendo assim encurtar a duração do estado crítico da doença.

A injeção resultou na retirada precoce do tiopental e MDZ, uma melhora na disseminação de convulsões, restauração de atividades de base no EEG, redução do tempo de ventilação mecânica e redução do tempo de internação na UTI. É uma terapia complementar que pode ter a possibilidade de reduzir o uso de medicamentos concomitantes intravenosos durante as fases aguda e crônica e encurtar a permanência na UTI.

Nenhum dos seis pacientes apresentou eventos adversos de alto grau durante a terapia com IT-DEX. (HORINO, *et al., 2021*).

CONCLUSÃO

Visto a gravidade das convulsões, alcançar o controle das crises epilépticas na emergência pediátrica é um desafio e torna-se imprescindível a preparação dos médicos para receber os pacientes garantindo a realização do diagnóstico precoce, identificação do fator etiológico relacionado e tratamento da criança, posto que, se gerenciadas de forma inadequada, as convulsões podem levar à falência de órgãos, como danos cerebrais irreversíveis. Outras drogas como o ácido valpróico, levetiracetam e lacosamida parecem fornecer resultados encorajadores para o tratamento do estado de mal epiléptico, porém apenas dados limitados estão disponíveis sobre a eficácia comparativa de medicamentos anticonvulsivantes 'urgentes' de segunda linha.(VERROTTI, *et al., 2017*).

Diversos recursos terapêuticos disponíveis mostraram-se eficazes para terapia das convulsões, mas deve-se considerar a fase em que o paciente se encontra, a intensidade das convulsões, o estado geral do paciente, entre outros fatores que interferem no curso da doença. Contudo, para que se obtenha sucesso no tratamento das crianças é necessária a capa-citação do profissional da saúde para a esco-lha da melhor terapia, com manutenção da dose adequada dos medicamentos, além da realização do manejo das vias aéreas e monitorização cardíaca, principalmente nos quadros mais graves. Ademais, deve-se manter a comunicação com os responsáveis da criança para inserir os familiares no tratamento e deixá-los a par das condutas realizadas e das perspectivas. Outro fator de suma importância é o acompanhamento detalhado dos pacientes pediátricos, uma vez que as convulsões apresentam fatores de risco que podem ser indicativos de propensão à doença e se, identificados previamente, contribui para um desfecho mais favorável. Dessa forma, com o tratamento multidisciplinar e com o apoio dos familiares, consegue-se contribuir para a redução dos casos de convulsão e da qualidade de vida das crianças, evitando assim a ocorrência de complicações irreversíveis.

REFERÊNCIAS BIBLIOGRÁFICAS

AROOR, S. *et al.* "Super-Refractory Status Epilepticus: A Therapeutic Challenge in Paediatrics." Journal of clinical and diagnostic research: JCDR. vol. 11, p. 8, 2017.

AU, C.C. *et al.* "Management protocols for status epilepticus in the pediatric emergency room: systematic review article." *Jornal de pediatria* vol. 93 Suppl 1, p. 84. 2017

HORINO, A. *et al.* "Intrathecal dexamethasone therapy for febrile infection-related epilepsy syndrome." *Annals of clinical and translational neurology* vol. 8,3, p. 645, 2021

MINARDI, C. *et al.* "Epilepsy in Children: From Diagnosis to Treatment with Focus on Emergency." Journal of clinical medicine vol. 8,1. 2 Jan. 2019

ULUSOY, E. *et al.* "The effect of early midazolam infusion on the duration of pediatric status epilepticus patients." *Seizure* vol. 71, p. 50, 2019

VASQUEZ, A. *et al.* "Hospital Emergency Treatment of Convulsive Status Epilepticus: Comparison of Pathways From Ten Pediatric Research Centers." Pediatric neurology vol. 86, p. 33, 2018.

VASQUEZ, A. *et al.* "Pediatric refractory and super-refractory status epilepticus." *Seizure* vol. 68,p. 62. 2019.

VERROTTI, A. *et al.* "Pediatric status epilepticus: improved management with new drug therapies?." *Expert opinion on pharmacotherapy* vol. 18,8, p. 789, 2017.

ÍNDICE REMISSIVO

Achados morfológicos e microscópicos 14
Acidente Vascular Cerebral 26, 175
Anesthesia 199
Anticorpos monoclonais 108
Atrofia Muscular Espinhal 187
Autópsia 14
Becker 144
Cefaleia 64
Cefaleia Primária 32
Cérebro 94
Coreia 56
Coronavírus 26
Craniotomia 161
Criança 126
Deep brain stimulation 169
Demência 1, 108
Diagnóstico 49, 102
Disfunção cognitiva 56
Distrofia muscular 144
Distúrbios do movimento 1
Doença autoimune 83
Doença de Huntington 56
Doença de Parkinson 169
Doenças do nervo óptico 102
Doenças Neuromusculares 187
Dopamina 88
Duchenne 144
Duchenne Muscular Dystrophy 71
Encefalite 14
Enxaqueca com aura 32
Esclerose Múltipla 49
Fatores de risco 175
Fisiopatologia da DMD 71
Impulso nervoso 154
Levodopa 169
Manejo 49
Meningioma 161
Meningite Bacteriana 126
Meningite Por Haemophilus 126
Morbidades 94
Neurocirurgia 161
Neurônio Motor Medular 187
Objetos perfurocortantes 43
Papiledema 102
Paralisia 83
Pediatrics 199
Potenciais de Ação 154
Prevenção de doenças 175
Radiação 94
Seizures 199
Sensibilidade 88
Síndrome 115
Síndrome de Jael 43
Terapia 108
Tourette 115
Transtornos Cerebrovasculares 26
Transtornos de enxaqueca 32
Tratamento 115
Tratamento da DMD 71
Trauma cranioencefálico 43
Tremor 1, 88
Urgência e Manejo 64
Vacinação 83
Vias Neurossensoriais 154