ESTUDOS EM DERMATOLOGIA

EDITORA PASTEUR



Organizadores

Guilherme BL De Freitas
Bruna Milla Kaminski

EDITORA
PASTEUR

Estudos em Dermatologia

2ª EDIÇÃO

Organizadores

Guilherme Barroso L. De Freitas
Bruna Milla Kaminski

2021

2021 by Editora Pasteur
Copyright © Editora Pasteur

Editor Chefe:

Dr Guilherme Barroso Langoni de Freitas

Corpo Editorial:

Dr. Alaércio Aparecido de Oliveira
Dra. Aldenora Maria X Rodrigues
Bruna Milla Kaminski
Dr. Daniel Brustolin Ludwig
Dr. Durinézio José de Almeida
Dr. Everton Dias D'Andréa
Dr. Fábio Solon Tajra
Francisco Tiago dos S Silva Júnior
Dra. Gabriela Dantas Carvalho
Dr. Geison Eduardo Cambri
MSc. Guilherme Augusto G. Martins
Dr Guilherme Barroso L de Freitas
Dra. Hanan Khaled Sleiman
MSc. Juliane Cristina de A Paganini
Dr. Lucas Villas Boas Hoelz
MSc. Lyslian Joelma Alves Moreira
Dra. Márcia Astrês Fernandes
Dr. Otávio Luiz Gusso Maioli
Dr. Paulo Alex Bezerra Sales
MSc. Raul Sousa Andreza
Dra. Teresa Leal

Dados Internacionais de Catalogação na Publicação (CIP)
(Editora Pasteur, PR, Brasil)

FR862c FREITAS, Guilherme Barroso Langoni de.
Estudos em Dermatologia/ Guilherme Barroso Langoni de Freitas- 2 ed. 1 vol - Irati: Pasteur, 2021.
1 livro digital; 297 p.; il.

Modo de acesso: Internet
https://doi.org/10.29327/540622
ISBN: 978-65-867-0049-7
1. Medicina 2. Dermatologia 3. Ciências da Saúde
I. Título.

CDD 610
CDU 601/618

PREFÁCIO

A obra Estudos em Dermatologia a 1a edição da série. O objetivo é possibilitar ao leitor se deparar com situações clínica raras, experiência profissionais, desfechos das abordagens terapêuticas e, até mesmo, novas técnicas diagnósticas. Nessa 1a edição o livro é composto por capítulos com estudos de casos, epidemiológicos, pré-clínicos e revisões na subárea médica Dermatologia. Os estudos foram selecionados por apresentarem importância e relevância técnica, portanto, proporcionam um deleite aos amantes da dermatologia. Ante ao exposto, esperamos que esta obra proporcione ao leitor uma leitura agradável e traga conhecimento técnico, científico, capacidade de racionalidade e que contribua para a reflexão do acadêmico e profissional da necessidade de ser um eterno aprendiz e estudante.

Editorial

SUMÁRIO

CAPÍTULO 01 - TRATAMENTO E MANEJO DA ALOPECIA ANDROGENÉTICA EM HOMENS 1

CAPÍTULO 02 - PITIRÍASE VERSICOLOR: POR QUE A DOENÇA PREVALECE ENTRE OS BANHISTAS? 10

CAPÍTULO 03 - DOENÇA DE GROVER: UM RELATO DE CASO RARO EM REGIÃO AXILAR E INGUINAL 16

CAPÍTULO 04 - DISPLASIA ECTODÉRMICA HIPO-HIDRÓTICA: UM RELATO DE CASO 21

CAPÍTULO 05 - A EFICÁCIA DA SULFADIAZINA DE PRATA E ALOE VERA NO TRATAMENTO DE QUEIMADOS 26

CAPÍTULO 06 - O PAPILOMAVÍRUS HUMANO E SUAS COMPLICAÇÕES DERMATOLÓGICAS: REVISÃO DE LITERATURA 31

CAPÍTULO 07 - OCORRÊNCIA DE MANIFESTAÇÕES CAPILARES E UNGUEAIS NA CONJUNTURA AUTOIMUNE DO VITILIGO 37

CAPÍTULO 08 - ESTUDO EPIDEMIOLÓGICO SOBRE HANSENÍASE NO ESTADO DE GOIÁS: UMA ANÁLISE DOS ÚLTIMOS 10 ANOS 42

CAPÍTULO 09 - ABORDAGEM DO CÂNCER DE PELE MAIS COMUM: CARCINOMA BASOCELULAR 49

CAPÍTULO 10 - ATUALIZAÇÃO DO MANEJO CLÍNICO PARA OS QUELOIDES 56

CAPÍTULO 11 - PAPEL DO DERMATOLOGISTA NO ACOMPANHAMENTO DE PACIENTES GRÁVIDAS 62

CAPÍTULO 12 - CARACTERÍSTICAS CLÍNICAS DO ACOMETIMENTO CUTÂNEO NOS PORTADORES DE LÚPUS ERITEMATOSO 77

CAPÍTULO 13 - CARCINOMA BASOCELULAR NA SÍNDROME DE GORLIN-GOLTZ, UMA VISÃO DERMATOLÓGICA: UMA REVISÃO 87

CAPÍTULO 14 - ABORDAGEM DO CÂNCER DE PELE MAIS AGRESSIVO: MELANOMA 102

CAPÍTULO 15 - ASPECTOS DA PELE NO ENVELHECIMENTO: HIDRATAÇÃO ESTÉTICA E FISIOLOGIA 109

CAPÍTULO 16 - CALOSIDADE EM DEFORMIDADE DOS DEDOS DO PÉ: REVISÃO DA LITERATURA 120

CAPÍTULO 17 - HANSENÍASE: HISTÓRIA E EPIDEMIOLOGIA NO BRASIL 127

CAPÍTULO 18 - URBANIZAÇÃO DA ESPOROTRICOSE: NOVOS DESAFIOS À SAÚDE PÚBLICA 137

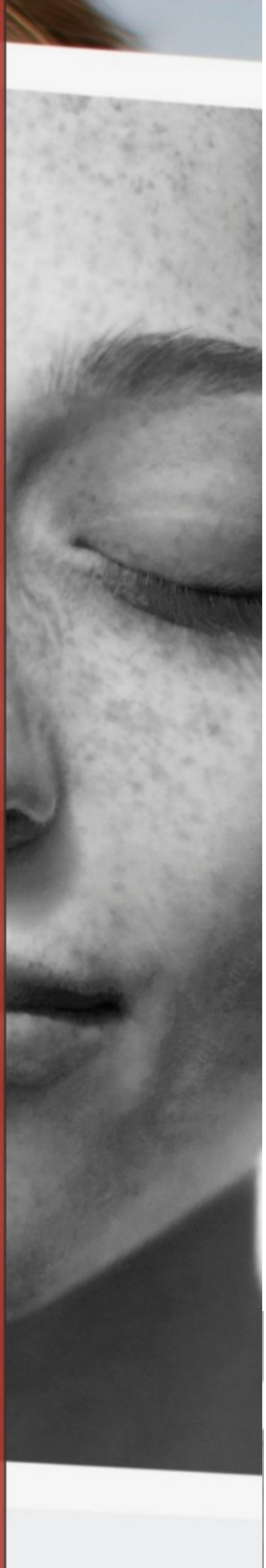

SUMÁRIO

CAPÍTULO 19 - PSORÍASE E COVID-19: IMPACTO NA POPULAÇÃO E SUSCETIBILIDADE AO CONTÁGIO PELO SARS-COV-2- ABORDAGEM DA DERMATITE ATÓPICA 145

CAPÍTULO 20 - PSORÍASE E COVID-19: IMPACTO NA POPULAÇÃO E SUSCETIBILIDADE AO CONTÁGIO PELO SARS-COV-2 153

CAPÍTULO 21 - ABORDAGEM DO SEGUNDO CÂNCER DE PELE MAIS COMUM: CARCINOMA ESPINOCELULAR 160

CAPÍTULO 22 - LESÕES CUTÂNEAS ASSOCIADAS AO SARS-CoV-2: APRESENTAÇÕES CLÍNICAS E TEORIAS FISIOPATOLÓGICAS 166

CAPÍTULO 23 - MANIFESTAÇÕES CUTÂNEAS DA NEUROFIBROMATOSE TIPO 1 175

CAPÍTULO 24 - SÍNDROME DE STEVEN-JOHNSON COMO REAÇÃO ADVERSA AO USO DE ANTIBIÓTICOS 183

CAPÍTULO 25 - ASPECTOS CLÍNICOS E EPIDEMIOLÓGICOS DA LEISHMANIOSE TEGUMENTAR AMERICANA NO NORDESTE DO BRASIL (2010-2019): UMA BREVE ANÁLISE 190

CAPÍTULO 26 – ABORDAGEM DE UMA ANTIGA DOENÇA DE PELE: HANSENÍASE 202

CAPÍTULO 27 - GRUPO DE APOIO A PACIENTES COM DERMATITE ATÓPICA: EXPERIÊNCIA ANTES E DURANTE A PANDEMIA DE COVID-19 209

CAPÍTULO 28 - PRINCIPAIS DERMATOSES GERIÁTRICAS 223

CAPÍTULO 29 – QUEDA DE CABELO COMO MANIFESTAÇÃO DA SÍFILIS SECUNDÁRIA 230

CAPÍTULO 30 - ESCABIOSE PEDIÁTRICA E O ISOLAMENTO SOCIAL PELO COVID-19: REFLEXÕES ATUAIS A PARTIR DO RELATO DE CASO DE UMA LACTENTE DO HOSPITAL MUNICIPAL DE CANOAS/RS 235

CAPÍTULO 31 - ABORDAGEM DE UMA DERMATOSE MUITO COMUM: ACNE VULGAR 248

CAPÍTULO 32 - MIÍASE CUTÂNEA EM PACIENTE PEDIÁTRICO: O QUE EXISTE DE NOVO NA LITERATURA 255

CAPÍTULO 33 - INCIDÊNCIA E DIFERENCIAL DAS PRINCIPAIS MANIFESTAÇÕES DERMATOLÓGICAS PROVOCADAS POR VENENOS, PEÇONHAS, TOXINAS, FERRÕES, CERDAS E MORDIDAS DE ANIMAIS 266

CAPÍTULO 34 - O AUMENTO DA INCIDÊNCIA DO CÂNCER DE PELE NO BRASIL E A IMPORTÂNCIA DE SUA PREVENÇÃO 275

CAPÍTULO 35 - ABORDAGEM GERAL DA PSORÍASE 284

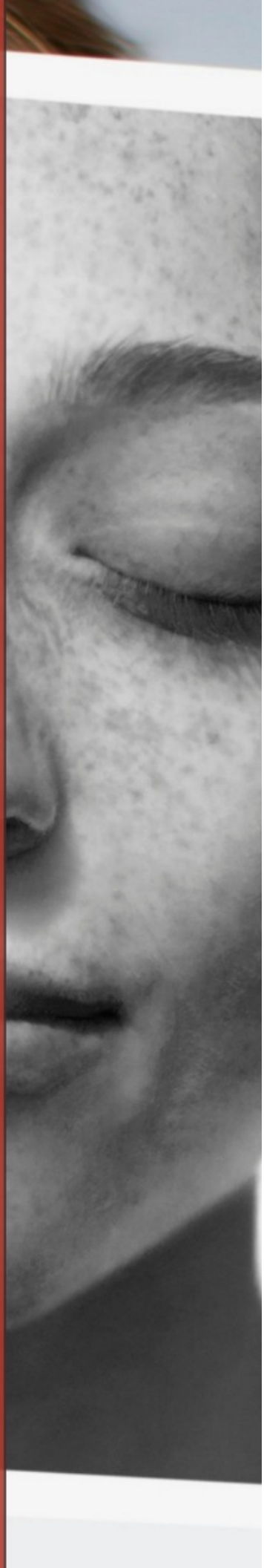

CAPÍTULO 01

TRATAMENTO E MANEJO DA ALOPECIA ANDROGENÉTICA EM HOMENS

Palavras-chave: Alopecia Androgênica; Terapêutica; Dermatologia; Doenças do Cabelo

AMANDA VASCONCELOS DE OLIVEIRA[1]
HELENA FONTENELLE DE CARVALHO COSTA[1]
MARIANA LANDIM MADUREIRA[1]
THAÍZA PEREIRA MAGALHÃES[1]
STÉPHANNIE FREITAS MIRANDA E SOUZA[1]
FERNANDA DAS GRAÇAS DIAS[1]
TAYNNE DA SILVA VIANA[1]
MATHEUS DE SOUZA SANTIAGO[1]
NATÁLIA RIBEIRO DAYRELL[1]
JULIANA SILVEIRA MARTINS DA COSTA[1]
LAURA RAFAELLA FERRARI MUNOZ MUNIZ[1]
VANESSA DE CARVALHO TONACO[1]
ALICE MARTINS ALVARENGA [1]
SOFIA MOREIRA MAZZONI[1]
VICTOR CABREIRA FRAZÃO[1]

1. Discente de Medicina do Centro Universitário de Belo Horizonte.

INTRODUÇÃO

Alopecia é uma doença dermatológica descrita pela ausência, redução ou queda dos cabelos e pelos. Essa doença pode ter característica transitória ou definitiva, podendo atingir uma parte demarcada ou expandir por todo o corpo. O termo alopecia vem do grego "*alopekía*", que quer dizer "pelada" que por sua vez se origina da palavra "*alópex*" em razão da periodicidade da queda de cabelos e pelos que a pessoa vivencia. Ainda que a alopecia não cause danos significativos à saúde, pode ocasionar um grande impacto na qualidade de vida das pessoas que possuem essa patologia (COLPO & BRANDÃO, 2020).

São descritos diversos tipos de alopecia sendo a androgenética a mais frequente classificada como não cicatricial (LOUZADA, 2019). Essa patologia acomete ambos os sexos, porém tem maior prevalência no sexo masculino, podendo chegar a 73% em homens na idade de 80 e 58% na idade de 50 (ADIL & GODWIN, 2017). Essa condição, quando se encontra no homem, se diferencia pelo afinamento e queda capilar nas regiões fronto-parietais, temporais e vértice do couro cabeludo (LOLLI *et al*., 2017).

No que diz respeito ao ciclo capilar normal, quando a fase telógena se finaliza, o pelo se torna exógeno, pois se solta do folículo, porém, a fase anágena já está presente na região inferior. Na alopecia androgenética (AAG), esse processo ocorre erroneamente, de modo que os fios caem antes da fase análoga iniciar, fazendo com que por um período não haja nenhum pelo no canal folicular. Esse período de latência pode ser fruto da fase exógena precoce ou da fase telógena com anágena retardada (LOUZADA, 2019).

Um dos mecanismos conhecidos que geram esse tipo de alopecia é o hormonal. A testosterona, derivada das glândulas suprarrenais, ovários e testículos, na sua forma livre, penetram as células e se transforma em di-hidrotestosterona (DHT) pela ação da enzima 5α-redutase. A DTH por sua vez, ao entrar em contato com o couro cabeludo de indivíduos predispostos geneticamente a calvície, causa uma diminuição progressiva no decorrer de cada ciclo capilar, por ação nos folículos, provocando assim cabelos mais finos e menores (LOUZADA, 2019).

De acordo com Rossi *et al*. (2016), além das alterações dependentes de andrógeno no ciclo do cabelo, a inflamação é um achado complementar importante na etiologia da AAG, visto que estudos descrevem a presença deste fator ao redor da parte superior dos folículos capilares. Sendo assim, a causa para o desencadeamento dessa anormalidade pode ser por meio de microrganismos provindos da flora no caso de seborreia, toxinas e estresse oxidativo; ademais é válido ressaltar outros fatores incluídos no processo de envelhecimento como tabagismo, UV e poluentes ambientais. Portanto, a AAG é provavelmente uma patologia multifatorial, abrangendo fatores genéticos e ambientais (LOLLI *et al*., 2017).

Diante do exposto, nota-se que essa patologia deve ser abordada na área médica consideravelmente, visto que seu desenvolvimento, segundo Lee *et al*. (2018), pode promover alterações psíquicas como a baixa autoestima e afetar diretamente a qualidade de vida do paciente. Nesse viés, é importante ressaltar que a evolução tecnológica da medicina traz continuamente avanços que visam contribuir para o tratamento da problemática em questão. Assim, o objetivo

deste estudo é elencar e descrever os tratamentos e manejos da AAG em homens.

MÉTODO

Trata-se de uma revisão narrativa realizada no período entre abril de 2021 e junho de 2021, por meio de pesquisas nas bases de dados PubMed e Cochrane. Foi utilizado o descritor em inglês e seus correspondentes em português "Alopecia", "*Androgenetic*" e seus equivalentes MeSH. Desta busca foram encontrados 9505 artigos, posteriormente submetidos aos critérios de seleção. Os critérios de inclusão foram: artigos nos idiomas inglês e português; com preferência aos artigos dos últimos 5 anos e que abordavam as temáticas propostas para esta pesquisa, estudos do tipo revisão sistemática ou narrativa e disponibilizados na íntegra. Os critérios de exclusão foram: artigos duplicados, disponibilizados na forma de resumo, que não abordavam diretamente a proposta estudada e que não atendiam aos demais critérios de inclusão. Após os critérios de seleção restaram 14 artigos que foram submetidos à leitura minuciosa para a coleta de dados. Os resultados foram apresentados de forma descritiva, divididos em categorias temáticas: abordagem farmacológica, cirúrgica e cosmética, e procedimentos em consultório.

RESULTADOS E DISCUSSÃO

Abordagem farmacológica

Minoxidil

O minoxidil tópico é um dos medicamentos indicados para o tratamento de AAG em homens. Trata-se de um pró-fármaco convertido em sua forma ativa, sulfato de minoxidil, pela enzima sulfotransferase expressa na bainha externa da raiz dos folículos pilosos. O sulfato de minoxidil é o metabólito ativo que promove o crescimento do cabelo. Apesar de ter bom histórico de segurança, a eficácia da droga é considerada baixa. Menos de 40% dos pacientes respondem ao tratamento após 16 semanas de aplicações duas vezes ao dia. Em 2014, Roberts e colaboradores demonstraram através de estudos que a atividade da sulfotransferase em folículos capilares previram resposta ao tratamento ao minoxidil tópico com sensibilidade de 93% e especificidade de 83%. Posteriormente, em 2015, foi feita uma pesquisa para avaliar a utilidade clínica e a validade de teste de resposta ao minoxidil em pacientes com AAG e em um estudo com 96 indivíduos foi relatado que o ensaio enzimático sulfotransferase foi capaz de identificar com precisão 94% dos que não responderam ao medicamento (GOREN & NACCARATO, 2018).

O desenvolvimento do ensaio enzimático da sulfotransferase é enriquecedor e possibilita novas descobertas. Goren *et al*. (2018) demonstraram que após 8 semanas de terapia com minoxidil tópico, a expressão da enzima SULT1A1 nos cabelos arrancados permaneceu inalterada. Do ponto de vista clínico, os pacientes que não possuem probabilidade de responder ao minoxidil não se tornarão responsivos, e aqueles que respondem ao medicamento podem aderir com segurança à dosagem existente.

Em outro estudo, os indivíduos foram tratados com um novo tópico de 15% solução de minoxidil (braço de tratamento) ou solução de minoxidil tópico a 5% (braço de controle). No braço de tratamento, 60% dos indivíduos obtiveram uma resposta clinicamente significativa com base nas contagens de cabelo da

área-alvo e nenhum evento adverso cardíaco foi relatado; no entanto, no grupo de controle nenhum dos sujeitos teve uma resposta clínica significativa. É importante notar que os indivíduos com baixa atividade enzimática de sulfotransferase são propensos a não apresentarem eventos adversos cardíacos, uma vez que o efeito vasodilatador de minoxidil é mediado por sulfato de minoxidil (GOREN & NACCARATO, 2018).

Dutasterida

O fármaco dutasterida é administrado no tratamento de Hiperplasia Prostática Benigna e tem sido utilizado também para a AAG com bom efeito terapêutico. A dutasterida é um inibidor tanto do tipo I quanto do tipo II da enzima 5α-redutase, sendo esta necessária para a conversão da testosterona em DHT, um dos principais andrógenos responsável pela estimulação do crescimento da próstata e também é o andrógeno envolvido no processo patológico da AAG masculina, devido a catálise da enzima 5α-redutase (ROSSI *et al*., 2016)

A DHT é o fator patogênico essencial nessa alopecia que é responsável pela miniaturização dos folículos capilares e na conversão de cabelos terminais em cabelos velos. O tipo I da enzima 5α-redutase encontra-se principalmente nas glândulas sebáceas e na epiderme, mas também está presente nas glândulas sudoríparas, folículos pilosos, células endoteliais e células de Schwann nas bainhas de mielina dos nervos. Já o tipo II se encontra principalmente nos folículos pilosos: camada interior, infundíbulo, glândulas sebáceas. Dessa forma, os níveis elevados de DHT fazem com que ocorra uma diminuição do folículo e como consequência, uma redução no crescimento capilar (URYSIAK-CZUBATKA *et al*., 2014).

Em estudos que compararam a finasterida e a dutasterida foi possível concluir que a dutasterida é três vezes mais potente como inibidora de 5α-redutase do tipo II e cem vezes mais potente como inibidora de 5α-redutase tipo I (ZHOU *et al*., 2019).

A dutasterida, quando administrada em homens, tem entre seus efeitos adversos a disfunção erétil, redução da libido, distúrbios da ejaculação e ginecomastia, sendo este um efeito adverso ainda menos comum. Quando administrado a dutasterida com tansulosina, há possibilidade de vertigens como um de seus efeitos colaterais. A dutasterida é utilizada na dose de 0,5 mg/dia, possui boa absorção quando administrada por via oral, com ou sem a presença de alimento (HIRSHBURG *et al*., 2016).

Finasterida

Já o medicamento denominado como finasterida, se encontra no grupo dos fármacos dos inibidores sintéticos da 5α-redutase, ou seja, possui uma ação inibitória da testosterona na AAG, hirsutismo e hipertrofia de próstata benigna. Este fármaco, geralmente, é mais indicado para pacientes do sexo masculino, visto que para o sexo feminino ainda não há um consenso sobre seus benefícios, uma vez que quando que encontram em idade fértil, grávida ou lactante, podem originar efeitos teratogênicos, culminando em uma feminização de fetos do sexo masculino (WEIDE & MILÃO, 2009).

Por isso, este medicamento pode ser considerado como de segunda escolha em pacientes mulheres que não obtiveram êxito no tratamento com o minoxidil e que estão impossibilitadas de realizar o uso de contra-

ceptivos orais, como o citrato de ciproterona. Entretanto, em mulheres que se encontram no período de pós-menopausa, a finasterida pode ser interessante, já que possui um número reduzido de efeitos adversos, quando em comparação a outros antiandrógenos que podem aumentar, consideravelmente, o risco de perdas ósseas e neoplasias; assim como há uma maior efetividade para pacientes com diagnóstico de Síndrome dos Ovários Policísticos (WEIDE & MILÃO, 2009).

Além disso, geralmente, esse medicamento possui uma boa tolerância, podendo desencadear alguns efeitos secundários leves que podem se relacionar com a perda da libido, disfunção erétil e com a ginecomastia (ADIL & GODWIN, 2017; WEIDE & MILÃO, 2009). Ademais, é importante salientar que a utilização da finasterida por pacientes atletas deve ser feita com cautela, visto que ela é considerada como um doping esportivo, de acordo com a listagem da Agência Mundial Antidoping. Tal realidade se justifica pelo fato de o medicamento minimizar a presença de alguns metabólitos oriundos de anabolizantes (WEIDE & MILÃO, 2009).

Já com relação à posologia do fármaco, pode-se considerar 1 mg/dia para calvície, 5 mg/dia para hipertrofia de próstata, e para o hirsutismo a dose deve ser analisada de forma individual e estabelecida pelo médico responsável. Por fim, o resultado da terapêutica com a finasterida, pode ser observado após quatro meses do início do tratamento. Todavia, a eficácia dessa terapia é observada quando há o uso constante do fármaco, visto que caso haja uma interrupção abrupta do seu uso, ocorre uma queda considerável dos cabelos (WEIDE & MILÃO, 2009).

Abordagem cirúrgica

A abordagem cirúrgica mais realizada atualmente na AAG consiste no transplante capilar no qual folículos pilosos são enxertados de uma área doadora para uma área receptora, onde geralmente a região doadora de escolha é a occipital pela área não ser afetada pela doença (LIM *et al*., 2021). Nessa abordagem, o paciente geralmente recebe alta no mesmo dia (SHIVAKUMAR *et al*., 2021). Outra opção cirúrgica pouco utilizada nos dias atuais é a redução do couro cabeludo através da remoção das áreas afetadas e tração do couro cabeludo saudável para cobrir a excisão (LIM *et al*., 2021).

O método tradicional de transplante capilar é denominado de transplante da unidade folicular consiste na retirada de tiras da área doadora o que confere desvantagem estética pela cicatriz linear resultante. Já na técnica mais recente, conhecida como extração de unidade folicular, ocorre a retirada de unidades foliculares individuais o que é possível através de remoções circulares de pequeno calibre (SHIVAKUMAR *et al*., 2021). O suprimento suficiente de cabelo nas áreas doador é um critério importante para se submeter a qualquer tipo de cirurgia de restauração capilar (LIM *et al*., 2021). Existem punções manuais e mecânicas disponíveis. Embora as punções mecânicas reduzam consideravelmente a duração da operação, eles também aumentam a chance de uma transecção do enxerto. A adaptação individual do tamanho e profundidade da punção, dependendo do paciente, é a chave para minimizar a transecção (SHIVAKUMAR *et al*., 2021).

Apesar de o transplante capilar ser um procedimento considerado simples, realizado com anestesia local, existem algumas

contraindicações como presença de doença autoimune ativa, diabetes descontrolado, hipertensão descontrolada e alergia ao anestésico local utilizado (SHIVAKUMAR *et al*., 2021). As complicações cirúrgicas são raras, afetando cerca de 2 a 3% dos pacientes, sendo mais frequentes complicações estéticas ou de eficácia, já que um crescimento e sobrevivência dos folículos menor que 85% são considerados desfavoráveis. Foliculites ou pústulas podem ocorrer e requerem tratamento com antibiótico tópico ou oral. Alterações neurossensoriais como dormência, neuralgia, prurido, são ainda menos frequentes, e, quando aparecem, tendem a resolução espontânea após 8 a 12 meses. A ocorrência de queloide ou cicatrização anormal é pouco observada, mas tanto na região doadora quanto na receptora estão propensas. Em alguns casos também pode ocorrer eflúvio temporário em todo couro cabeludo (COLLINS & AVRAM, 2021).

Abordagem cosmética e procedimentos em consultório

Em 2007, outra forma de restauração capilar foi aprovada pela *Food and Drug Administration* dos Estados Unidos. Ela consiste na terapia de laser de baixo nível, na qual uma fonte de radiação consegue emitir específicos comprimentos de onda, alcançando o infravermelho que gera efeitos fotobiomodulares nos folículos pilosos. Seu mecanismo de ação consiste no fato da luz infravermelha ser absorvida por um cromóforo da citocromo C oxidase, estimulando a produção de adenosina trifosfato e adenosina monofosfato cíclico pela mitocôndria. A partir disso, prevenindo de forma prematura a fase catágena, através da redução do estresse oxidativo e ampliando a fase anágena com o aumento do fornecimento de oxigênio e nutrientes para o folículo piloso (YOON *et al*., 2020).

Segundo Yoon *et al*. (2020), em um ensaio clínico randomizado com duração de 16 semanas, realizado com 60 pessoas, comparou-se os resultados entre os candidatos que receberam laserterapia e os que não receberam. A partir disso, constatou-se que o grupo experimental teve um aumento de 41,90 fios/cm^2 e a espessura do cabelo aumentou 7,50 µm, em contrapartida, o grupo controle apresentou um aumento de 0,72 fios/cm^2 e uma diminuição de 15,03 µm, respectivamente. Por fim, o laser de baixo nível, passa a ser um tratamento promissor, por ser indolor não invasivo e sem efeitos adversos. Isso se deve ao fato dele não ser ionizante e não produzir nenhum efeito térmico significativo.

Em relação ao uso de microagulhamento, ainda existem poucas publicações a seu respeito no tratamento da AAG, mas pode-se dizer que se trata de uma técnica inovadora no ramo estético da medicina para os mais diversos tipos de pacientes, principalmente para os homens mais novos, que se sentem, muitas vezes, constrangidos com a perda progressiva e precoce dos fios de cabelo. A AAG é a expressão de uma alteração no ciclo folicular normal, que pode ser reversível em grande parte dos casos que não estiverem tão avançados. Sendo assim, os objetivos do tratamento é aumentar a cobertura do couro cabeludo e retardar a progressão da queda dos cabelos (SILVA, 2017).

Dessa forma, o microagulhamento se mostra na atualidade como uma opção de estímulo à produção de colágeno, sem provocar a desepitelização total da pele, que teve sua origem com influência da Acupuntura na década de 1960. O procedimento se consolidou na década de 1990, na Alemanha,

e consiste em um estímulo mecânico gerado pelo rolamento de um cilindro contendo de 120 a 540 micro agulhas que geram centenas de micro canais na pele, aumentando a permeabilidade cutânea e estimulando os fibroblastos a produzirem mais colágeno para restaurar o tecido conjuntivo (SILVA, 2017).

Os micros canais abertos durante o procedimento podem permanecer até 24 horas após a aplicação, tendo a permeabilidade aumentada em cerca de 40 vezes, o que permite a entrega de ativos nas camadas cutâneas. Além disso, é gerado também um falso estímulo de lesão, que leva a um processo de inflamação controlado, que inicia uma cascata de eventos celulares, o que contribui para a remodelação tecidual com a neocolagênese e neoangiogênese. Dessa forma, pode-se dizer que o intuito final do procedimento é a reabilitação do tecido conjuntivo ao invés da sua dilaceração (SILVA, 2017).

É importante ressaltar que o microagulhamento é um procedimento técnico-dependente, por isso a familiarização com o aparelho e o domínio da técnica é de suma importância para o resultado final do procedimento. Para bons resultados serem atingidos, deve ser observado: a pressão vertical exercida sobre o roller; a posição do aparelho entre os dedos indicador e polegar; os movimentos de vai e vem (SILVA, 2017).

A literatura tem afirmado que o tratamento da AAG com o microagulhamento deve ser sempre associado ao uso de medicamentos que inibem a perda dos fios e estimulam o crescimento do cabelo. Esses medicamentos podem ser substâncias com atuação hormonal ou simplesmente para fortalecimento do couro cabeludo. Sendo assim, descrita recentemente, a técnica MMP® (microinfusão de medicamentos pela pele) está se tornando conhecida por promover a infusão de medicamentos pela técnica "*drug delivery*" associada ao procedimento de microagulhamento (CONTIN, 2016).

Dessa forma, pode-se dizer que mesmo se tratando de um manejo terapêutico recente, o microgulhamento foi incluído no arsenal terapêutico da AAG. Há o favorecimento do crescimento dos cabelos, ativando sistema plaquetário mediante feridas cutâneas, estimulando a liberação dos fatores de crescimento derivados das plaquetas e dos fatores de crescimento epidérmicos. Além disso, também há a ativação de células-troncos do bulbo capilar nas áreas feridas, gerando a superexpressão dos genes relacionados com o crescimento do cabelo, como fator de crescimento do endotélio vascular (CONTIN, 2016).

CONCLUSÃO

Apesar de não se tratar de condição médica que indique risco de morte, o risco relacionado à diminuição da qualidade de vida de pessoas com AAG justificam estudos e novas abordagens para o problema. As pesquisas recentes demonstram resultados alcançados tanto com terapias não invasivas quanto com cirurgias. Os estudos analisados demonstrarem que a medicação tópica minoxidil é bastante segura, apresentando pouco ou nenhum efeito colateral, pois tem ação local apenas. Entretanto, a resposta de alguns pacientes não pareceu favorável ao uso da medicação, mesmo em doses maiores. Desta forma, pode-se dizer que não há benefício em utilização de doses maiores do que as recomendadas e que, após oito semanas, sem resposta satisfatória ao tratamento este deve ser substituído ou interrompido.

As medicações orais mais utilizadas são inibidores da enzima 5α-redutase o que significa que agem diminuindo os níveis de testosterona séricos, consequentemente podem acarretar mais efeitos colaterais adversos. Há descrições de alterações sistêmicas relacionadas à diminuição da libido e disfunção erétil associada ao uso dessas medicações que carecem de maiores esclarecimentos, principalmente por se tratar de uma medicação que deve ser sustentada e não deve ser interrompida para ter efeitos no tratamento da AAG. Além disso, essas medicações não são consideradas seguras para serem utilizadas em gestantes pelo potencial teratogênico e risco de feminilização de fetos do sexo masculino, mas este não foi o foco dessa revisão que objetivou a análise de terapias voltadas ao sexo masculino. De toda forma, o uso de medicamentos de efeito sistêmico deve ter os seus benefícios e riscos sobrepesados.

No caso das abordagens cirúrgicas, a presença de área com cobertura capilar é essencial independentemente da técnica utilizada. A técnica mais moderna é a de transplante de unidade folicular. De maneira geral, as técnicas cirúrgicas são bem toleradas e apresentam poucos efeitos colaterais adversos, mas como qualquer cirurgia, há necessidade de considerar o risco cirúrgico inerente e de observar critérios de exclusão como alergias ou comorbidades.

Finalmente, os pacientes com AAG podem também se beneficiar de tratamentos cosméticos e procedimentos ambulatoriais com resultados satisfatórios. Esses procedimentos, entretanto, têm melhores desfechos quando associados à terapia farmacológica, seja de uso tópico ou oral. Dessa forma, os procedimentos estéticos podem estimular resposta inflamatória controlada e crescimento dos fios ao mesmo tempo em que o tratamento farmacológico retarda a queda e estimula o crescimento dos fios.

Diante dessas possibilidades de terapêutica da AAG, conclui-se que os pacientes que sofrem com essa condição já podem desfrutar de algumas técnicas com bons resultados para diminuir os efeitos deletérios na qualidade de vida, melhorando a autoestima do paciente. Apesar disso, os estudos na área devem continuar, visto que a alopecia androgenética acomete um número expressivo de pacientes e que as abordagens atuais ainda não conseguem atingir resultados satisfatórios para uma fração considerável que apresenta comorbidades ou condições que contra indiquem as técnicas descritas neste estudo.

REFERÊNCIAS BIBLIOGRÁFICAS

ADIL, A. & GODWIN, M. The effectiveness of treatments for androgenetic alopecia: a systematic review and meta-analysis. Journal of the American Academy of Dermatology, v. 77, p. 136, 2017.

COLLINS, K. & AVRAM, M.R. Hair Transplantation and Follicular Unit Extraction. Dermatologic Clinics, v. 39, p. 463, 2021.

COLPO, M. & BRANDÃO, B. Alopecia androgenética masculina: um relato de caso de tratamento com microagulhamento associado a fatores de crescimento e minoxidil tópico. BWS Journal, v. 3, p. 1, 2020.

CONTIN, L.A. Male androgenetic alopecia treated with microneedling alone or associated with injectable minoxidil by microinfusion of drugs into the skin. Surgical & Cosmetic Dermatology, v. 8, p. 158, 2016.

GOREN, A. & NACCARATO, T. Minoxidil in the treatment of androgenetic alopecia. Dermatologic Therapy, v. 31, e12686, 2018.

GOREN, A. *et al*. The effect of topical minoxidil treatment on follicular sulfotransferase enzymatic activity. Journal of biological regulators and homeostatic agents, v. 32, p. 937, 2018.

HIRSHBURG, J.M. *et al*. Adverse Effects and Safety of 5-alpha Reductase Inhibitors (Finasteride, Dutasteride): A Systematic Review. The Journal of clinical and aesthetic dermatology, v. 9, p. 56, 2016.

LEE, S.W. *et al*. A Systematic Review of Topical Finasteride in the Treatment of Androgenetic Alopecia in Men and Women. Journal of Drugs in Dermatology, v. 17, p. 457, 2018.

LIM, R.K. *et al*. Surgical interventions for androgenetic alopecia. Dermatological Reviews, v. 3, p. 132, 2021.

LOLLI, F. *et al*. Androgenetic alopecia: a review. Endocrine, v. 57, p. 9, 2017.

LOUZADA, L.M. Alopécia androgenética: principais abordagens terapêuticas. Trabalho de Conclusão de Curso (Medicina). 2019. p. 22. Manhuaçu: UNIFACIG; 2019.

ROBERTS, J. *et al*. Sulfotransferase activity in plucked hair follicles predicts response to topical minoxidil in the treatment of female androgenetic alopecia. Dermatologic therapy, v. 27, p. 252, 2014.

ROSSI, A. *et al*. Multi-therapies in androgenetic alopecia: review and clinical experiences. Dermatologic Therapy, v. 29, p. 424, 2016.

SHIVAKUMAR, S. *et al*. Hair Transplantation Surgery Versus Other Modalities of Treatment in Androgenetic Alopecia: A Narrative Review. Cosmetics, v. 8, p. 25, 2021.

SILVA, C.P. O microagulhamento: resultados no tratamento da alopecia androgenética (AAG) masculina [pós-graduação]. Manaus: Faculdade FASERRA; 2017.

URYSIAK-CZUBATKA, I. *et al*. Assessment of the usefulness of dihydrotestosterone in the diagnostics of patients with androgenetic alopecia. Postepy dermatologii i alergologii, v. 31, p. 207, 2014.

WEIDE, A.C. & MILÃO, D. A utilização da Finasterida no Tratamento da Alopécia Androgenética. Revista da Graduação, v. 2, p. 1, 2009.

YOON, J.S. *et al*. Low-level light therapy using a helmet-type device for the treatment of androgenetic alopecia: A 16-week, multicenter, randomized, double-blind, sham device-controlled trial. Medicine, v. 99, e21181, 2020.

ZHOU, Z. *et al*. The efficacy and safety of dutasteride compared with finasteride in treating men with androgenetic alopecia: a systematic review and meta-analysis. Clinical interventions in aging, v. 14, p. 399, 2019.

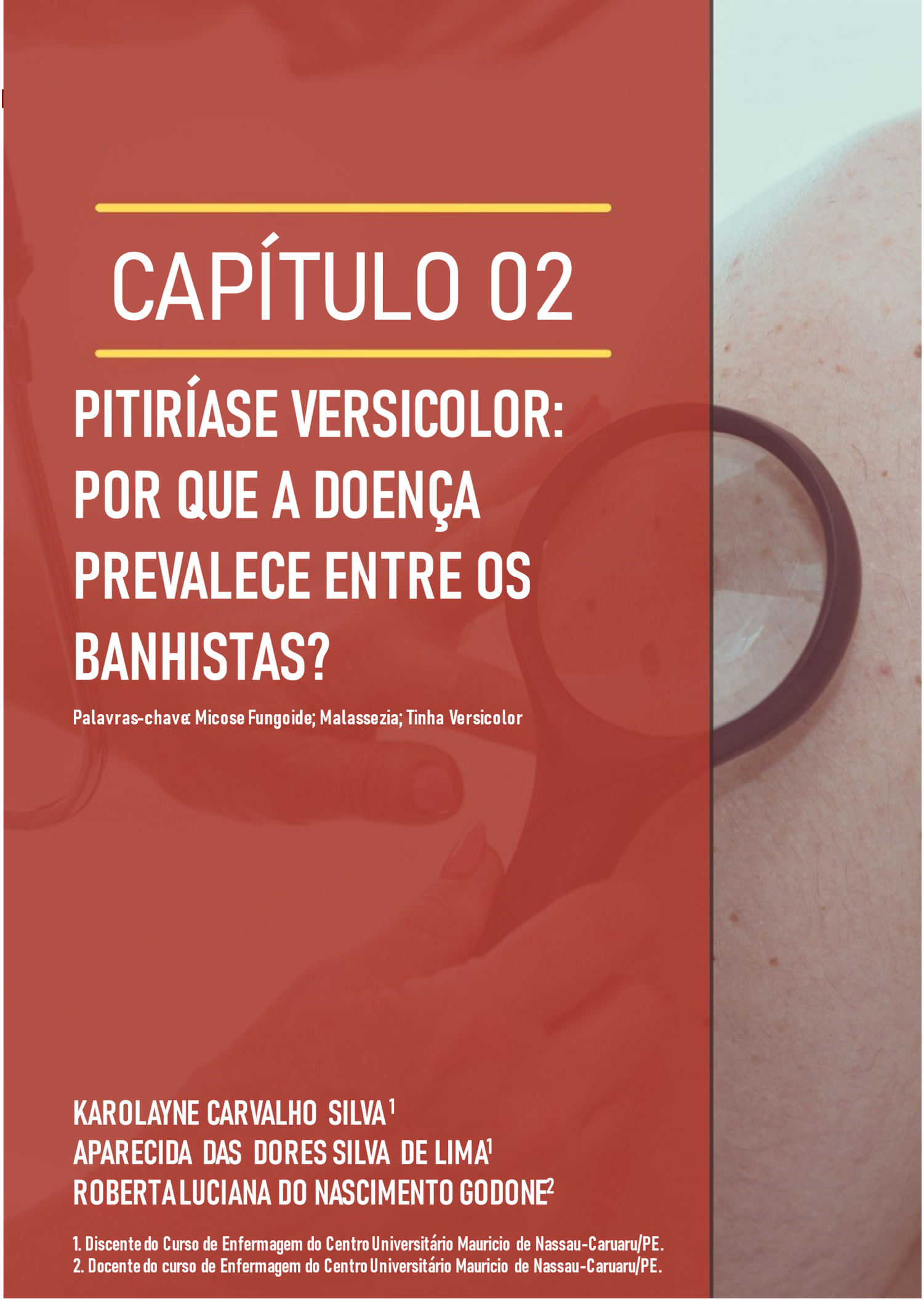

CAPÍTULO 02

PITIRÍASE VERSICOLOR: POR QUE A DOENÇA PREVALECE ENTRE OS BANHISTAS?

Palavras-chave: Micose Fungoide; Malassezia; Tinha Versicolor

KAROLAYNE CARVALHO SILVA[1]
APARECIDA DAS DORES SILVA DE LIMA[1]
ROBERTA LUCIANA DO NASCIMENTO GODONE[2]

1. Discente do Curso de Enfermagem do Centro Universitário Mauricio de Nassau-Caruaru/PE.
2. Docente do curso de Enfermagem do Centro Universitário Mauricio de Nassau-Caruaru/PE.

INTRODUÇÃO

A Pitiríase versicolor (PV) é uma infecção fúngica tópica, caracterizada por alterações na pigmentação da pele devido à colonização da epiderme pelo fungo *Malassezia furfur*, sendo conhecida também como tínea versicolor, tínea flava e dermatomicose furfurácea. A PV é mais predominante nos trópicos, sendo comum também nas áreas temperadas. Acomete ambos os sexos e todas as raças, apresentando distribuição variável segundo a faixa etária. O fungo responsável pela patologia pode apresentar-se sob duas formas: oval (*Pityrosporum ovale*), mais comumente encontrado no couro cabeludo, e cilíndrica (*Pityrosporum orbiculare*), encontrada com mais frequência no tronco (OLIVEIRA *et al*., 2002).

O acúmulo de lixo na areia da praia perfaz um cenário propício ao desenvolvimento de microrganismos patogênicos como os fungos. Esses, por sua vez, apresentam-se como vetores de doenças aos seres humanos, como as micoses (SANTANA *et al*., 2015). O aumento do número de casos de micoses contraídas por pessoas que frequentam as praias e utilizam suas areias como local de recreação tende a aumentar de acordo com as estações do ano onde a temperatura do ambiente e a umidade são altas (ROSA *et al*., 2020).

Fatores externos colaboram com a infecção, como exemplos: Calor e umidade. Por outro lado, existem fatores do hospedeiro que contribuem: a desnutrição, a sudorese excessiva e o uso de anticoncepcionais, de corticoides e/ou de imunossupressores. Atualmente, avanços terapêuticos estão sendo realizados no tratamento dessa infecção, como a substituição de antifúngicos tópicos por sistêmicos (PINTO & OLIVEIRA, 2011).

Nesse contexto, o presente estudo tem o objetivo de revisar a literatura acerca da prevalência de PV, bem como a persistência do fungo nas praias do litoral brasileiro especialmente as praias do nordeste do país.

MÉTODO

O estudo elaborado trata-se de uma revisão bibliográfica no qual foi realizada uma pesquisa exploratória. O estudo terá caráter essencialmente qualitativo, baseado em artigos indexados na base Biblioteca Virtual em Saúde (BVS), as fontes de dados MEDLINE, e SciELO. Utilizou-se como critério de inclusão: tratar-se de artigo completo, estar dentro do período de tempo analisado, dissertar diretamente sobre o tema geral do trabalho e conter elevado grau de teor científico. Todos os artigos que não cumpriram os critérios supracitados acabaram sendo automaticamente descartados. Foram coletados artigos do período entre os anos de 2000 e 2020.

RESULTADOS E DISCUSSÃO

Aspectos socioambientais

No que se relaciona à saúde pública, o principal problema é que o crescimento das populações em cidades litorâneas nem sempre é seguido da otimização na infraestrutura de saneamento básico. Nesse contexto, os esgotos domésticos são lançados diretamente ao mar sem qualquer tipo de tratamento, levando uma variedade de microrganismos patogênicos, tendo sua proliferação favore-

cida pelas características próprias do ambiente litorâneo (PINTO & OLIVEIRA, 2011).

Epidemiologia

A PV tem uma maior incidência nos trópicos, onde a sudorese excessiva torna-se um importante fator desencadeador, sendo também é bastante comum nas áreas temperadas. Ocorre em ambos os sexos, e em todas as raças. Outros fatores auxiliam para o surgimento do PV, que pode surgir na pele devido ao uso de cremes oleosos, imunossupressores sistêmicos de forma prolongada ou corticoterapia , além da gravidez e prematuridade (Gráfico 2.1) (PINTO & OLIVEIRA, 2011).

Gráfico 2.1. Características da PV de acordo com o sexo, idade, cor e tipo de pele

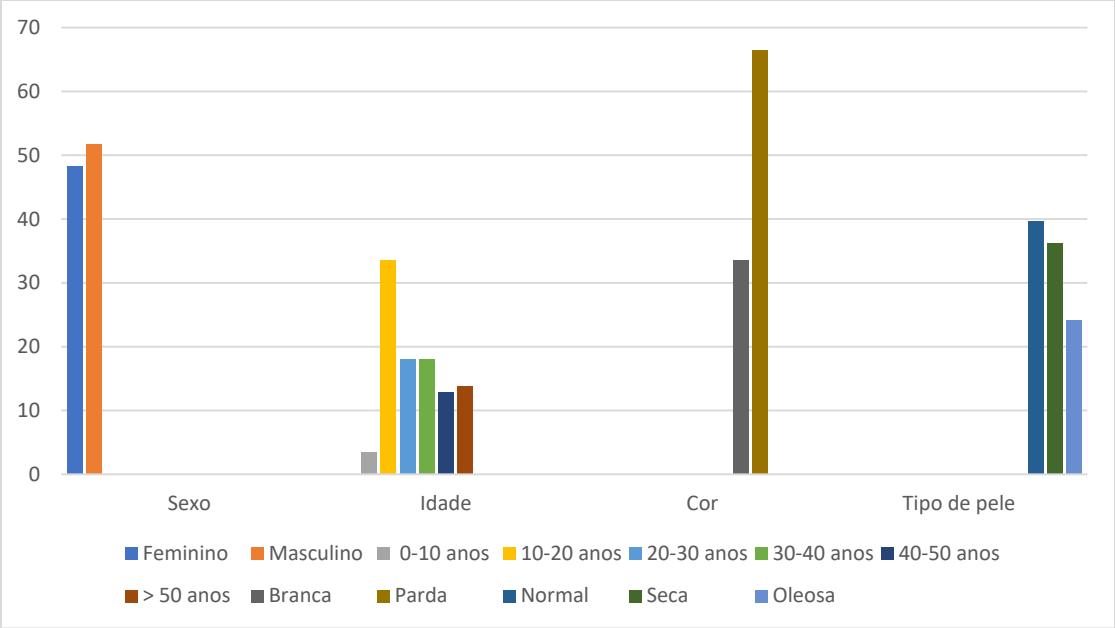

Fonte: MORAIS *et al*., 2010.

Manifestações clínicas

As micoses de pele são infecções bastante comuns e geralmente apresentam-se com sintomas moderados, que acometem a pele e seus anexos, assim como mucosas. Estas infecções não ameaçam a vida, mas incomodam bastante o indivíduo afetado (RABITO & TRUITI, 2009). No verão, as lesões hipopigmentadas tornam-se mais evidentes contra a pele bronzeada.

As dermatomicoses são caracterizadas clinicamente por áreas bem delimitadas, descamação furfurácea e de cor variável, apresentando máculas hipo (Figura 2.1A) ou hipercrômicas (Figura 2.1B), isoladas (Figura 1A) ou coincidentes (Figura 2.1C) (MIRANDA *et al*., 2004).

As máculas ainda podem aglomerar-se e afetarem áreas extensas, o que pode repercutir na saúde emocional do indivíduo, devido ao comprometimento estético (MIRANDA *et al*., 2004).

Figura 2.1. (A) Máculas hipocrômicas, (B) Máculas hipercrômicas, (C) Máculas coincidentes



Fonte: OLIVEIRA, 2014; AGUILAR, 2012; CARMO, 2011.

Patogenia e fisiopatologia

A patogenia da hiperpigmentação na PV não é totalmente compreendida, no entanto duas teorias são apresentadas: a primeira refere-se ao espessamento da camada de queratina, enquanto a segunda tange a presença de vigoroso infiltrado inflamatório, agindo como estímulo para os melanócitos produzirem mais melanina, levando ao aumento do tamanho dos melanossomos e as alterações em sua distribuição na epiderme. Ainda, o *Malassezia furfur* vem sendo associada à foliculite, papilomatose reticulada e confluente dermatite seborreica, septicemia e onicomicose (OLIVEIRA *et al*., 2002).

Diagnóstico

O diagnóstico clínico da PV baseia-se apenas nas características apresentadas pelas lesões. O diagnóstico laboratorial, por sua vez, é formado por duas etapas: a primeira consiste no exame micológico direto, que significa o raspado da lesão (na maioria dos casos somente essa etapa é necessária) e a segunda que compreende o isolamento e a identificação da espécie que está causando a patologia. A lâmpada de Wood algumas vezes acaba sendo útil para confirmação do diagnóstico e detectar lesões subclínicas. A distribuição característica da PV no tronco, pescoço e extremidades proximais constitui fator relevante no diagnóstico (MIRANDA *et al*., 2004).

Tratamento

Para o tratamento da PV existem várias opções terapêuticas de agentes que estão divididos em dois grupos (tópicos e sistêmicos), cabendo ao dermatologista prescrever a melhor opção para o paciente, levando em consideração a extensão do quadro, idade, doenças concomitantes e o poder aquisitivo do indivíduo.

As medicações de uso tópico são indicadas para crianças e pacientes com poucas lesões (sulfeto de selênio a 2,5%, tiossulfato de sódio a 25% + ácido salicílico a 1%, clotrimazol a 1%, cetoconazol a 2%, terbinafina a 1%, ciclopirox olamina a 1%, piritionato de zinco

em xampu, loções de propilenoglicol a 50% e preparações com ácido salicílico e peróxido de benzoíla).

É recomendado o tratamento sistêmico aos indivíduos que apresentem áreas extensas de lesões, PV recorrente, ou ainda quando há falhas ou intolerância ao tratamento tópico (cetoconazol, itraconazol ou fluconazol) (MIRANDA *et al*., 2004).

A PV, apesar de se tratar de uma doença tropical altamente frequente na sociedade, refere-se a uma doença que necessita de acompanhamento por, pelo menos, 12 meses, para que seja possível observar o número de episódios de recidivas e poder classificá-la em três tipos: PV com cura clínica e micológica; PV recorrente, intimamente relacionada a fatores de predisposição, e PV crônica, com ausência de melhora clínica e micológica apesar do tratamento adequado (FRAMIL *et al*., 2011).

CONCLUSÃO

Conclui-se portanto, que o microambiente litorâneo favorece a proliferação micológica, o que associado ao descarte inadequado de resíduos, fomenta ainda mais seu desenvolvimento. Nesse contexto, a pitiríase versicolor apresenta-se como uma doença bastante comum entre os banhistas, sendo considerada por muitos como “micose de praia”. No que tange às medidas profiláticas da doença, as autoridades competentes poderiam investir na educação dos banhistas, em relação ao correto descarte dos resíduos e investir no tratamento do esgoto doméstico antes de lança-lo ao mar.

REFERÊNCIAS BIBLIOGRÁFICAS

AGUILAR, C.R. Pitiríase versicolor, dermatite seborreica, xerodermia e prurido em mulheres grávidas ou não grávidas, infectadas ou não infectadas pelo HIV. Repositório institucional da Universidade Federal de Minas Gerais-UFMG. 2012.

CARMO, E.S. Ensaios pré-clínicos e clínicos com óleo essencial de *Cymbopogon citratus* (DC) Stapf. para tratamento de pitiríase versicolor. 149 f. Tese (Doutorado em Produtos Naturais e Sintéticos Bioativos) - Universidade Federal da Paraíba, João Pessoa, 2011.

FRAMIL, V.M.S. *et al*. Novos aspectos na evolução clínica da pitiríase versicolor. Anais Brasileiros de Dermatologia, v. 86, p. 1135, 2011.

MIRANDA, L.G.A. *et al*. Pitiríase Versicolor: abordagem clínica e laboratorial. Revista de Patologia Tropical, v. 33, p. 265, 2004.

MORAIS, P.M. *et al*. Aspectos clínicos de pacientes com pitiríase versicolor atendidos em um centro de referência em Dermatologia Tropical na cidade de Manaus (AM), Brasil. Anais Brasileiros de Dermatologia, v. 85, p. 797, 2010.

OLIVEIRA, B.R.S. Diagnóstico laboratorial de pitiríase versicolor em hospital público de Cuité-PB. Trabalho de Conclusão de Curso (Bacharelado em Farmácia) – Universidade Federal de Campina Grande. 2014. 38f.

OLIVEIRA, J.R. *et al*. Pitiríase Versicolor Anais Brasileiros de Dermatologia, v. 77, p. 611, 2002.

PINTO, A.B. & OLIVEIRA, A.J.F.C. Diversidade de microrganismos indicadores utilizados na avaliação da contaminação fecal de areias de praias recreacionais marinhas: estado atual do conhecimento e perspectivas. O Mundo da Saúde, v. 35, p. 105, 2011.

RABITO, M.F. & TRUITI, M.C.T. Antifúngicos de uso tópico no tratamento de micoses cutâneas e caspa. Acta Scientiarum. Health Sciences, v. 31, p. 107, 2009.

ROSA, F.C. *et al*. Identificação de fungos patogênicos em areia da praia do calhau, São Luís - MA, litoral nordeste do Brasil. Editora Atena Ciências biológicas: Considerações e novos segmentos. p. 1, 2020.

SANTANA, J. da S. *et al*. Educação ambiental integrada: O descarte inadequado de resíduos sólidos em ambiente de praia. II Congresso nacional de educação, 2015.

CAPÍTULO 03

DOENÇA DE GROVER: UM RELATO DE CASO RARO EM REGIÃO AXILAR E INGUINAL

Palavras-chave: Doença de Grover, Acantolítica; Dermatose

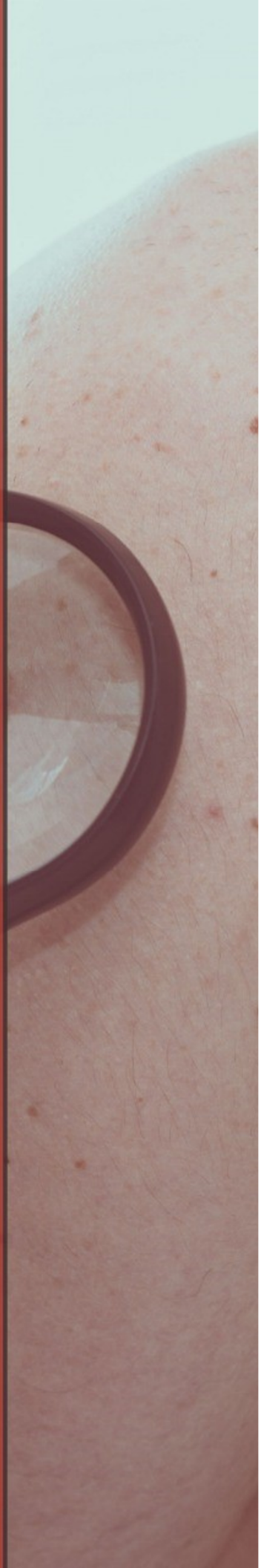

CAROLINE LINHARES FERREIRA CRAVEIRO[1]
SUELLEN GLEYCE FRANÇA DA SILVA[2]
GIOVANA MARIA LEITE DE SOUZA[1]
ISIS MARINHO FRANÇA[1]

1. Discente do curso de Medicina no Centro Universitário Uninorte/Ac.
2. Docente do curso de Medicina no Centro Universitário Uninorte/Ac.

INTRODUÇÃO

A doença de Grover (DG) foi primeiramente descrita pelo dermatologista americano, Ralph Grover, em 1970. Em seu relato, descreveu casos de pacientes que apresentavam lesões papulosas e papulovesiculosas, localizadas no tronco, acompanhadas de intenso prurido que apareciam nas mudanças de estação, regredindo após algumas semanas. A biópsia dessas lesões demonstrou pequenos focos de acantólise, na qual inspirou o autor a denominar a doença de dermatose acantolítica transitória (PINTO *et al*., 2014).

No Brasil, o primeiro caso descrito e publicado foi por Azulay-Abulafia *et al*. (1986). É considerada uma doença de etiologia ainda desconhecida que acomete, principalmente, homens brancos com idade acima de 40 anos. Caracteriza-se por um curso limitado e transitório, embora alguns pacientes cursam com manifestações crônicas da doença (DAVIS *et al*., 1999; GROVER, 1970; QUIRK & HEENAN, 2004).

O objetivo deste estudo é relatar um caso raro de DG em região axilar e inguinal, mostrando ser uma condição incomum, necessitando de um alto grau de suspeição clínica, tornando-a muitas vezes uma doença subdiagnosticada.

MÉTODO

Trata-se de uma revisão de literatura baseado em um estudo de caso realizado no setor de Dermatologia, no Hospital das Clínicas de Rio Branco, Acre. As informações relacionadas ao caso clínico foram obtidas por meio de revisão do prontuário, entrevista com paciente e registro fotográfico dos laudos diagnósticos. A busca por referencial teórico ocorreu nas plataformas digitais: SciELO e PubMed, bem como em livros recentes da área relativa ao tema.

Os critérios de inclusão foram: artigos nos idiomas português, inglês e espanhol; publicados no período de 1970 a 2021 e que abordavam as temáticas propostas para esta pesquisa, estudos do tipo revisão disponibilizados na íntegra. Os critérios de exclusão foram: artigos duplicados, disponibilizados na forma de resumo, que não abordavam diretamente a proposta estudada e que não atendiam aos demais critérios de inclusão.

Após os critérios de seleção, os artigos que foram submetidos à leitura minuciosa para a coleta de dados. Os resultados foram apresentados em forma descritiva, abordando: relato de caso, resultados, discussão e conclusão.

RELATO DE CASO

Paciente do sexo masculino, 43 anos, pardo, solteiro, natural de Vera Cruz do Oeste, Paraná, e procedente de Plácido de Castro, Acre, chegou ao ambulatório de Dermatologia no Hospital das Clínicas de Rio Branco, Acre, queixando-se de lesões papuloeritematosas, descamativas e pruriginosas em região axilar e inguinal.

Relata início do quadro com 10 anos de idade em região cervical anterior, e posteriormente em região inguinal, axilar e espaço interdigitais dos pés, apresentando-se como um quadro transitório com recidivas em períodos intermitentes, relacionado à longos períodos de exposição solar ou situações de estresse. Nega uso de medicações ou comorbidades associadas.

Os testes laboratoriais gerais (hemograma completo, painel químico, perfil hepático) não mostraram anormalidades significativas, e as

sorologias para HIV, hepatite B, hepatite C e VDRL foram todas não reativas.

O paciente traz consigo um exame anatomopatológico antigo que evidenciou achados compatíveis com as formas de pênfigo benigno familiar e DG. Foi realizada uma nova biópsia e exame histopatológico em dois segmentos de pele, sendo resultado conclusivo de dermatose acantolítica sugestiva de DG.

O tratamento instituído foi a combinação de corticosteroide e antibiótico tópico, realizando seis ciclos de dipropionato de betametasona e sulfato de gentamicina por sete dias, com pausa de três semanas entre cada ciclo. Em associação, foram prescritas orientações para evitar exposição solar e atividades físicas intensas.

Retorna após três meses do término do tratamento inicial, com recidiva das lesões em axilas e região inguinal. Foi iniciado acitretina 25 mg por dia, associado com sabonete de enxofre e neomicina pomada. Apresentou resposta lenta com diminuição do prurido e remissão apenas das lesões da região inguinal.

Pela persistência dos sintomas, foi prescrito metotrexato 10 mg uma vez na semana associado ao ácido fólico 15 mg uma vez na semana e prednisona 15 mg ao dia. Após três meses, retorna ao ambulatório com remissão do quadro e melhora das lesões em região axilar.

Segue em acompanhamento trimestral no ambulatório de Dermatologia com controle de todas as lesões em uso de Metotrexato 5 mg e Prednisona 10 mg ao dia.

RESULTADOS E DISCUSSÃO

A doença de Grover é caracterizada por lesões papulosas ou papulovesiculares na região do tórax e raiz dos membros. Além de formas vesiculopustulosas, bolhosas, herpetiformes e em placas eritematosas (MORÁN *et al*., 1993; ROSINA *et al*., 2005). Regiões como o couro cabeludo, face e pescoço são menos acometidas, enquanto regiões inguinais, axilares, mucosas, palmas das mãos e plantas dos pés são consideradas raras (KEOHANE & CORK, 1995). O prurido é um sintoma comum, acompanhado frequentemente de sensação de ardor, sendo de difícil controle (SANTISTEBAN & STENGEL, 2000).

Geralmente é uma condição benigna e autolimitada, apesar de alguns pacientes evoluírem com formas crônicas. É mais prevalente a partir da 5ª década de vida, sendo os homens mais acometidos que as mulheres (KADDU *et al*., 2001; PARSONS, 1996; PINTO *et al*., 2014).

A etiologia e patogênese da DG ainda são desconhecidas. Porém os fatores desencadeantes e/ou agravantes da doença mais frequentes são os físicos locais, como exposição ao calor, à luz solar e sudorese. Outros fatores, como irritação, inflamação e infecção cutânea, trauma, gravidez, vestuário com poliéster e internações de longa duração podem desencadear a DG. Além de doenças não infecciosas de pele, doenças sistêmicas, neoplasias e uso de alguns medicamentos foram associados ao desenvolvimento da DG (MORÁN *et al*., 1993; ROSINA *et al*., 2005).

Em relação à dermatoscopia, a lesão se caracteriza por fundo rosa com vasos polimórficos (glomerulares, puntiformes, lineares e em “grampo de cabelo”) e estruturas em forma de estrela ou ovais de cor amarela-esbranquiçada com halo branco, além de descamação (ABREU *et al*., 2017; ERRICHETTI *et al*., 2016).

O diagnóstico definitivo da DG é através do exame histopatológico da lesão submetido

à biópsia. O achado é acantólise focal, com ou sem espongiólise na epiderme e em nível suprabasal ou subcorneal (KADDU *et al*., 2001; FRENCH *et al*., 1999).

Há quatro formas histológicas que se caracterizam por acantólise com formação de vesículas: padrão similar à pênfigo vulgar ou foliáceo, padrão similar à doença de Darier ou ceratose folicular, padrão similar à doença de Hailey-Hailey e padrão similar com espongiólise focal. Esses subtipos podem aparecer isoladamente ou coexistir, sendo os padrões similares pênfigo vulgar e à doença de Darier os mais comuns (GON & GUERRA, 1999).

Em relação ao tratamento do DG, medidas para evitar sudorese ou calor excessivo devem ser iniciadas precocemente, como: evitar exposição solar, calor e atividade física intensa. Além, deve ser minimizada a irritação da pele com o uso de sabonetes suaves, hidratação adequada e tecidos de algodão com cores claras (PINTO *et al*., 2014).

Nas formas leves, a terapia tópica é recomendada, como o uso de corticoides, derivados de vitamina A, calcipotriol, loções de ácido lático, pomadas de ureia e de óxido de zinco. O uso dessas substâncias tem mostrado resultados na redução das lesões e melhora do prurido (GON & GUERRA, 1999).

Nas formas graves ou persistentes, é mandatória a terapia sistêmica, como o uso de retinoides (isotretinoína e etretinato) e citostáticos (metotrexato), além de corticoides (prednisona e triancinolona) na remissão das lesões. Podem ser utilizados como terapia adjuvantes: anti-histamínicos para quadros de prurido muito intenso e antibióticos e antifúngicos para infecções secundárias. Em alguns casos, o uso de fototerapia com psoraleno e ultravioleta A (PUVA) se mostraram úteis (TSCHARNER *et al*., 2006; ANTUNES *et al*., 2000).

CONCLUSÃO

A doença de Grover, por apresentar um quadro oligossintomático e/ou autolimitado ou por clinicamente coexistir ou ser confundida com outras doenças dermatológicas, é considerada uma doença, muitas vezes subdiagnosticada. Portanto, é indispensável realizar a correlação clínico-histológica em todas as situações de suspeição clínica.

Como ainda é considerada uma doença de etiologia desconhecida, deve-se sempre orientar, ao início do tratamento, a evitar os principais fatores desencadeantes descritos, além de excluir causas externas que podem interferir ou agravar a doença. Assim, em associação com o tratamento medicamentoso, as chances de sucesso terapêutico aumentam.

REFERÊNCIAS BIBLIOGRÁFICAS

ABREU, L. *et al*. Dermoscopy of Grover disease. Journal of the American Academy of Dermatology, v. 76, p. 60, 2017.

ANTUNES, I. *et al*. Grover´s disease secondary to ribavirin. British Journal of Dermatology, v. 142, p. 1257, 2000.

AZULAY-ABULAFIA, L. *et al*. Transient acantholytic dermatoses: presentation of a case. Medicina Cutanea Ibero-latino-americana, v. 14, p. 345,1986.

DAVIS, M.D. *et al*. Grover´s disease: clinicopathologic review of 72 cases. Mayo Clinic Proceeding, v. 74, p. 229, 1999.

ERRICHETTI, E. *et al*. Dermoscopy of Grover's disease: variability according to histological subtype. The Journal of Dermatology, v. 43, p. 937, 2016.

FRENCH, L.E. *et al*. Incidence of transient acantholytic dermatosis (Grover´s disease) in a hospital setting. Dermatology, v. 198, p. 410, 1999.

GON, A.S. & GUERRA, D.M.G. Caso para diagnóstico. Anais Brasileiros de Dermatologia, v. 74, p. 405, 1999.

GROVER, R.W. Transient Acantholytic Dermatosis. Archives of dermatology, v. 101, p. 426, 1970.

KADDU, S. *et al*. Grover´s disease associated with *Sarcoptes scabiei*. Dermatology, v. 202, p. 252, 2001.

KEOHANE, S.G. & CORK, M.J. Treatment of Grover´s disease with calcipotriol (Dovonex). Br Journal Dermatology, v. 132, p. 832, 1995.

MORÁN, M.A.G. *et al*. Dermatosis acantolítica transitoria (Grover). Actas Dermo-Sifilográficas, v. 84, p. 244, 1993.

PARSONS, J.M. Transient acantholytic dermatosis (Grover´s disease): a global perspective. Journal of the American Academy of Dermatology, v. 35, p. 653, 1996.

PINTO, J.H.P. *et al*. Doença de Grover associada a *Sarcoptes scabiei*: relato de caso. Revista Médica de Minas Gerais, v. 24, p. 283, 2014.

QUIRK, C.J. & HEENAN P.J. Grover´s disease: 34 years on. Australasian Journal Dermatology, v. 45, p. 83, 2004.

ROSINA, P. *et al*. Grover´s disease (transient acantholytic dermatosis) associated with atopy. Journal of the European Academy of Dermatology and Venereology, v. 19, p. 380, 2005.

SANTISTEBAN, M.M. & STENGEL, F.M. Enfermedad de Grover dermatosis acantolítica transitoria: 30 años después. Archivos Argentinos de Dermatología, v. 50, p. 233, 2000.

TSCHARNER, G.G. *et al*. Grover´s disease induced by cetuximab. Dermatology, v. 213, p. 37, 2006.

CAPÍTULO 04

DISPLASIA ECTODÉRMICA HIPO-HIDRÓTICA: UM RELATO DE CASO

Palavras-chave: Displasia Hipo-Hidrótica; Dermatologia; Genética; Ectoderma

VICTÓRIA FREITAS DE SOUZA MOURA[1]
FÁBIO FREITAS DE SOUSA PASSOS GALVÃO [2]
JOSENIL BEZERRA NASCIMENTO NETO[3]
EVANDRA MARIELLY LEITE NOGUEIRA PINHEIRO[4]

1. Discente – Medicina do Centro Universitário UniFacid Wyden.
2. Discente – Medicina do Centro Universitário UniNovafapi.
3. Cirurgião Geral da Associação Piauiense de Combate ao Câncer.
4. Docente – Medicina do Centro Universitário Uninovafapi e Universidade Estadual do Piauí.

INTRODUÇÃO

A displasia ectodérmica (DE) se configura como uma desordem genética, com padrão de herança recessivo associado ao cromossomo X. É uma síndrome rara, com incidência de um caso para cada 100.000 nascidos vivos, em uma proporção de cinco homens para uma mulher acometida, com manifestação majoritária em homens e transmissão por mulheres. Constitui-se de alterações na organização celular em pelo menos dois tecidos derivados da camada embrionária ectodérmica.

A DE pode ser classificada de duas formas, de acordo com a severidade com que as glândulas sudoríparas são afetadas no paciente: com maior gravidade na hipo-hidrótica, ou síndrome de Christ-Siemens-Touraine, e com menor gravidade na hidrótica ou síndrome de Clouston (CORRÊA *et al*., 1997) A penetrância da doença é completa, mas a expressão é muito variável mesmo entre indivíduos afetados de uma mesma família.

As alterações clínicas compreendem: sudorese ausente ou reduzida, hipotricose, anodontia total ou parcial. Na apresentação completa da síndrome, podem-se encontrar rugas frontais, nariz em sela, lábios espessos evertidos, orelhas grandes, tíbia proeminente e pele seca. A capacidade reduzida de transpiração resulta em hipertermia e os pacientes manifestam febre intermitente, em especial, durante os dias mais quentes e após atividades físicas ou refeições.

A alopecia é uma das características que chamam a atenção, mas raramente é total. Os cabelos são esparsos, finos, secos e pouco pigmentados. As sobrancelhas são esparsas ou ausentes, mas os cílios são normais, em geral. Os pelos corporais podem estar ausentes ou esparsos. Os dentes anteriores (incisivos e caninos) são caracteristicamente cônicos. Seu diagnóstico é predominantemente clínico, geralmente não sendo precoce, pois as alterações clínicas da síndrome não são aparentes no momento do nascimento.

Uma das principais limitações encontradas pelos médicos, em relação a esta patologia, é a falta de tratamento específico. As medidas terapêuticas se concentram basicamente no controle da temperatura do paciente, utilização de ar condicionado, uso de roupas leves, banhos frios, prática de exercícios apenas em ambientes frios e até mesmo, restrição da atividade física. O uso de emolientes para pele seca é indicado. A única terapia corretiva disponível é a dentária, com a utilização de prótese, que pode ajudar na nutrição e melhorar a aparência e autoestima do indivíduo. A cirurgia plástica também pode ser realizada em adolescentes e adultos para a correção de deformidades.

O objetivo deste estudo foi relatar o caso de um paciente portador de e correlacionar seus sinais e sintomas com os subsídios encontrados na literatura mundial.

MÉTODO

Trata-se de uma revisão de literatura com relato de caso. As informações relacionadas ao caso clínico foram obtidas por meio de revisão do prontuário e entrevista com paciente.

Houve a emissão de Termo de Consentimento Livre e Esclarecido (TCLE) e assinatura pelo paciente para elaboração do Relato de Caso. Todo o acompanhamento foi realizado na cidade de Pedro II, no estado do Piauí.

A busca por referencial teórico ocorreu nas plataformas digitais: SciELO, LILACS e PubMed, bem como em livros científicos recentes da área relativa ao tema. Foram utilizados os descritores: “displasia ectodér-

mica hipo-hidrótica", "fatores de risco", "dermatologia" e "genética". Desta busca foram encontrados 26 artigos, posteriormente submetidos aos critérios de seleção.

Os critérios de inclusão foram: artigos nos idiomas português e inglês, publicados no período de 1978 a 2015 e que abordavam as temáticas propostas para esta pesquisa, estudos do tipo revisão de literatura e relato de caso, disponibilizados na íntegra. Os critérios de exclusão foram: artigos duplicados, disponibi-lizados na forma de resumo, que não abordavam diretamente a proposta estudada e que não atendiam aos demais critérios de inclusão.

Após os critérios de seleção restaram 10 artigos que foram submetidos à leitura minuciosa para a coleta de dados. Os resultados foram apresentados de forma descritiva, divididos em categorias temáticas abordando: aspectos clínicos da Displasia Ectodérmica Hipo-hidrótica; protocolos de tratamento; visão da odontologia sobre a doença.

RELATO DE CASO

Paciente E.M.S, do sexo feminino, 41 anos, dona de casa, natural e procedente da zona rural do município de Pedro II, Piauí, procurou o ambulatório de Dermatologia do Hospital São Camilo, em Pedro II – PI, com queixa de hiperqueratose palmo plantar bilateral e alopecia universal. Negava doenças prévias, exceto episódios de febre alta durante a infância. Nos antecedentes familiares a paciente relata ter dois irmãos com características clínicas semelhantes, sendo um do sexo masculino e a outra do sexo feminino. Relata ainda que os pais são primos de primeiro grau.

No exame físico notou-se hiperqueratose palmo plantar não transgressiva bilateral e simétrica, ausência universal de pelos, incluindo ausência de cílios, pele xerótica e anoníquia bilateral do quinto pododáctilo.

O raio X panorâmico odontológico da paciente evidenciou agenesia dos incisivos centrais inferiores, caninos e incisivos laterais em formato cônico.

Foi realizado o tratamento dermatológico sintomático do paciente, com creme a base de ureia à 20% e hidratação da pele com creme de amêndoas doces. O paciente, no momento, encontra-se em acompanhamento dermatológico em seu município.

RESULTADOS E DISCUSSÃO

A displasia ectodérmica hipo-hidrótica é uma doença que apresenta uma heterogeneidade de manifestações, e, consequentemente, uma ampla diversidade de sinais clínicos associados a tal desordem genética. As expressões clínicas caracteres-ticas da síndrome envolvem redução do suor, hipotricose e anodontia total ou parcial. Além disso, o paciente geralmente apresenta um fácies característico.

É uma doença estigmatizante e que causa diversos problemas de ordem psicológica e social aos indivíduos afetados. Uma alternativa de tratamento bastante impactante envolve a Odontologia Corretiva, proporcionando o aumento da autoestima e bem-estar do doente.

Como descrito, o caso chegou ao serviço de dermatologia do referido hospital sem diagnóstico estabelecido. O quadro clínico, que demonstrava hiperqueratose palmo plantar bilateral e alopecia universal, não era conhecido na região, o que trazia dificuldades para o diagnóstico. O especialista em

dermatologia avaliou o quadro e encaminhou para um odontologista para determinar possíveis más-formações. As anormalidades bucais mais frequentes, são hipodontia e irregularidades nas formas dos dentes.

Após a realização de raio-X panorâmico, detectou-se a agenesia dos incisivos centrais inferiores, caninos e incisivos laterais em formato cônico. Essa diferença anatômica nos dentes incisivos decorre da redução ou ausência da lâmina dental. Após a análise conjunta dos dois profissionais, chegou-se ao diagnóstico central de DE do tipo hipo-hidrótica ou Síndrome de Christ-Siemens-Touraine. Esta patologia foi estabelecida devido à presença de alterações dentárias e faciais, além dos problemas nas glândulas sudoríparas, que caracterizam esse subtipo de DE.

CONCLUSÃO

Conclui-se, portanto, que é de fundamental importância reconhecer esta doença e oferecer o tratamento e o seguimento adequados ao paciente acometido, realizando o controle da doença. Problemas otológicos, conjuntivais, hipofisários, respiratórios e gastrointestinais precisam ser pesquisados pelos profissionais competentes.

Ao cirurgião-dentista, cabe a difícil tarefa de resgatar a função mastigatória e fonética e possibilitar, assim, um melhor convívio social nesses indivíduos. Dessa forma, garante-se uma melhor qualidade de vida ao paciente e uma possível orientação quanto ao risco de um filho acometido, para que o casal decida sobre uma futura gestação.

REFERÊNCIAS BIBLIOGRÁFICAS

CRESPI, H.G. *et al*. Displasia ectodermica hipohidrotica. Revista Argentina de Dermatología, v. 62 , p. 15, 1981.

CORRÊA, M. S. N. P. *et al*. Displasia ectodérmica hereditária: relato de caso. Revista da Faculdade de Odontologia das Faculdades da Zona Leste de São Paulo, v. 4, p. 39, 1992.

DE RESENDE, L.C.C. *et al*. Avaliação genética de paciente com displasia ectodérmica hipo-hidrótica: revisão de literatura e apresentação de caso clínico. Revista do CRO-MG (Impr.), v. 9, p. 84, 2003.

DÍAZ, B.T.M. & CASAS, M.M.R. Displasia ectodérmica hipoidrótica: apresentação de um caso. Revista Médica Eletrônica, v. 31, p. 292, 2009.

HAAS, N.A.T. *et al*. Displasia ectodérmica hipohidrótica de herança autossômica dominante. Jornal Brasileiro de Odontopediatria & Odontologia do Bebê, v. 3, p. 43, 2000.

.

MACÊDO, T.F.O. *et al*. Características clínicas e diagnóstico da displasia ectodérmica: relato de caso. Revista Odontológica de Araçatuba, v. 34, p. 27, 2013.

RAPONE-GAIDZINSKI, R. Displasias ectodérmicas-revisão clínico-genética com especial referência ao problema da sudorese. 1978. Tese (Mestrado em Ciências na área de Genética Humana– Coordenação do Curso de Pós Graduação em Genética Humana), Universidade Federal do Paraná. 99f.

SANTOS DÍAZ, M.A. & GÓMEZ SERRANO, M.T. Displasia ectodérmica hipohidrótica: informe de três casos. Revista Asociación Dental Mexicana, v. 48, p. 167, 1991.

SUCCI, I.B. & FONTENELLE, E. Caso para diagnóstico. Anais Brasileiros de Dermatologia, v. 84, p. 194, 2009.

TRIVIÑO, L. *et al*. Displasia ectodérmica hipo-hidrótica autosómica dominante. Reporte de un caso. Revista ANACEM, v. 6, p. 87 , 2012.

CAPÍTULO 05

A EFICÁCIA DA SULFADIAZINA DE PRATA E ALOE VERA NO TRATAMENTO DE QUEIMADOS

Palavras-chave: Queimadura; Sulfadiazina de Prata; Aloe Vera

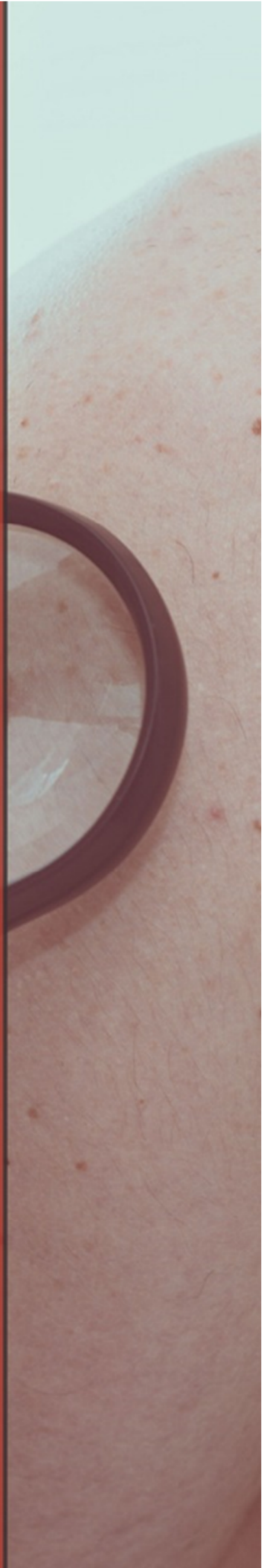

ANNA VITÓRIA SOARES GONÇALVES DE OLEIVEIRA[1]
DENISE DE SOUZA LUZ[1]
ELUANY NOGUEIRA DE FREITAS[1]
IOHANNA MELO DE ARAÚJO[1]
MARIA ISABEL TELES NOGUEIRA[1]
VITTORIA GIULIA DA SILVA MARRONE[1]

1. Discente do Curso de Medicina da Faculdade de Medicina Nova Esperança- FAMENE.

INTRODUÇÃO

A pele é o maior órgão do corpo humano, sendo responsável pela barreira protetora do corpo, controle da temperatura corporal e do fluxo sanguíneo, elaboração de metabólitos e funções sensoriais. Possui as camadas epiderme, derme e hipoderme a qual possui funções e características diferentes. Quando este órgão passa por temperaturas acima de 45°C, dependendo do tempo de exposição, tende a lesionar e comprometer sua função, podendo atingir camadas das mais superficiais até as mais profundas (FERREIRA & DE PAULA, 2013).

As queimaduras são lesões cutâneas que são causadas por agentes físicos, químicos, elétricos e radioativos, que se caracterizam com um dos maiores traumas aos quais o ser humano pode ser exposto, com uma intensa resposta inflamatória e metabólica, acarretando dor e sofrimento para o paciente.Podem ser classificadas como primeiro, segundo e terceiro graus (MARKS, 2016).

As queimaduras de primeiro grau envolvem apenas a epiderme, provocando intensa dor e hiperemia que melhoram em um intervalo de três a seis dias. As de segundo grau podem atingir a área mais superficial da derme até a área mais profunda da mesma, se caracterizam pela presença de flictenas, hiperemia, com risco de destruição das terminações nervosas da pele sendo menos doloroso que queimaduras de primeiro grau, a qual cicatrização varia de três ou mais semanas. As de terceiro grau atingem todas as camadas da pele, com destruição total dos nervos, podendo ou não atingir músculos e estruturas ósseas. São lesões secas, indolores, esbranquiçadas ou acinzentadas e que não cicatrizam sem apoio cirúrgico.

Para um tratamento adequado e de boa qualidade, além de eliminar o tecido desvitalizado, é importante evitar complicações sépticas, metabólicas e funcionais que um tecido queimado e colonizado pode acarretar, além do auxílio na cicatrização. De acordo com isso, a Aloe vera e a sulfadiazina de prata ganharam visibilidade neste campo.

A Aloe vera, ou *Aloe Barbadensis* Mill., conhecida popularmente por babosa, possui um bom desempenho cicatrizante, que ocorre devido à ação ou interação de suas moléculas atuando como anti-inflamatórias, imunomoduladoras e proliferativas. Por outro lado, têm-se a sulfadiazina de prata que tem grande importância no tratamento de queimaduras superficiais e profundas, atuando na profilaxia de sepse e no controle do crescimento de bactérias e fungos.

Apesar de ambas serem usadas para queimaduras, a Aloe vera possui baixo custo, mesmo que seja disponibilidade pelo Sistema Único de Saúde (SUS), sendo eficaz para lesões de primeiro e segundo grau. Em contrapartida, a sulfadiazina de prata possui médio custo, também sendo disponibilizada pelo SUS, apresentando ação bacteriostática.

O objetivo deste estudo foi realizar uma análise, por meio de uma revisão bibliográfica, sobre os efeitos da Sulfadiazina de Prata e Aloe vera em pacientes queimados e destacar a importância da sua eficácia em queimaduras

MÉTODO

O trabalho trata-se de uma revisão bibliográfica narrativa a partir dos bancos de dados SciELO, Google Acadêmico e PubMed, com artigos publicados em inglês, português e espanhol. Os termos pesquisados foram a partir do uso dos Descritores em

Ciências da Saúde (DECS) que foram: queimadura, sulfadiazina de prata e Aloe vera. Para a realização deste artigo, das vinte pesquisas realizadas, foram utilizadas sete, entre 2005 a 2018.

Não houve a necessidade da submissão do estudo para análise do Comitê de Ética, afim de não se tratar de uma pesquisa que envolva seres humanos diretamente, mas uma análise de literatura disponível na integra. Foram respeitados os aspectos éticos predispostos nas normas regulamentadoras da Resolução 466/2012 do Ministério da Saúde.

RESULTADOS E DISCUSSÃO

A pele por ser o maior órgão do corpo humano e assim promover uma barreira protetora, quando ocorre uma descontinuidade do tecido epitelial, este desencadeia um processo de cicatrização, mantendo a homeostasia do paciente e buscando restaurar cada estrutura celular dos tecidos (cutâneo, muscular, entre outros) para que suas funções sejam minimamente comprometidas e seja evitada a presença de micro-organismos que podem atingir a corrente sanguínea, resultando em infecção generalizada (sepse) (FERREIRA & DE PAULA, 2013).

O tratamento das queimaduras vem evoluindo ao longo dos anos e tem se desenvolvido muito nas últimas décadas. Dito isto, existem alguns fármacos que possibilitam a cicatrização adequada das queimaduras, dentre eles, a sulfadiazina de prata. Esta é derivada das sulfonamidas, as quais são equivalentes estruturais e antagonistas competitivos do ácido para-aminobenzóico (PABA), evitando que o mesmo seja utilizado para síntese de ácido fólico que é uma vitamina importante para a síntese de DNA e RNA em bactérias, impedindo-as de os formarem (FERREIRA & DE PAULA, 2013).

Sua atividade antimicrobiana é mediada pela ação na membrana e na parede celular microbiana, promovendo o enfraquecimento dessas, com consequente rompimento da célula. Como é relativamente insolúvel, a sulfadiazina de prata reage lentamente com cloreto e com os componentes proteicos dos tecidos, formando cloreto de prata, complexos proteicos de prata e sulfadiazina de sódio. O mecanismo de liberação do íon da prata exerce efeito bacteriostático, uma vez que reage com o DNA bacteriano. Essa liberação não causa rápida depleção de íon cloreto como ocorre no uso de nitrato de prata e, portanto, distúrbios eletrolíticos são minimizados (RAGONHA *et al*., 2005).

Esse fármaco é de uso tópico disponível pelo SUS para o tratamento de queimaduras, sendo classificada como anti-infectante e não cicatrizante, destacando a grande importância no tratamento dessas lesões de pele, tanto superficiais, quanto profundas, atuando na prevenção e no controle do crescimento microbiano de bactérias gram-positivas, gram-negativas e fungos, apresentando bons resultados na prevenção da sepse, tratando de infecções em queimaduras e áreas de abrasão em enxerto de pele, além de adjuvante de curto prazo na infecção de úlcera de perna e de decúbito (FERREIRA & DE PAULA, 2013).

A sulfadiazina deve ser aplicada sobre a queimadura em uma grossa camada e, em seguida, coberta com camada de gaze absorvente. O creme deve ser trocado a cada 24 horas ou mais frequentemente se a ferida for muito exsudativa. Existem dois métodos de aplicação: aberto ou método fechado. No método aberto, a sulfadiazina de prata a 1% é aplicada na área queimada e deixada exposta

ao ar livre, devendo ser reaplicada sempre que houver necessidade. No método fechado, aplica-se o creme sobre a área queimada e, posteriormente, cobre-se com gaze seca ou outros tecidos (RAGONHA *et al*., 2005).

Em contrapartida, também há medicamentos produzidos a partir de plantas medicinais para o tratamento de queimaduras. Segundo a Agência Nacional de Vigilância Sanitária (ANVISA), os fitoterápicos são medicamentos derivados exclusivamente de drogas vegetais obtidos a partir de plantas medicinais e, assim como todos os remédios, devem oferecer garantia de qualidade, ter efeitos terapêuticos comprovados, composição padronizada e segurança de uso para a população. Além disso, sua eficácia e a segurança devem ser validadas (MOSER *et al*., 2013).

Entre os cremes disponibilizados pelo SUS, conhecidos pela sua boa ação cicatrizante, tem-se os medicamentos à base de Aloe Vera. Este possui baixo custo benefício e fácil acesso. Em relação as propriedades medicinais da babosa, destaca-se seu potencial cicatrizante, por meio do uso do gel incolor presente no interior de suas folhas, que possuem compostos como aminoácidos, lipídios, esteroides, vitaminas e aloínas (barbaloína e isobarbaloína), as quais atuam em sinergia com o organismo promovendo a proliferação de fibroblastos e consequentemente a formação de um novo epitélio. Esta ação cicatrizante ocorre devido à interação destas moléculas, que atuam como imunomoduladoras e proliferativas (FERREIRA & DE PAULA, 2012).

Ela também é classificada como um anti-inflamatório não esteroidal (AINE), que inibe a via da enzima ciclooxigenase, reduzindo a produção de prostaglandinas, que estão envolvidas no processo inflamatório (FERREIRA & DE PAULA, 2012). Ademais, há uma substância chamada Lupeol presente na Aloe vera, que é um esteroide vegetal com ação anti-inflamatória e analgésica, para o tratamento da dor. Por isso, este medicamento fitoterápico pode se tornar uma referência importante no tratamento de queimaduras, minimizando o trauma e a dor dos pacientes, além de ser recomendada como terapia adicional não somente pela sua ação eficaz, mas também por que é seguro, barato e de fácil acesso (TRANCOSO *et al*., 2017).

CONCLUSÃO

Em suma, observa-se que o uso tópico da Aloe Vera aumenta a vascularização e a quantidade de colágeno para que a cicatrização aconteça. Na cicatrização, com seu uso, o tecido é desinflamado, ocorre a multiplicação das células epiteliais e este é remodelado. Enquanto, a sulfadiazina de prata é principalmente bactericida e de efeito bacteriostática prolongado, permitindo que as feridas se mantenham úmidas e sem necessidade de trocas frequentes de curativos, auxiliando na profilaxia de infecções nos locais das lesões.

Dito isso, conclui-se que o uso da Aloe Vera e da Sulfadiazina de Prata mostram bons resultados no tratamento de queimaduras, diminuindo a chance de infecção e aumentando a rapidez e a qualidade do processo de cicatrização.

REFERÊNCIAS BIBLIOGRÁFICAS

FERREIRA, F.V. & DE PAULA, L.B. Sulfadiazina de prata versus medicamentos fitoterápicos: estudo comparativo dos efeitos no tratamento de queimaduras. Revista Brasileira de Queimaduras, v. 12, p. 132, 2013.

MARKS, G. Tratamento de lesão de queimaduras de espessura parcial: revisão integrativa. 2016. 20 f. Trabalho de Conclusão de Curso (Especialização) – Escola de Enfermagem, da Universidade Federal do Rio Grande do Sul. Porto Alegre, 2016.

MOSER, H. *et al*. Evolução dos curativos de prata no tratamento de queimaduras de espessura parcial. Revista Brasileira de Queimaduras, v. 12, p. 60, 2013.

RAGONHA, A. *et al*. Avaliação microbiológica de coberturas com sulfadiazina de prata a 1%, utilizadas em queimaduras. Revista Latino-americana de Enfermagem, v. 13, p. 514, 2005.

TRANCOSO, K.S. *et al*. A efetividade do uso de curativos a base de Prata em queimaduras: uma overview. Internacional Nursing Congress. May 9-12, 2017. Disponível em: <https://eventos.set.edu.br/index.php/cie/article/viewFile/5880/2270> Acesso em: 25 abr. 2021

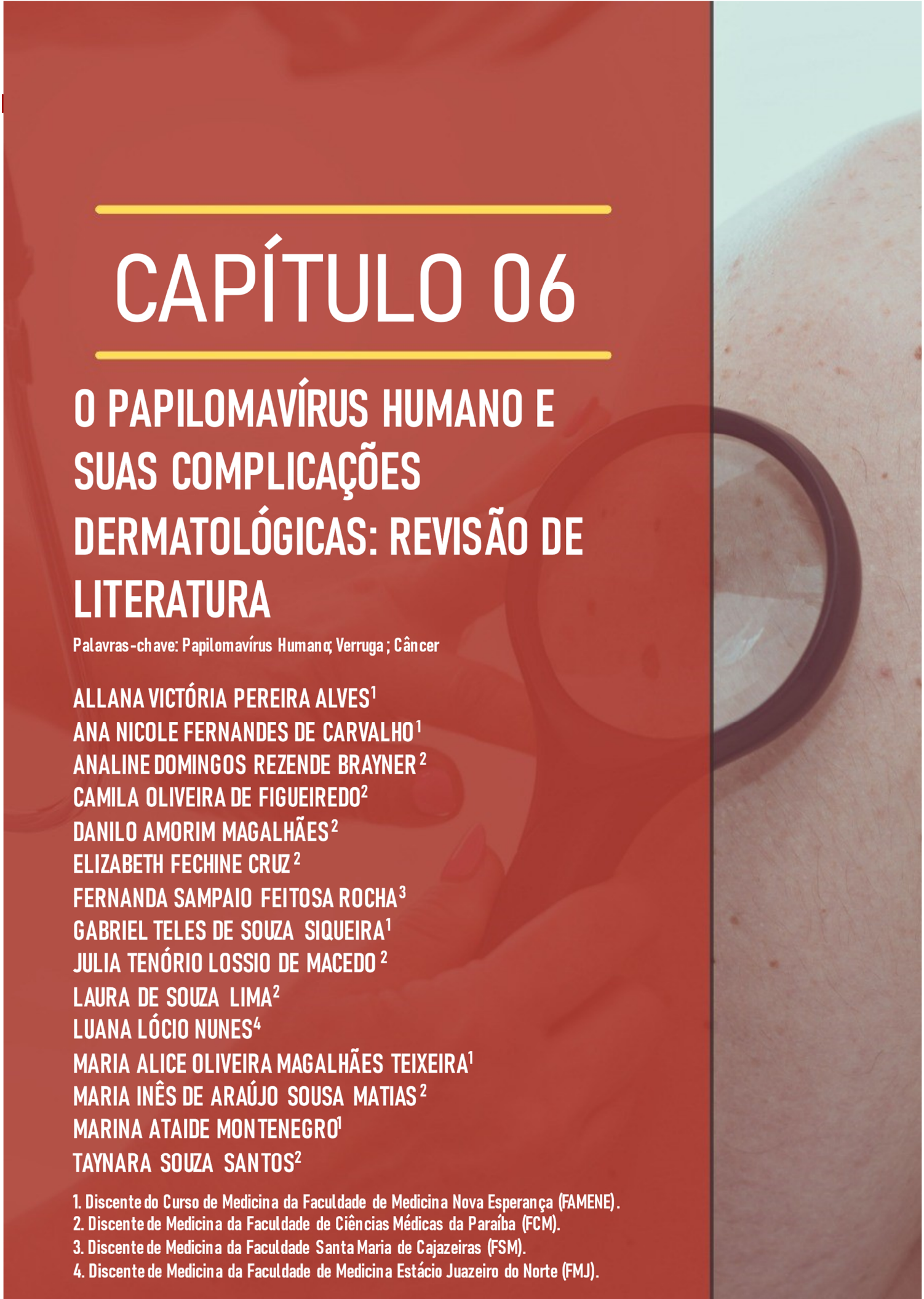

CAPÍTULO 06

O PAPILOMAVÍRUS HUMANO E SUAS COMPLICAÇÕES DERMATOLÓGICAS: REVISÃO DE LITERATURA

Palavras-chave: Papilomavírus Humano; Verruga ; Câncer

ALLANA VICTÓRIA PEREIRA ALVES[1]
ANA NICOLE FERNANDES DE CARVALHO[1]
ANALINE DOMINGOS REZENDE BRAYNER[2]
CAMILA OLIVEIRA DE FIGUEIREDO[2]
DANILO AMORIM MAGALHÃES[2]
ELIZABETH FECHINE CRUZ[2]
FERNANDA SAMPAIO FEITOSA ROCHA[3]
GABRIEL TELES DE SOUZA SIQUEIRA[1]
JULIA TENÓRIO LOSSIO DE MACEDO[2]
LAURA DE SOUZA LIMA[2]
LUANA LÓCIO NUNES[4]
MARIA ALICE OLIVEIRA MAGALHÃES TEIXEIRA[1]
MARIA INÊS DE ARAÚJO SOUSA MATIAS[2]
MARINA ATAIDE MONTENEGRO[1]
TAYNARA SOUZA SANTOS[2]

1. Discente do Curso de Medicina da Faculdade de Medicina Nova Esperança (FAMENE).
2. Discente de Medicina da Faculdade de Ciências Médicas da Paraíba (FCM).
3. Discente de Medicina da Faculdade Santa Maria de Cajazeiras (FSM).
4. Discente de Medicina da Faculdade de Medicina Estácio Juazeiro do Norte (FMJ).

INTRODUÇÃO

O Papilomavírus Humano (HPV), é um vírus formado pela cadeia dupla de DNA, membro da família *Papillomaviridae*, do gênero *Papillomavirus*, ao qual, atualmente, foram identificados cerca de 200 tipos de HPV. Entretanto, apenas 40 infectam o trato anogentinal. Com isto, o HPV é capaz de infectar as camadas mais superficiais da pele, como o epitélio escamoso, induzindo o desenvolvimento de alterações cutâneomucosas, especialmente na região anogenital, favorecendo, em mulheres, o desenvolvimento do câncer do colo do útero (CARVALHO *et al*., 2021).

As formas de transmissão do vírus podem ocorrer pelo contato direto de pessoas ou objetos infectados, porém destaca-se a transmissão pela atividade sexual, por ser mais comum, e a transmissão materno fetal durante o parto. Segundo a Sociedade Brasileira de Dermatologia (2020), as alterações clínicas raramente são evidenciadas, sendo mais frequente em imunodeprimidos. Portanto, diversos indivíduos são portadores do vírus e não têm conhecimento deste fato, devido a forma assintomática ou latente no organismo humano (MAGALHÃES *et al*., 2021).

Contudo, em pacientes que apresentam as manifestações clínicas, as verrugas podem variar de acordo com o local aos quais está inserida. No geral, as verrugas são indolores, possuem a coloração da pele e têm aspecto de couve-flor.

O objetivo desta pesquisa é descrever o as alterações do Papilomavírus Humano (HPV) e as possíveis alterações dermatológicas causadas por tal vírus.

MÉTODO

Este trabalho consiste em uma revisão de literatura, realizada através da base de dados da Literatura Latino-Americana e do Caribe em Ciências da Saúde (LILACS), Scientific Eletronic Library Online (SciELO) e Biblioteca Virtual em Saúde (BVS), dos quais foram utilizando os descritores “papilomavírus humano”, “verruga” e “câncer”. Foram encontrados 206 artigos, sendo selecionados 10, dos quais, apenas cinco enquadravam-se nos critérios de seleção, sendo de língua inglesa e /ou portuguesa, com a temática voltada para as lesões elementares desencadeadas pelo papilomavírus humano e com publicação a partir do ano de 2018.

RESULTADOS E DISCUSSÃO

Características das alterações cutâneas conforme sua localização

Verrugas Vulgares

Consistem no tipo mais comum de verrugas, apresentando-se de forma isolada ou agrupada, geralmente localizando-se nas extremidades corporais e locais de articulação como: mãos, dedos, cotovelos e joelhos. Em geral, possuem aspecto papular irregular, endurecido e áspero (Figura 6.1).

Figura 6.1. Verrugas Vulgares



Fonte: MDDK, 2019.

Verrugas Filiformes

Geralmente apresentam-se isoladas ou pouco numerosas em regiões da face, pescoço, pálpebras e lábios, possuindo um formato mais fino e alongado quando comparado aos outros tipos de verrugas. Além disso, frequentemente acometem idosos (Figura 6.2).

Figura 6.2. Verruga Filiformes



Fonte: RYZDERMATECH, 2019.

Verrugas Planas

Ao contrário dos outros tipos de verrugas, está é considerada a mais fácil de ser classificada, já que sua principal característica consiste em sua morfologia, apresentando uma superfície lisa e plana, como pequenas pápulas de até 5 mm de diâmetro e coloração acastanhadas ou amareladas. Ademais, surgem com maior frequência na face e dorso das mãos de adolescentes (Figura 6.3).

Figura 6.3. Verruga Plana



Fonte: MDDK, 2019

Verrugas Plantares

São localizadas na região plantar dos pés, sendo muitas vezes confundidas com calos, pois, ao andar o peso corporal exerce uma força sobre a verruga, fazendo-a crescer para dentro do tecido epitelial e provocando dor ao andar (Figura 6.4).

Figura 6.4. Verrugas Plantares



Fonte: RYZDERMATECH, 2019.

Verrugas Anogenitais

Podem acometer a mucosa genital feminina e masculina, uretra, vagina, colo do útero, região perianal ou mucosa oral. Apresentam-se como lesões vegetantes, úmidas, isoladas ou agrupadas. Além disso, existem diferentes subtipos virais envolvidos na infecção genital, estando bem estabelecida a relação entre a infecção genital por alguns subtipos de HPV, considerados de alto risco, e o câncer genital, principalmente o de colo do útero. Ademais, sua aparição geralmente ocorre devido à infecção adquirida através das relações sexuais e /ou troca de secreções dessas mucosas (Figura 6.5).

Com isto, os tipos de HPV que possuem alto risco oncogênico são: 16, 18, 31, 33, 35, 39, 45, 51, 52, 56, 58, 59, 68, 73 e 82, pois estão frequentemente associados às lesões intraepiteliais escamosas de alto grau e aos

carcinomas. Contudo, o desenvolvimento destas leva cerca de 10 a 20 anos, variando de acordo com o tipo viral, a carga, a capacidade de persistência do vírus e o estado imunológico do hospedeiro, para que a infecção desencadeada pelo HPV de alto risco evolua. O aparecimento de tais lesões elementares pode ser acelerado conforme alguns hábitos de vida e histórico familiar, como o tabagismo, deficiências imunológicas, desnutrição e cânceres, além do uso de medicamentos imunossupressores (CARVALHO *et al*., 2021).

Figura 6.5. Verrugas Anogenitais



Fonte: RYZDERMATECH, 2019.

Diagnóstico

O diagnóstico da infecção pelo HPV é realizado através da avaliação laboratorial e clínica, a depender do tipo da lesão, que pode ser do tipo clínica ou subclínica (GAMA *et al*., 2021).

a. Lesões clínicas: diagnosticadas por meio do exame clínico urológico (pênis), ginecológico (vulva / vagina / colo uterino) e dermatológico (pele). É primordial a busca por informações relacionadas à educação sexual, os meios de prevenção contra as infecções sexualmente transmissíveis (ISTs) e a quantidade de parceiros, pois o risco geral estimado para a exposição da infecção pelo HPV é de 15% a 25% a cada nova parceria sexual (CARVALHO *et al*., 2021)
b. Lesões subclínicas: diagnosticadas através de exames laboratoriais, como o exame preventivo Papanicolaou (citopatologia), colposcopia, penisco-pia e anuscopia, e também por meio de biópsias e histopatologia, afim de rastrear as lesões malignas.

Tratamento

O tratamento das verrugas não elimina a infecção por HPV, pois, mesmo com a remoção das verrugas o DNA do HPV permanece nas células infectadas podendo se manter de forma inativa (latente), por períodos prolongados, expressando os primeiros sinais e sintomas após meses ou até anos da infecção inicial. Dessa forma, o objetivo do tratamento das verrugas é erradicar as lesões visíveis (condilomas), pois mesmo sem tratamento, tais lesões podem desaparecer, permanecer inalteradas ou aumentar em número e volume.

O tratamento deve ser individualizado, considerando-se as características das lesões e a disponibilidade de recursos. Como se trata de uma doença geralmente autolimitada, devem ser evitados tratamentos que gerem cicatrizes desfigurantes. As verrugas com as características macias, úmidas e não queratinizadas, geralmente respondem bem ao tratamento com aplicação tópica, não exigindo tratamento cirúrgico (CARVALHO *et al*., 2021).

Conforme descrito pela Sociedade Brasileira de Dermatologia (2020), o pico de incidência da infecção pelo HPV ocorre entre os 12 a 16 anos, porém as verrugas anogenitais geralmente são expressas anos após a

infecção. Além disso, indivíduos imunodeprimidos e portadores do Vírus da Imunodeficiência Humana (HIV) são os mais vulneráveis ao aparecimento de verrugas.

Em contrapartida, aproximadamente 1% a 2% da população infectada desenvolverá verrugas anogenitais e cerca de 2% a 5% das mulheres infectadas evoluirão com alterações na colpocitologia oncótica. Ademais, o HPV tem maior prevalência em mulheres com menos de 30 anos de idade, entretanto, a grande maioria das infecções pelo HPV em mulheres tem resolução espontânea em um período aproximado de até 2 anos, descartando, portanto, a necessidade de tratamento. Apesar disso, a proporção de aquisição de uma nova infecção por HPV em mulheres diminui com a idade. Contudo, em homens, a proporção de adquirir de uma nova infeção não se altera, permanecendo alta durante toda a vida (CARVALHO *et al*., 2021).

Sendo assim, vale ressaltar que a prevenção à saúde do homem contra o HPV ainda é precária, principalmente devido aos exames de rastreamento de lesões oncológicas na região anal, pois, no Brasil, há a crença de que o homem que busca atendimento à saúde é “fraco”. Este grupo tem dificuldade em reconhecer suas próprias necessidades de saúde, cultivando o pensamento que rejeita a possibilidade de adoecer, levando o indivíduo a crer que suas doenças e dores são irrelevantes, o que contribui para a evolução das doenças, principalmente do câncer (MIRANDA *et al*., 2020).

CONCLUSÃO

No geral, as verrugas não são um riscos à saúde, sendo apenas uma alteração dermatológica resultante da infecção pelo HPV (PACHECO *et al*., 2020). Entretanto, as anogenitais, que possuem maior incidência oncológica, são de extrema importância o seu diagnóstico precoce, afim de evitar e tratar possíveis cânceres. Com isto, o programa de imunização, fornecido pelo Sistema Único de Saúde (SUS), tem como objetivo realizar a vacinação contra o HPV, sendo a medida mais eficaz para prevenção contra a infeção.

Segundo o Ministério da Saúde (2018), a vacina é distribuída gratuitamente pelo SUS e é indicada para meninas de nove a 14 anos e meninos de 11 a 14 anos; portadores do Vírus da Imunodeficiência Humana (HIV); pessoas transplantadas na faixa etária de nove a 26 anos. Portanto, a melhor forma de prevenção contra a infecção do HPV é a vacinação associada à utilização de preservativos durante o ato sexual, pois ainda não há tratamento que elimine o vírus do organismo (MOURA *et al*., 2021).

REFERÊNCIAS BIBLIOGRÁFICAS

CARVALHO, N.S. de *et al* . Protocolo Brasileiro para Infecções Sexualmente Transmissíveis 2020: infecção pelo papilomavírus humano (HPV). Revista Epidemiologia e Serviços de Saúde, v. 30, e2020790, 2021 .

GAMA, A.R. *et al*. Detecção de HPV em amostras de mucosa oral em pacientes pediátricos. Jornal Brasileiro de Patologia e Medicina Laboratorial, v. 57, e2342021, 2021.

MAGALHÃES, G.M. *et al*. Atualização sobre o vírus do papiloma humano - parte I: epidemiologia, patogênese e espectro clínico. Anais Brasileiros de Dermatologia, v. 96, p. 1, 2021.

MDDK. Doenças e condições. Verrugas planas, 2019. Disponível em: <https://mddk.com/verruca-plana.html>. Acessado em 16 de Junho de 2021.

MINISTÉRIO DA SAÚDE. HPV: o que é, causas, sintomas, tratamento, diagnóstico e prevenção. 2018. Disponível em: <https://antigo.saude.gov.br/saude-de-a-z/hpv>. Acessado em 22 jun. 2021.

MIRANDA, S.V.C. de *et al*. A visão do homem trabalhador rural norte-mineiro sobre o cuidado em saúde no contexto da atenção primária à saúde. Ciência & Saúde Coletiva, v. 25, p. 1519, 2020.

MOURA, L. de L. *et al*. Cobertura da vacina papilomavírus humano (HPV) no Brasil: heterogeneidade espacial e entre coortes etárias. Revista Brasileira de Epidemiologia, v. 24, e210001, 2021.

PACHECO, M.L. *et al*. Trajetórias de cuidado em mulheres com infecção pelo papilomavírus humano: uma abordagem biocultural. Cuicuilco. Revista de ciencias antropológicas, v. 27, p. 189, 2020.

RYZDERMATECH. Verrugas vulgares, 2019. Disponível em: <https://www.ryzdermatech.com/index.php/blog/134-verrugas-vulgares>. Acesso em 16 jun. 2021.

SOCIEDADE BRASILEIRA DE DERMATOLOGIA. Verrugas, 2020. Disponível em: <https://www.sbd.org.br/dermatologia/pele/doencas-e-problemas/verrugas/20/>. Acesso em 24 de maio de 2021.

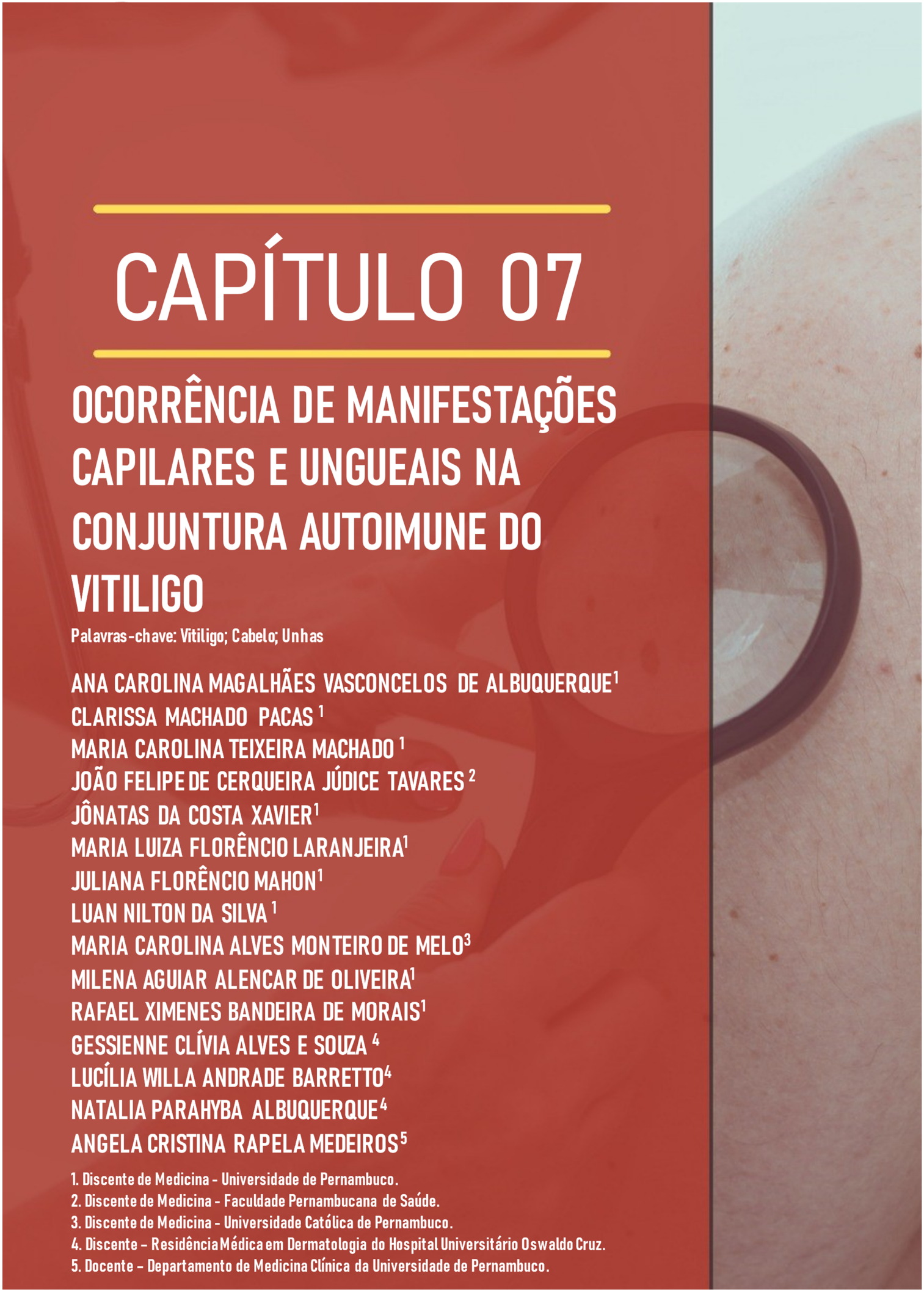

CAPÍTULO 07

OCORRÊNCIA DE MANIFESTAÇÕES CAPILARES E UNGUEAIS NA CONJUNTURA AUTOIMUNE DO VITILIGO

Palavras-chave: Vitiligo; Cabelo; Unhas

ANA CAROLINA MAGALHÃES VASCONCELOS DE ALBUQUERQUE[1]
CLARISSA MACHADO PACAS [1]
MARIA CAROLINA TEIXEIRA MACHADO [1]
JOÃO FELIPE DE CERQUEIRA JÚDICE TAVARES [2]
JÔNATAS DA COSTA XAVIER[1]
MARIA LUIZA FLORÊNCIO LARANJEIRA[1]
JULIANA FLORÊNCIO MAHON[1]
LUAN NILTON DA SILVA [1]
MARIA CAROLINA ALVES MONTEIRO DE MELO[3]
MILENA AGUIAR ALENCAR DE OLIVEIRA[1]
RAFAEL XIMENES BANDEIRA DE MORAIS[1]
GESSIENNE CLÍVIA ALVES E SOUZA [4]
LUCÍLIA WILLA ANDRADE BARRETTO[4]
NATALIA PARAHYBA ALBUQUERQUE[4]
ANGELA CRISTINA RAPELA MEDEIROS[5]

1. Discente de Medicina - Universidade de Pernambuco.
2. Discente de Medicina - Faculdade Pernambucana de Saúde.
3. Discente de Medicina - Universidade Católica de Pernambuco.
4. Discente – Residência Médica em Dermatologia do Hospital Universitário Oswaldo Cruz.
5. Docente – Departamento de Medicina Clínica da Universidade de Pernambuco.

INTRODUÇÃO

O vitiligo é uma doença autoimune caracterizada pela despigmentação crônica e sua apresentação ocorre com a presença de máculas e manchas acrômicas de bordos bem definidos. As lesões surgem inicialmente em um segmento do corpo e evoluem de forma disseminada para lesões difusas e simétricas (BALDINI *et al*., 2017).

A prevalência mundial é de 0,5-2% em crianças e adultos, afetando todas as etnias e todas as cores de pele. Além de causar lesões cutâneas é notável a presença de manifestações associadas, principalmente ungueais e capilares. A fisiopatologia da doença é complexa e ainda não foi totalmente esclarecida. Porém, por ser uma doença autoimune, com mecanismo etiopatogênico semelhante a outras doenças, como aquelas que causam lesões no couro cabeludo e nas unhas, como a psoríase e a alopecia areata, presume-se que também haja uma associação das lesões ungueais e capilares com o vitiligo (BERGQVIST & EZZEDINE, 2020). Também é possível observar a existência de outras comorbidades autoimunes em pacientes com vitiligo como doença de Crohn, doenças autoimunes da tireoide e espondilite anquilosante (COLUCCI *et al*., 2015).

Sugere-se que a influência genética é comprovada pela maior incidência da doença em pacientes com antecedentes familiares de vitiligo. Entretanto, a influência genética não é determinante visto que, entre gêmeos idênticos, caso um manifeste a desordem, a probabilidade do outro vir a manifestar a doença é de 23% (FRISOLI *et al*., 2020), e, apesar da maior frequência de detecção de anticorpos antimelanócitos séricos em pacientes com vitiligo quando comparado a indivíduos saudáveis, a detecção desse anticorpo não pode ser utilizado como parâmetro único de avaliação da atividade da doença (EL-GAYYAR *et al*., 2020).

O objetivo deste estudo foi identificar e analisar os tipos de manifestações capilares e ungueais presentes em pacientes com vitiligo, correlacionando-as à conjuntura autoimune da doença.

MÉTODO

Trata-se de um estudo descritivo do tipo revisão integrativa da literatura, realizada no período de maio a junho de 2021, por meio de pesquisas nas bases de dados: PubMed, MEDLINE, LILACS e SciELO. A estratégia de busca utilizada para pesquisar nas bases de dados se deu pela utilização de dois grupos isolados de descritores catalogados nos Descritores em Ciências da Saúde (DeCS), sendo “Cabelo” e “Vitiligo” o primeiro, e “Unhas” e “Vitiligo” o segundo. Lançou-se mão das combinações nas línguas portuguesa e inglesa. Os descritores foram associados pelo operador booleano “AND”. Dessa busca foram encontrados 81 artigos, posteriormente submetidos aos critérios de seleção.

Os critérios de inclusão foram: artigos em qualquer idioma, publicados no período de 2016 a 2021 e que abordavam as temáticas propostas para esta pesquisa. Os critérios de exclusão foram: artigos duplicados, disponibilizados na forma de resumo, que não abordavam diretamente a proposta estudada e que não atendiam aos demais critérios de inclusão.

A sequência de fases adotada para a concepção deste estudo foi: elaboração da pergunta norteadora (“A fisiopatologia de autoimunidade do Vitiligo pode promover alterações nos cabelos e nas unhas?”), busca ou amostragem na literatura, coleta de dados, análise crítica dos estudos incluídos,

discussão dos resultados e apresentação da revisão integrativa.

Após os critérios de seleção, restaram 10 artigos que foram submetidos à leitura minuciosa para a coleta de dados. Os resultados foram apresentados de forma descritiva, divididos em categorias temáticas abordando: manifestações capilares e manifestações ungueais.

RESULTADOS E DISCUSSÃO

As respostas imunes anormais no vitiligo estão associadas ao aparecimento de uma variedade de anormalidades ungueais e capilares, mediadas principalmente por uma função modificada de linfócitos T. As manifestações do vitiligo podem estar igualmente associadas a outras doenças autoimunes.

Dentre as alterações ungueais mais comumente observadas, destacam-se a presença de estrias longitudinais e leuconíquia. Outras manifestações também citadas nos estudos incluem: ausência de lúnula, onicólise, palidez do leito ungueal, associação com onicomicose, adelgaçamento da lâmina ungueal e hemorragia em estilhaço (TOPAL *et al*., 2016). O sinal da bandeira é representado pelo aparecimento de listras horizontais brancas e vermelhas dispostas na lâmina ungueal de forma sequencial e alternada e igualmente tem sido relacionado a casos de pacientes com doenças autoimunes, incluindo o vitiligo (COHEN, 2018, 2019).

No contexto das manifestações capilares, a leucotriquia é evidenciada com uma frequência significante nos portadores de vitiligo (8,9 a 45% dos casos) e sua presença está relacionada principalmente com o subtipo de vitiligo segmentar e com pacientes que não apresentam fenômeno de Koebner (MOGAWER *et al*., 2019; OH *et al*., 2019). O comprometimento do reservatório melanocítico do folículo piloso, que cursa com despigmentação primária do folículo sem envolvimento inicial da pele circundante (patogênese diferente da leucotríquia) tem sido descrito como o vitiligo folicular e é considerado um novo subtipo de vitiligo (GOPINATH *et al*., 2017; CABRERA *et al*., 2019). Para Bhardwaj *et al*. (2021), a alopecia areata; e para Secchin *et al*. (2019), a alopecia frontal fibrosante, também são descritas em associação com o vitiligo, assim como com outras doenças autoimunes, a exemplo do lúpus, síndrome de Sjogren e psoríase, sendo aventado mecanismos patogênicos em comum para essas condições. Demais alterações capilares, como presença de nevo halo disseminado e envelhecimento prematuro de cabelo difuso são ditas como manifestações raras no vitiligo (RAMACHANDRAN *et al*., 2021).

A revisão integrativa buscou identificar as diversas formas de manifestações capilares e ungueais do vitiligo, avaliando sua prevalência. Uma vez que o vitiligo pode se expressar por uma variedade de fenótipos clínicos, variáveis no que se refere à morbidade, era esperado que fossem múltiplas as formas de acometimento de pelos e unhas. De fato, após a condução da revisão integrativa, verificou-se que é comum a associação entre vitiligo e distrofias ungueais, dentre as quais se destacaram as estrias longitudinais e a leuconíquia. Outros achados dignos de nota foram ausência de lúnula, onicólise, palidez do leito ungueal, associação com onicomicose, adelgaçamento da lâmina ungueal e hemorragia em estilhaço, bem como o sinal da bandeira, relacionado à autoimunidade.

Em se tratando de doença autoimune, presumia-se a associação entre o vitiligo e doenças do couro cabeludo de mecanismo etiopatogênico semelhante. Tal suspeita foi confirmada a partir da descrição frequente na literatura de concomitância entre a doença e alopecia areata ou alopecia frontal fibrosante. Além disso, a leucotriquia mostrou-se um achado de grande relevância e significativa prevalência, atingindo cerca de 45% dos pacientes, a depender do estudo.

Embora os resultados encontrados tenham correspondido ao esperado, a temática ainda carece de estudos, fazendo-se mister a realização de mais trabalhos no sentido de ampliar o arsenal teórico referente ao tema. Posto isso, a disponibilidade de um maior número de trabalhos possibilitaria resultados mais fidedignos quanto a associação do vitiligo a manifestações capilares e ungueais. Ainda que em um primeiro momento não se saiba o mecanismo fisiopatológico que explique a associação entre os achados, um maior banco de dados permitiria suscitar hipóteses a esse respeito. À vista disso, seria possível uma melhor compreensão no que tange aos diversos processos envolvidos na patogênese do vitiligo, muitos dos quais ainda permanecem desconhecidos.

Convém salientar que o vitiligo não só é frequentemente uma doença de difícil tratamento, mas que não raro acarreta estresse mental. Nesse sentido, as manifestações capilares e ungueais devem ser levadas em consideração na abordagem do paciente com vitiligo, haja vista a possibilidade de repercussões psicológicas.

CONCLUSÃO

Nesse estudo, o acometimento ungueal e capilar entre os pacientes com vitiligo tornou-se perceptível. As estrias longitudinais e a leuconíquia foram as anormalidades ungueais mais comuns entre os pacientes, enquanto a leucotriquia destacou-se como a manifestação capilar mais significante.

Portanto, é evidente que o vitiligo é uma doença sistêmica que afeta não só a pele, como também outras áreas do corpo, como as unhas e os cabelos. Dessa forma, o conhecimento dessa associação amplia a perspectiva do médico ao examinar cuidadosamente as alterações nas unhas e nos cabelos de pacientes com máculas despigmentadas de vitiligo, auxiliando o seu diagnóstico clínico.

Além disso, o estudo das manifestações capilares e ungueais na conjuntura autoimune do vitiligo possibilita o avanço do conhecimento nessa área da dermatologia, fortalecendo ainda mais o diagnóstico dessa doença. Assim, trabalhos relacionados a esse tema impulsionam a realização de futuras pesquisas científicas, materiais didáticos e discussões clínicas com base nos dados obtidos nesses projetos, a fim de aprofundar o assunto

REFERÊNCIAS BIBLIOGRÁFICAS

BALDINI, E. *et al*. Vitiligo and autoimmune thyroid disorders. Frontiers in Endocrinology, v. 8, p. 290, 2017.

BERGQVIST, C. & EZZEDINE, K. Vitiligo: a review. Dermatology, v. 236, p. 571, 2020.

BHARDWAJ, P. *et al*. Clinico-epidemiological profile of childhood alopecia areata along with dermoscopic correlation: a cross-section, observational study. Indian Dermatology Online Journal, v. 12, p. 250, 2021.

CABRERA, R. *et al*. Follicular vitiligo: dermatoscopic features of a new subtype of vitiligo. Anais Brasileiros de Dermatologia, v. 94, p. 120, 2019.

COHEN, P.R. The nail flag sign: case report in a man with diverticulitis and review of dermatology flag sign of the hair, skin, and nails. Cureus, v. 10, p. 2929, 2018.

COHEN, P.R. The nail flag sign in heart transplant recipients: case reports and review of the patients with the flag sign of the nail. Dermatology Online Journal, v. 25, 2019.

COLUCCI, R. *et al*. Oxidative stress and immune system in vitiligo and thyroid diseases. Oxidative Medicine and Cellular Logevity, v. 2015, p. 1, 2015.

EL-GAYYAR, M. *et al*. Antimelanocyte antibodies: a possible role in patients with vitiligo. Indian Journal of Dermatology, v. 65, p. 33, 2020.

FRISOLI, M. *et al*. Vitiligo: Mechanisms of Pathogenesis and Treatment. Annual Review of Immunology, v. 38, p. 621, 2020.

MOGAWER, R.M. *et al*. New insights into leukotrichia in nonsegmental vitiligo: a cross-sectional study. Indian Journal of Dermatology Venereology and Leprology, v. 85, p. 374, 2019.

OH, S.J. *et al*. Repigmentation of eyebrow leukotrichia in segmental vitiligo treated with suction blister epidermal grafting following hair plucking. Annals of Dermatology, v. 31, p. 687, 2019.

RAMACHANDRAN, V. *et al*. Disseminated nonsegmental vitiligo associated with halo nevi and premature gray hair. Cureus, v. 13, e13868, 2021.

SECCHIN, P. *et al*. Clinical-histopathological profile of the frontal fibrosing alopecia: a retrospective study of 16 cases of a university hospital. Anais Brasileiros de Dermatologia, v. 94, p. 416, 2019.

TOPAL, I.O. *et al*. Nail abnormalities in patients with vitiligo. Anais Brasileiros de Dermatologia, v. 91, p. 442, 2016.

GOPINATH, H. *et al*. A lagging lock: hair cycle abnormalities in follicular vitiligo? International Journal of Trichology, v. 9, p. 142, 2017

CAPÍTULO 08

ESTUDO EPIDEMIOLÓGICO SOBRE HANSENÍASE NO ESTADO DE GOIÁS: UMA ANÁLISE DOS ÚLTIMOS 10 ANOS

Palavras-chave: Epidemiologia; Hanseníase; Saúde Pública

WEBERTON DORÁSIO SOBRINHO[1]
JHEMILY LOPES LIMA VILAÇA[1]
WILLIAM MIRANDA MEREB[1]
ISABELLA FERREIRA CALDAS[1]
POLLIANE BORGES[1]
LAYANY HEWELYN HAMANN LANGER[1]
FABIANA RODRIGUES FONSECA[1]
FILIPE MARTINS CRISTINO[1]
LANNA DO CARMO CARVALHO[1]
CARLA AZEVEDO ZAIBAK[1]
LUANA NASCIMENTO[2]
MONIELLY TAWINY MONTEIRO MOURA MENDES[1]
PAULA MENDES PEIXOTO[1]
ANA CLARA OLIVEIRA DOMINGUES[2]
CAMYLLA MACHADO MARQUES[1]

1. Discente – Medicina, Universidade de Rio Verde, Goianésia, Goiás.
2. Discente – Medicina, Universidade de Rio Verde, Aparecida de Goiânia, Goiás.

INTRODUÇÃO

A hanseníase é um acometimento potencialmente incapacitante e deformante, infectocontagioso e de caráter crônico, causado pelo *Mycobacterium leprae* (BRASIL, 2018). A hanseníase exibe um amplo espectro de manifestações dermato-neurológicas que estão relacionadas a respostas imunes distintas (RIDLEY & JOPLING, 1966; SADHU & MITRA, 2018). Nas formas paucibacilares (PB) observa-se resposta imune celular intensa, o que ocasiona uma doença localizada, com menor potencial incapacitante. Por outro lado, as formas multibacilares (MB) apresentam fraca resposta imune celular, o que leva a uma patologia mais disseminada, com maior potencial incapacitante (SAMPAIO *et al*., 2012; SIELING *et al*., 1993). Essas múltiplas manifestações clínicas do paciente dificultam o adequado diagnóstico precoce e possibilitam o surgimento de sequelas incapacitantes permanentes (BRASIL, 2018).

No Brasil, no ano de 2017, foi analisada uma taxa de incidência elevada de hanseníase, de 12,1 casos por 100 mil habitantes. Dessa forma, o país tem sido classificado como hiperendêmico para a doença, sendo considerado o segundo com mais casos detectados no mundo, ficando atrás somente da Índia (WHO, 2018). Dentro deste cenário de hiperendemia encontra-se Goiás que, no ano de 2016 apresentava uma taxa de prevalência de 15,5 por 100.000 habitantes (BRASIL, 2018).

Estudos sobre os aspectos epidemiológicos locais são importantes para a avaliação e monitoramento da enfermidade, tal como recomendado pela Organização Mundial de Saúde (OMS) (WHO, 2015). Os indicadores epidemiológicos podem servir para descrever aspectos da situação da hanseníase, além de possibilitar o acompanhamento de mudanças ou tendências dessa patologia em certo espaço de tempo. Com estudos epidemiológicos é possível oportunizar uma melhor alocação de recursos na promoção de saúde, bem como subsidiar ações de planejamento de controle de doenças (RIBEIRO *et al*., 2018).

O estudo tem como objetivo abordar as principais características da hanseníase, disseminar os meios de prevenção e um diagnóstico mais precoce, além de avaliar os aspectos epidemiológicos de novos casos de hanseníase, notificados no estado de Goiás.

MÉTODO

Trata-se de um levantamento epidemiológico, ecológico e descritivo sobre os casos de hanseníase no estado de Goiás, utilizando os dados secundários da plataforma DATASUS (Departamento de Informática do Sistema Único de Saúde), no programa TABNET. O período delimitado no programa para análise das notificações se deu entre 2010 a 2020, sendo utilizadas as seguintes variáveis: o sexo, a escolaridade, a faixa etária, a raça, a forma clínica notificada, o modo de entrada do paciente e o tipo de saída. Para tanto empregou-se os descritores de pesquisa: epidemiologia, hanseníase e saúde pública.

Além disso, para comparação dos dados deste estudo, realizou-se a busca por referências de estudos epidemiológicos na base de dados SciELO, bem como artigos relacionados com a temática hanseníase para embasamento científico.

RESULTADOS E DISCUSSÃO

Foram registrados 23.234 casos de hanseníase no período entre 2010 a 2020, de

acordo com o DATASUS, com uma média de 2.323 casos novos por ano (Figura 8.1). Sendo que em 2010, ano com o maior número de notificações (12,8% do total), registrou-se 2.980 casos de acordo com os dados preliminares.

Com relação à distribuição etária (Figura 8.2), a faixa de 40-49 anos apresentou a maior porcentagem dos casos no período estudado (21%), seguida da faixa de 30-39 anos com 19,3%. Nas faixas de 1-4 anos e ≥ 80 anos foram registrados os menores números de casos de hanseníase, apenas 34 casos durante 1-4 anos e 415 casos na faixa de ≥ 80 anos.

Figura 8.1. Distribuição dos casos de hanseníase, diagnosticados no período de 2010 a 2020, no estado de Goiás



Fonte: DATASUS, 2021.

Figura 8.2. Distribuição dos casos de hanseníase, segundo faixa etária, diagnosticados no período de 2010 a 2020, no estado de Goiás

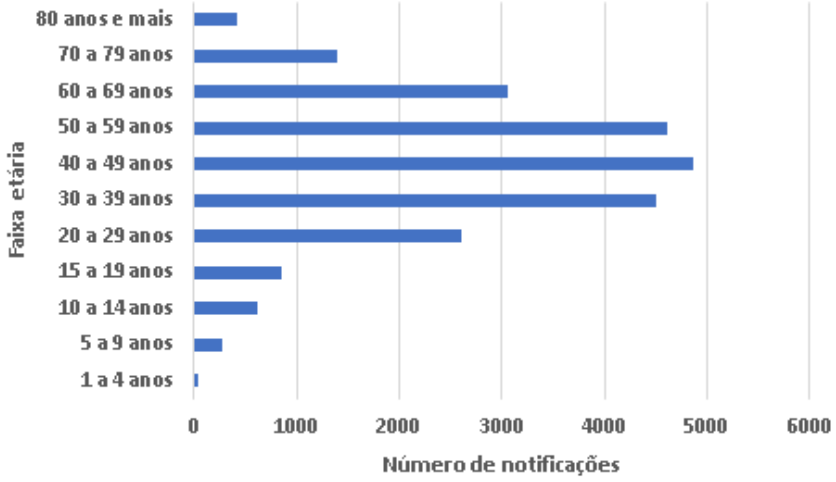

Fonte: DATASUS, 2021.

No que concerne às formas clínicas analisadas, observa-se que o tipo mais comum foi a forma dimorfa (52,5%), seguida do tipo virchowiana (20,4%) em comparação com as formas indeterminadas e tuberculoide que somaram juntas 22,17% dos casos (Figura 8.3).

Quanto à avaliação do grau de incapacidade notificada do quadro de hanseníase observou-se que a maioria dos pacientes foram classificados em grau 0 (66%) e grau 1 (20,9%) (Tabela 8.1). Ademais, no que tange a avaliação das lesões cutâneas relatadas observou-se que 9.787 dos pacientes foram diagnosticados com mais de 5 lesões, 6.761 foram diagnosticados com 2-5 lesões, 4.798 apresentaram lesão única e 1.888 informaram 0 lesões (Tabela 8.1).

Figura 8.3. Distribuição dos casos de hanseníase, segundo a forma clínica, diagnosticados no período de 2010 a 2020, no estado de Goiás

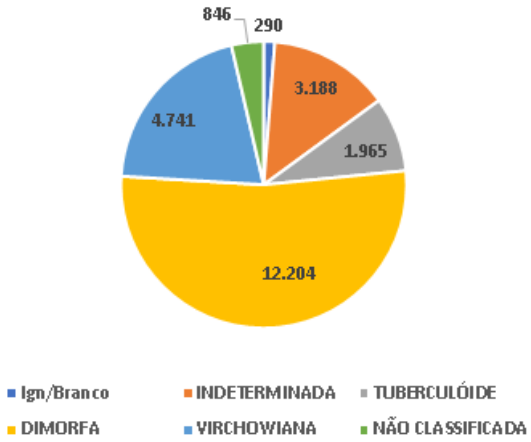

Fonte: DATASUS, 2021.

Tabela 8.1. Distribuição dos registros quanto à incapacidade notificada e o número de lesões cutâneas diagnosticadas em portadores de hanseníase no estado de Goiás entre 2010 a 2020

	Nº	**%**
Grau de incapacidade notificado	23.234	100
Em branco	501	2,1
Grau Zero	13.352	57,4
Grau I	4.849	20,9
Grau II	1.621	7
Não avaliado	911	3,9
Lesões cutâneas	**Nº**	**%**
0 Lesões	1.888	8,1
Lesão única	4.789	20,6
2-5 lesões	6.761	29
>5 Lesões	9.787	42

Fonte: DATASUS, 2021.

Em relação à classificação operacional, a forma MB foi a predominante em relação à PB. Nos anos de 2010, 2011 e 2012, o número de casos pela classificação MB foram, respectivamente, 2.229, 1.980 e 1.976. Observou-se que no total dos anos, a esta classe representou 78,2% (n = 18.178), enquanto a PB 21,3% (n = 4.969) e 0,37% (n = 87) dos casos foram ignorados/em branco (Figura 8.4).

Figura 8.4. Distribuição dos casos de hanseníase, segundo a classe operacional do diagnóstico, no período de 2010 a 2020, no estado de Goiás

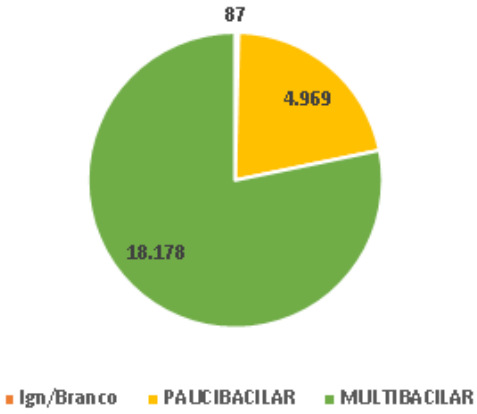

Fonte: DATASUS, 2021.

No que tange ao tipo de saída dos pacientes, foi possível verificar que 17.324 dos pacientes notificados apresentaram cura, representando 74,5% dos casos. Além disso, percebeu-se que 1.047 (4,5%) apresentaram abandono do tratamento e 347 (1,4%) foram a óbito (Figura 8.5).

Figura 8.5. Distribuição dos casos de hanseníase, segundo o tipo de saída, diagnosticados no período de 2010 a 2020, no estado de Goiás

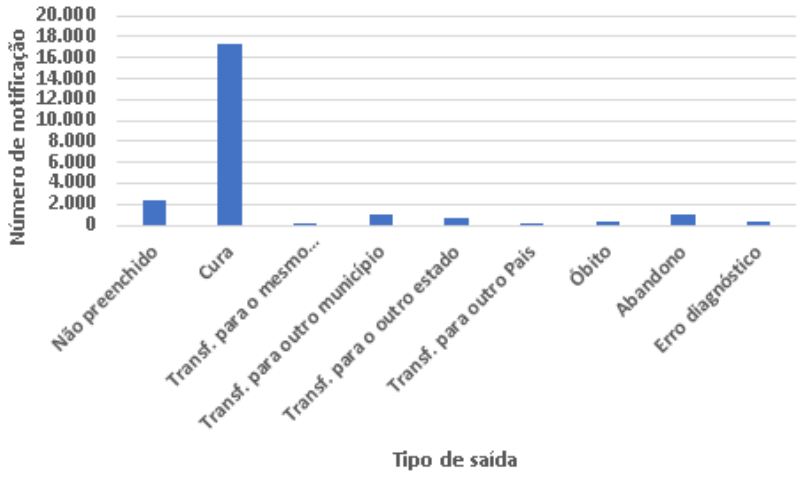

Fonte: DATASUS, 2021.

Como observado, a incidência média foi impactada por tendência de queda, visto que o ano com maior número de casos novos foi 2010 e o ano com menor incidência foi 2020, representando uma queda gradual ao longo do tempo (DATASUS, 2021).

Vale ressaltar que o índice de cura em pacientes no estado é altíssimo, com baixa taxa de óbito, o que reflete uma política pública de diagnóstico e terapêutica eficaz, além das baixas taxas de recidivas, apenas seis casos, resultado de uma correta vigilância epidemiológica associado a busca ativa dos pacientes acometidos (DATASUS, 2021).

Cerca de 28,7% dos indivíduos analisados apresentaram uma ou nenhuma lesão cutânea, o que reforça a eficácia do diagnóstico precoce e/ou tratamento empregado (DATASUS, 2021).

As desigualdades no acesso à informação e o baixo nível de instrução explicam, em alguma medida, o maior número de casos entre os pacientes com menor escolaridade, comparado àqueles com maior escolaridade. Na análise não foi avaliado o número de consultas, a qualidade da assistência prestada e o acesso facilitado da população à saúde pública.

A forma MB da doença representou 78% dos casos no período analisado, o que demonstra a necessidade do emprego de uma atenção especializada do Sistema Único de Saúde em relação à hanseníase, visto que esta forma da doença é multilesional, podendo acarretar várias manifestações cutâneas e neurológicas (SAMPAIO *et al*., 2012; SIELING *et al*., 1993; DATASUS, 2021).

Foi possível perceber, então, que apesar de a hanseníase ser uma patologia expressiva dentro das doenças incapacitantes, 57% de seus portadores não tiveram algum grau de incapacitação causado por ela.

Entretanto, por ainda ser uma doença incapacitante e ter causado certo grau de incapacidade em quase 28% dos portadores no período analisado, faz-se dela uma patologia que requer um diagnóstico precoce, para que a intervenção possa diminuir a necessidade de gastos do Sistema para com o tratamento destes doentes (BRASIL, 2018; DATASUS, 2021).

Além do rastreio da hanseníase reduzir a necessidade de investimentos no tratamento, também evita a diminuição da população economicamente ativa, uma vez que previne que alguns casos caminhem para a invalidez do indivíduo (RIBEIRO *et al*., 2018).

CONCLUSÃO

Logo, conclui-se que a hanseníase é uma doença de notificação compulsória em todo o território nacional e de investigação obrigatória. Sendo que, a parcela da população com maior vulnerabilidade é principalmente adultos com faixa etária entre 40 a 19 anos com baixa escolaridade.

Nesse sentido, apesar do decréscimo de casos novos no Estado de Goiás, a hanseníase representa uma constante preocupação para a saúde pública brasileira, devido a amplitude de suas consequências, sejam físicas ou socioeconômicas e pela endemicidade que se encontram em vários estados do país, sendo que das formas clínicas da doença, a mais comum é a forma dimorfa e, em relação à classificação operacional, predomina a forma MB.

Dessa forma, apesar de a maioria dos pacientes apresentarem resultado satisfatório no tratamento e serem curados é necessário promoção de medidas de controle contra essa patologia, bem como diagnóstico precoce, tratamento, educação sanitária e vacinação pela BCG.

REFERÊNCIAS BIBLIOGRÁFICAS

BRASIL. Ministério da Saúde. Guia para o Controle da Hanseníase. Brasília, 2018. Disponível em: https://bvsms.saude.gov.br/bvs/publicacoes/guia_de_hanseniase.pdf. Acesso em: 20 mai. 2021.

DATASUS. Acompanhamento dos dados de hanseníase- Goiás [Internet], 2021. Disponível em: http://tabnet.datasus.gov.br/cgi/tabcgi.exe?sinannet/cnv/hanswgo.def. Acesso em: 20 mai 2021.

RIBEIRO, M.D.A. *et al*. Estudo epidemiológico da hanseníase no Brasil: reflexão sobre as metas de eliminação. Revista Panamericana de Salud Pública, v. 42, p. 1, 2018.

RIDLEY, D.S. & JOPLING, W.H. Classification of leprosy according to immunity. A five-group system. International Journal of Leprosy and Other Mycobacterial Diseases, v. 34, p. 255, 1996.

SADHU, S. & MITRA, D.K. Emerging concepts of adaptive immunity in leprosy. Frontiers in Immunology, v. 9, p. 1, 2018.

SAMPAIO, L.H. *et al*. Evaluation of various cytokines elicited during antigen-specific recall as potential risk indicators for the differential development of leprosy. European journal of clinical microbiology & infectious diseases, v. 31, p. 1443, 2012.

SIELING, P.A. *et al*. Immunosuppressive roles for IL-10 and IL-4 in human infection. In vitro modulation of T cell responses in leprosy. Journal of Immunology, v. 150, p. 5501, 1993.

WORLD HEALTH ORGANIZATION (WHO). Global leprosy update, 2014: need for early case detection. Weekly Epidemiological Record, v. 90, p. 461, 2015.

WORLD HEALTH ORGANIZATION (WHO). Weekly Epidemiological Record, v. 93, p. 444, 2018.

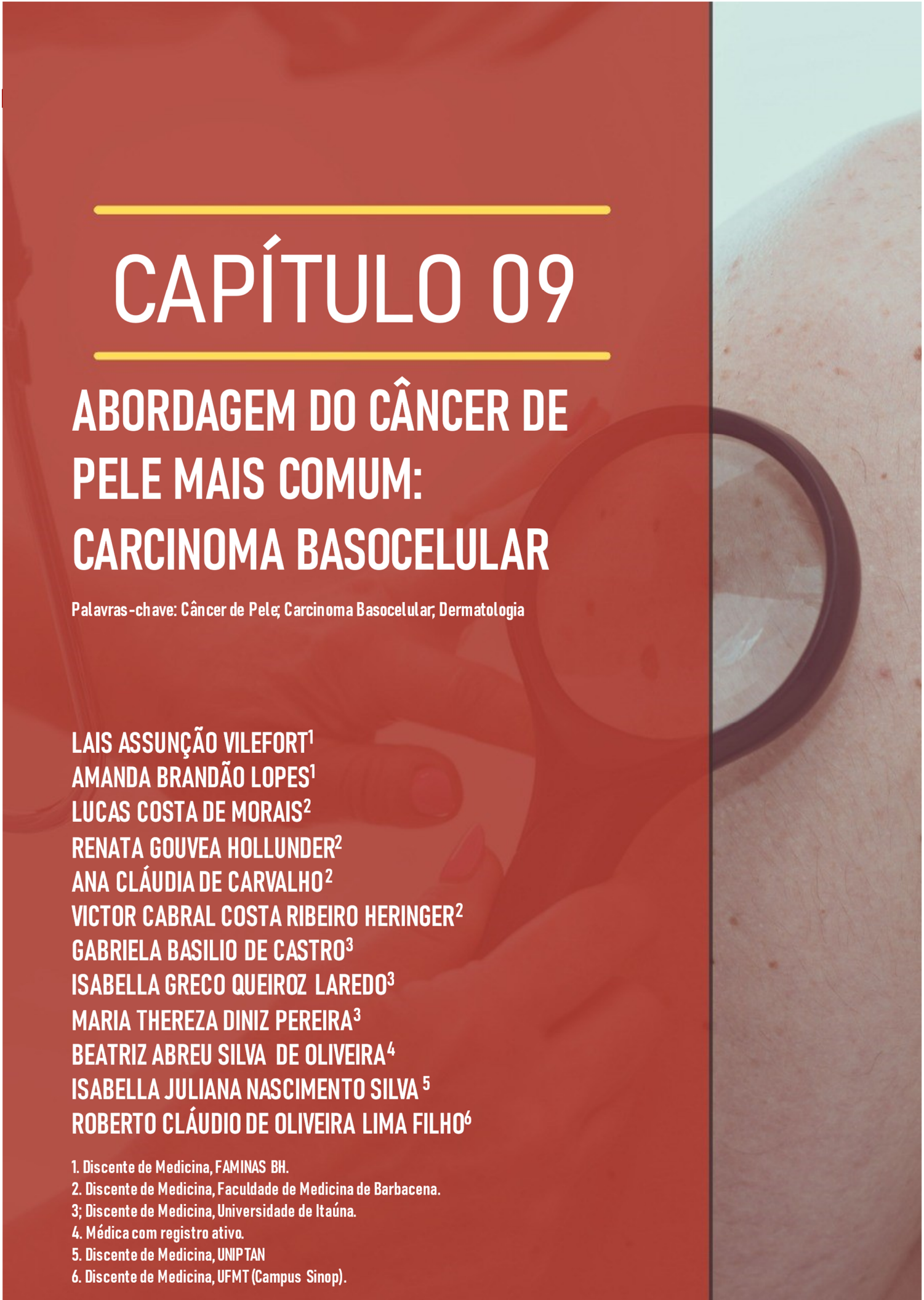

CAPÍTULO 09

ABORDAGEM DO CÂNCER DE PELE MAIS COMUM: CARCINOMA BASOCELULAR

Palavras-chave: Câncer de Pele; Carcinoma Basocelular; Dermatologia

LAIS ASSUNÇÃO VILEFORT[1]
AMANDA BRANDÃO LOPES[1]
LUCAS COSTA DE MORAIS[2]
RENATA GOUVEA HOLLUNDER[2]
ANA CLÁUDIA DE CARVALHO[2]
VICTOR CABRAL COSTA RIBEIRO HERINGER[2]
GABRIELA BASILIO DE CASTRO[3]
ISABELLA GRECO QUEIROZ LAREDO[3]
MARIA THEREZA DINIZ PEREIRA[3]
BEATRIZ ABREU SILVA DE OLIVEIRA[4]
ISABELLA JULIANA NASCIMENTO SILVA[5]
ROBERTO CLÁUDIO DE OLIVEIRA LIMA FILHO[6]

1. Discente de Medicina, FAMINAS BH.
2. Discente de Medicina, Faculdade de Medicina de Barbacena.
3; Discente de Medicina, Universidade de Itaúna.
4. Médica com registro ativo.
5. Discente de Medicina, UNIPTAN
6. Discente de Medicina, UFMT (Campus Sinop).

INTRODUÇÃO

O carcinoma basocelular (CBC) é a neoplasia de pele mais comum em todo o mundo, representando cerca de 95% dos tumores malignos. Surge a partir de uma complexa integração entre aspectos ambientais, fenotípicos e genéticos, sendo mais comum na população caucasiana, em pessoas acima de 40 anos de idade e apresenta forte relação com a exposição à radiação ultravioleta natural e artificial (DIKA *et al*., 2020).

Carcinoma de queratinócitos é o termo atual mais utilizado para os cânceres de pele identificados carcinoma basocelular e carcinoma de células escamosas, que anteriormente eram classificados como cânceres de pele não melanoma (SÁNCHEZ *et al*., 2016).

Apesar da alta incidência, trata-se de uma doença de crescimento lento, que raramente gera metástases e cursa com óbito, mas em contrapartida, podem causar morbidade significativa principalmente por meio de destruição local (KIM *et al*., 2019). O CBC é um câncer de pele que ocorre na da camada basal da epiderme e estruturas anexiais. Clinicamente, as lesões possuem uma tendência a aparecer em locais da pele expostas ao sol, especialmente no rosto e pescoço (TANESE, 2019). Na maioria dos pacientes, o CBC pode ser tratado de forma eficaz com excisão cirúrgica (MIGDEN *et al*., 2018).

O objetivo da presente revisão é fornecer uma ampla abordagem sobre esse tipo de câncer tão comum que afeta milhões de pessoas ao redor do mundo, ampliando o conhecimento acerca das suas características, histologia, diagnóstico e tratamento.

MÉTODO

A metodologia consiste em uma revisão sistemática na base de dados PubMed. Foram selecionadas seis publicações para leitura detalhada para a produção deste trabalho. Os descritores utilizados foram “skincancer”, “basal cell carcinoma” e “dermatology”.

Os critérios de seleção foram: publicações indexadas entre os anos de 2016 e 2020, estudos disponíveis na íntegra para leitura e artigos publicados em língua inglesa. Os critérios de exclusão foram: publicações indexadas previamente a 2016, estudos não disponíveis na íntegra, artigos em outras línguas e que não se enquadravam no tema proposto.

Os resultados estão dispostos de forma puramente descritiva e divididos em categorias temáticas abordando os fatores de riscos associados, o diagnóstico, os subtipos histológicos e o tratamento do carcinoma basocelular.

RESULTADOS E DISCUSSÃO

Fatores de risco e fatores de prevenção do carcinoma basocelular

O CBC é mais comum em homens do que em mulheres, com uma proporção de aproximadamente 2:1. Nos últimos anos, mulheres abaixo de 40 anos começaram a superar as estatísticas masculinas nessa faixa etária. Tal fato pode estar associado às mudanças femininas no modo de se vestir, aumentando a exposição ao sol (PERIS *et al*., 2019).

Diversos fatores possuem papel importante no desenvolvimento de um CBC, tais como exposição à radiação ultravioleta proveniente da luz solar, a qual atua como

principal causa ambiental, os indivíduos que possuem pele clara, olhos claros, cabelo ruivo, ancestralidade do norte europeu, idade avançada, sardas desde a infância e uma história pessoal de queimaduras solares, também apresentam alto risco para desenvolvimento de um CBC (DIKA *et al*., 2020). A exposição a longo prazo ao arsênio, ingestão contínua de água e alimentos contaminados, alguns medicamentos, radiação ionizante utilizada para o tratamento de determinadas doenças e imunossupressão atuam como fatores de risco adicionais para CBC (TANESE, 2019).

Os fatores de prevenção englobam, sobretudo, os agentes de proteção solar, que são todos os produtos desenvolvidos para reduzir o contato entre a pele e a radiação UV. A capacidade dos filtros solares em prevenir os danos relacionados à radiação UV é medida pelo fator de proteção solar (FPS). O uso de protetor solar com fator adequado é aceito como o padrão mundial para proteção contra os efeitos da radiação UVA e UVB, sendo amplamente recomendados na prevenção das neoplasias cutâneas (SÁNCHEZ *et al*., 2016).

Diagnóstico do carcinoma basocelular

O diagnóstico do CBC é realizado através da observação da lesão e posterior exame histopatológico. Apesar da melhora da visualização do carcinoma proporcionada pelo dermatoscópio, a realização da biópsia é fundamental para o diagnóstico e estimar o risco de recorrência (TANESE, 2019).

Em uma revisão sistemática de estudos comparando o desempenho do teste de exame a olho nu e dermatoscopia, a sensibilidade melhorou de 66,9% para 85%, e a especificidade de 97,2% a 98,2% com o uso da dermatoscopia. A sensibilidade combinada e especificidade da dermatoscopia para o diagnóstico de CBC foram 91,2% e 95%, respectivamente. Além disso, a sensibilidade e a especificidade da dermatoscopia foram maiores para as lesões pigmentadas em comparação às não pigmentadas (PERIS *et al*., 2019).

Além do diagnóstico clínico, a dermatoscopia (Figura 9.1) também é uma ferramenta útil no pré-operatório, na predição do subtipo e na avaliação da resposta do tumor a tratamentos tópicos. No entanto, apesar das indiscutíveis vantagens proporcionadas pela dermatoscopia, o diagnóstico e o subtipo do CBC precisam ser confirmados histopatologicamente.

Os critérios dermatoscópicos para CBC são: ausência de linhas reticulares marrons (rede de pigmento), ramificação e vasos lineares (arborização e telangiectasias superficiais), erosões múltiplas, ulceração, torrões cinza-azulados de tamanho variável (ninhos e glóbulos ovóides e pontos focalizados), linhas radiais conectadas a uma base comum (em forma de folha áreas), linhas radiais convergindo para um ponto central ou torrão (áreas da roda de raios) e torrões dentro de um torrão (estrutura concêntrica) (PERIS *et al*., 2019).

Subtipos histopatológicos do carcinoma basocelular

Quanto ao aspecto histopatológico, os CBCs são decorrentes de uma proliferação de células basalóides uniformes com núcleo hipercromático e citoplasma pequeno e mal definido. Dentre as manifestações clínico-patológicas estão incluídas as variáveis nodular, superficial, fibroepitelial, morfeiforme e infiltrativo. Outros subtipos que também possuem grande relevância são o micronodular e basoescamoso (Figura 9.2).

Além disso, é possível que muitos tumores apresentem achados histopatológicos de vários subtipos na mesma lesão (PERIS *et al*., 2019).

Cerca de 60 a 80% de todos os CBCs são do tipo nodular. Habitualmente as lesões surgem na região da face e do pescoço e possuem aspecto perolado, de pápula translúcida ou de nódulo com vasos telangiectásicos. Ulcerações podem estar presentes em lesões maiores. Ao exame dermatoscópico é visto telangiectasias arborizantes, translucidez e um fundo vermelho leitoso. Caracteriza-se por uma proliferação de células basalóides que formam "ninhos" de tumor com paliçada periférica e uma disposição central aleatória (TANESE, 2019).

Figura 9.1. Dermatoscopia do CBC

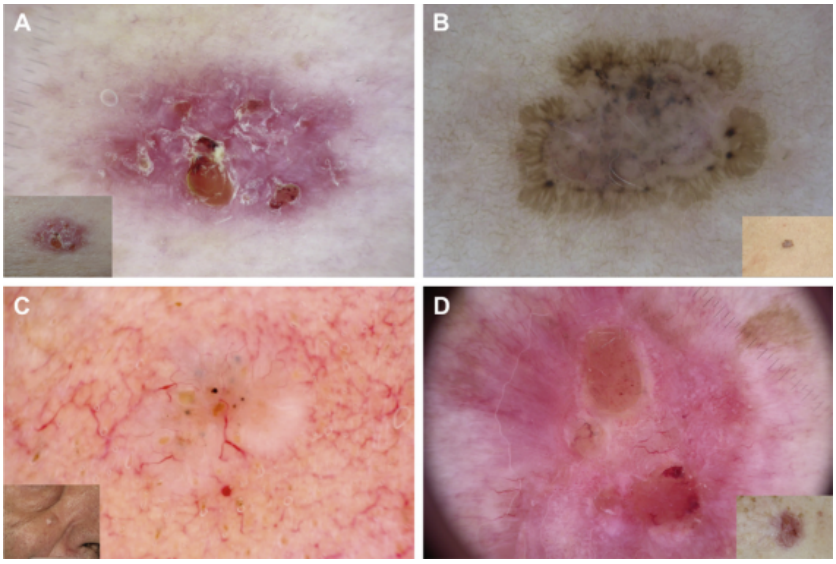

Legenda: (A) Superficial, B) Superficial pigmentado, C) Nodular, D) Ulcerado. **Fonte:** PERIS *et al*., 2019.

Aproximadamente 20% são do tipo superficial, que normalmente ocorre em tronco e membros. As lesões podem variar em tamanho, de milímetros a centímetros de diâmetro, e geralmente estão dispostas como manchas ou placas finas circunscritas, ligeiramente escamosas e avermelhadas. Na dermatoscopia, é visualizada telangiectasia curta e fina, hipopigmentação ou hiperpigmentação, erosões múltiplas e fundo vermelho leitoso. Ao exame histopatológico, se apresenta na forma de diversas pequenas "ilhas" de células basalóides anexas à superfície inferior da epiderme e geralmente restrita à derme papilar (TANESE, 2019).

Entre 5 e 10% dos CBCs são do tipo morfeiforme e, assim como no nodular, as lesões são comumente encontradas na face e no pescoço. As placas infiltradas possuem bordas mal definidas que remetem a uma cicatriz. O exame dermatoscópico demonstra telangiectasia curta e fina, hipopigmentação e uma área branca brilhante, com um fundo vermelho leitoso. Histopatologicamente, um estroma colágeno esclerótico circunda fitas alongadas e pequenas ilhas de células tumorais (TANESE, 2019).

O tipo infiltrativo geralmente ocorre em associação com outros subtipos, especialmente o tipo nodular. As lesões são esbranquiçadas ou com aspecto de placas rosa pálido, mal definidas, endurecidas, planas ou deprimidas. Em associação, crostas, erosões, ulcerações e pápulas também podem estar presentes. Histopatologicamente, a proliferação de células basalóides formando ninhos tumorais com um padrão periférico em paliçada é observada superficialmente, e ninhos sem um padrão periférico em paliçada são observados em periferias ou bases (KIM *et al*., 2019).

O subtipo fibroepitelial é uma variante incomum que se desenvolve na região das costas. Se apresenta como pápula macia da cor da pele ou eritematosa ou papulonodular ou pedunculada. Histopatologicamente, é composto por finas fitas anastomosadas de células basalóides definidas em um estroma frouxo e proeminente. As células tumorais possuem um alto índice de proliferação (KIM *et al*., 2019).

O termo carcinoma basocelular pigmentado é utilizado para todas as lesões que apresentam características pigmentadas. Apesar de no exame dermatoscópico quase 30% dos carcinomas serem classificados como não pigmentados, a maioria deles possuem estruturas pigmentadas. Os achados dermatoscópicos estão intimamente associados às características histopatológicas da lesão, resultando em o reconhecimento de dois grupos de lesões (TANESE, 2019).

O subtipo micronodular compartilha diversas características histológicas com o nodular, e os dois frequentemente se localizam dentro da mesma lesão. No entanto, os “ninhos” de tumor do tipo micronodular são muito menores do que os do tipo nodular.

O carcinoma basoescamoso é um subtipo raro que se comporta de forma agressiva. Os três tipos de células observados no carcinoma basoescamoso são células basalóides, células escamosas e células intermediárias (KIM *et al*., 2019).

Figura 9.2. Subtipos do CBC

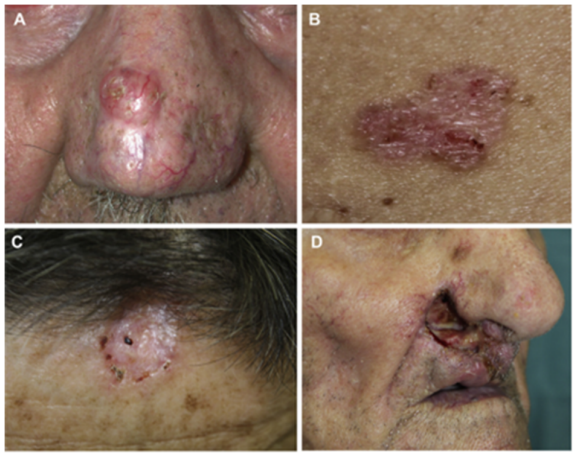

Legenda: (A) Nodular, (B) superficial, (C) morfeiforme e (D) ulcerado. **Fonte:** PERIS *et al*., 2019.

Tratamento do carcinoma basocelular

O tratamento do CBC é direcionado principalmente ao controle local, devido ao seu baixo potencial metastático. O tratamento se baseia na excisão cirúrgica da lesão e apresenta altas taxas de cura (KIM *et al*., 2019).

É recomendada a excisão completa da lesão, com margens clínicas de 4 mm para tumores de baixo risco com avaliação de margem pós-operatória. Tumores primários de qualquer tamanho no pescoço, tronco e extremidades têm mais de 95% de chance de cura. As taxas de cura de excisões incompletas são estimadas em 3% a 16,6% e estão associadas a uma recorrência de aproximadamente 38% (KIM *et al*., 2019). Embora existam diversas terapias disponíveis para

lesões primárias, seu uso difere de acordo com o risco de recorrência e a condição do paciente. Assim, a avaliação pré-tratamento dos fatores de risco para a recorrência é importante na escolha da terapia (TANESE, 2019).

As diretrizes da National Comprehensive Cancer Network (NCCN) definem fatores de risco clínicos e patológicos para a recorrência que são: (1) clínicos: risco são imunossupressão, radioterapia prévia da lesão, tumor recorrente, pouca clareza da borda, tumor de qualquer tamanho em áreas de alto risco (face central, pálpebras, sobrancelhas, área periorbital, nariz, lábios, queixo, mandíbula pele pré-auricular e pós-auricular, têmpora, orelha, bem como a genitália, mãos, e pés), um tumor com um eixo principal ≥ 10 mm em áreas de risco médio (bochechas, testa, couro cabeludo, pescoço e pré tíbia), e um tumor com um eixo principal ≥ 20 mm em áreas de baixo risco (tronco e extremidades, excluindo pré-tíbia, mãos, pés, unhas, e tornozelos), e (2) patológicos: envolvimento perineural, subtipo basoescamoso, micronodular ou infiltrativo misto (TANESE, 2019).

CONCLUSÃO

O carcinoma basocelular é o tipo de neoplasia cutânea mais comum. Ocorre principalmente em pessoas do sexo masculino, de pele branca e com idades mais avançadas. A exposição solar é um importante fator de risco para o desenvolvimento desta comorbidade que vem apresentando com aumento da incidência nas últimas décadas.

O diagnóstico deverá ser realizado por profissional capacitado com auxílio do dermatoscópio e confirmado por meio da análise histopatológica. O tratamento baseia-se principalmente no controle local da lesão, através da biópsia excisional, uma vez que possui baixos índices metastáticos e altas chances de cura completa.

REFERÊNCIAS BIBLIOGRÁFICAS

DIKA, E. *et al*. Basal cell carcinoma: a comprehensive review. International Journal of Molecular Sciences, v. 21, p. 5572, 2020.

KIM, D.P. *et al*. Review of basal cell carcinoma. Hematology. Oncology Clinics of North America, v. 33, p. 13, 2019.

MIGDEN, M.R. *et al*. Emerging trends in the treatment of advanced basal cell carcinoma. Cancer Treatment Reviews, v. 64, p. 1, 2018.

PERIS, K. *et al*. Diagnosis and treatment of basal cell carcinoma: interdisciplinary guidelines based on European consensus. European Journal of Cancer, v. 118, p. 10, 2019.

SÁNCHEZ, G. *et al*. Sun protection for the prevention of basal cell and squamous cell skin cancer. Cochrane Database of Systematic Reviews, 2016.

TANESE, K. Diagnóstico e tratamento do carcinoma basocelular. Opções atuais de tratamento em oncologia, v. 20, p. 1, 2019.

CAPÍTULO 10

ATUALIZAÇÃO DO MANEJO CLÍNICO PARA OS QUELOIDES

Palavras-chave: Queloide; Tratamento; Dermatologia

CARLOS ROBERTO GOMES DA SILVA FILHO[1]
CAMILA ARAÚJO NOVAIS LIMA[1]
GABRIELA BEZERRA LOUREIRO[1]
MARIANA VIEIRA FALCÃO[1]
MARIA BEATRIZ PIRES NÓBREGA DE QUEIROZ[2]
LAVÍNIA PAOLA VEGA SOUTO MAIOR[2]
BIANCA GONÇALVES WANDERLEY[3]
LAUTÔNIO NETO BEZERRA LOUREIRO[4]

1. Discente de Medicina do Centro Universitário de João Pessoa.
2. Discente de Medicina da Faculdade de Medicina Nova Esperança.
3. Discente de Medicina da Faculdade de Ciências Médicas da Paraíba.
4. Orientador – Médico pela Universidade Federal da Paraíba.

INTRODUÇÃO

O processo de reparo, também chamado de cura, é um mecanismo fisiológico em resposta à lesão celular. Delimitando-se a pele humana, esse processo pode ocorrer de duas maneiras: por regeneração e por deposição de tecido conectivo. A regeneração ocorre quando apenas a porção mais superficial da pele (epiderme) é lesada, desencadeando a proliferação das células residuais e diferenciação de células tronco teciduais. Já a deposição de tecido conectivo (fibroso) ocorre quando a lesão acomete a estrutura de suporte da pele (derme), que não tem capacidade de regeneração, levando à cicatrização (KUMAR *et al*., 2018).

Dito isso, cabe mencionar os passos que levam à formação da cicatriz. Primeiramente, a hemostasia do tecido é realizada por plaquetas, que param o sangramento e servem de suporte para as células inflamatórias infiltrantes. Essas células, em especial os macrófagos, eliminam os agentes estranhos ao tecido para iniciar a cura. Então, ocorre a proliferação celular e a formação do tecido de granulação, com células epiteliais recobrindo as porções mais superficiais, células endoteliais restaurando o leito vascular e fibroblastos que migram para as porções mais profundas da lesão e depositam fibras de colágeno. Por fim, há o remodelamento, quando o tecido fibroso depositado se torna mais estável e a cicatriz reduz de tamanho (KUMAR *et al*., 2018).

Quando esse processo de cicatrização ocorre em demasia, com excessiva produção de seus componentes envolvidos, pode ocorrer a formação de cicatrizes hipertróficas e queloides. Para diferenciá-las, tem-se que as cicatrizes hipertróficas estão relacionadas à lesão das camadas mais profundas da derme, formam-se pela excessiva deposição de fibras colágenas, crescem rapidamente e possuem grandes quantidades de miofibroblastos, mas regridem em pouco tempo. Já o queloide é um processo muito semelhante, contudo, a cicatrização supera os limites originais do ferimento e não há regressão, estando muito relacionada a fatores genéticos (KUMAR *et al*., 2018; SBD, 2017; SILVA FILHO *et al*., 2021).

O queloide resulta em uma cicatriz muito espessa, podendo ser hipercrômica, avermelhada ou da cor da pele. Como descrito, sua fisiopatologia envolve a participação excessiva dos fibroblastos no processo de cicatrização, com desregulação da produção de fibras colágenas. A tensão sobre a ferida e processos infecciosos propiciam hipóxia, o que leva à maior deposição desses elementos da matriz extracelular, formando feixes hialinizados mais resistentes (CORRÊA *et al*., 2019; SILVA FILHO *et al*., 2021).

Sobre os aspectos epidemiológicos relacionados a essa alteração, tem-se que acomete mais mulheres do que homens e predomina na face, lobos de orelhas, tronco e pescoço. O pico de ocorrência de queloide é entre 10 e 30 anos, sendo raro nos extremos da idade. Além do sexo feminino, indivíduos com maior pigmentação de pele, asiáticos e negros também são mais propensos ao desenvolvimento, sendo a frequência de queloides na pele mais pigmentada 15 vezes maior (SBD, 2017; SILVA FILHO *et al*., 2021).

Essas lesões afetam uma gama de pessoas, causando prejuízos tanto funcionais quanto estéticos, o que reflete em suas vidas e autoestima. Portanto, o objetivo deste estudo foi pontuar e estudar acerca das atualizações das técnicas de tratamento sobre queloide.

MÉTODO

Refere-se a uma revisão não sistemática da literatura realizada no mês de junho de 2021, que buscou artigos nacionais e internacionais nas bases de dados SciELO, PubMed e Google Acadêmico. Aplicaram-se os descritores MeSH/DeSC: "*Keloid*", "*Treatment*" e "*Dermatology*".

Após a leitura, foram utilizados os critérios de exclusão, retirando resumos e títulos dos estudos por fugirem à proposta de revisão ou por não abordarem o tema, artigos duplicados, artigos disponibilizados em forma de resumo e que não atendiam aos demais critérios de inclusão. Os critérios de inclusão foram: artigos nos idiomas português, inglês e espanhol, publicados entre os últimos cinco anos (2016-2021), que abordaram os objetivos propostos para a pesquisa e estudos do tipo revisão, meta-análise e testes clínicos.

Os resultados foram apresentados de forma descritiva e divididos em categorias temáticas abordando: tratamento com lasers, tratamento não cirúrgico, tratamento cirúrgico e radioterapia.

RESULTADOS E DISCUSSÃO

Os tratamentos atuais podem transformar os queloides em lesões com tempo de cicatrização adequada sem que progrida para o trajeto fisiopatológico da lesão anterior. Existem várias técnicas atuais de tratamento muito utilizadas, cada uma com a sua vantagem e desvantagem, possibilitando assim, a escolha da melhor terapia para cada paciente (CORRÊA *et al*., 2019).

Tratamento com lasers

Existem diversas técnicas para o tratamento dos queloides e uma dessas é o laser de corante pulsado (LCP), que determina o alvo na hemoglobina, coagulando a microvasculatura na derme papilar e reticular e inibindo o fornecimento de nutrientes para a cicatriz. Em um estudo de comparação com o laser de Neodimio YAG (Nd:YAG), o LCP resultou em melhora significativa das lesões após seis sessões, assim como o seu concorrente o Nd:YAG (AL-MOHAMADY *et al*., 2016). Este último inicia uma inflamação, elevando a permeabilidade vascular, na matriz de produção de metaloproteinase e no fascículo de decomposição da fibra de colágeno. Estes mecanismos, tornam o Nd:YAG e o PDL altamente eficazes para queloides e cicatrizes hipertróficas (AL-MOHAMADY *et al*., 2016).

Outra forma de tratamento com o uso de lasers, é a combinação de uma injeção intralesional de triancinolona combinado com o uso dos lasers fracionados não ablativos (LFNA). Os LFNA criam pequenas colunas de coagulação na pele enquanto mantém os tecidos circundantes intactos, devido a esse padrão, ocorre a estimulação para a renovação da epiderme e remodelação do colágeno. Embora estudos sugiram que a combinação de LFNA com triancinolona não reduziram as taxas de recorrência, ele foi eficaz no alívio dos sintomas e na satisfação subjetiva por longos períodos de tempo (SHIN *et al*., 2019).

Tratamento não cirúrgico

O principal tratamento não cirúrgico dos queloides é a injeção local de glicocorticoides com 5-fluorouracila. Em um estudo recente, realizado no Department of Plastic Surgery of Fujian Medical University Union Hospital, no Department of Dermatology of Pingtan Comprehensive Experimental Area Hospital e Fuzhou Heisey-Dea Aesthetic Clinic, na

China, de março de 2018 a março de 2019. Foi constatado que a combinação de 5-fluorouracil com triancinolona acetonida detém um efeito definitivo no tratamento dos queloides. A concentração, também foi um fator importante na qualidade do tratamento, sendo a maior concentração a mais eficaz quando comparada com a concentração média ou baixa (NAN *et al*., 2021).

Existe também a possibilidade de associação da remoção por excisão com injeções intralesionais de corticosteroides e cobertura de gel de silicone em queloides graves, evitando assim, a recorrência em até 78,5% (CORRÊA *et al*., 2019).

A oxigenoterapia hiperbárica (OHB) é uma respiração de oxigênio a 100% sob pressão atmosférica elevada, é usada no tratamento de feridas desafiadoras e doenças neurológicas selecionadas. Um estudo publicado pela Medicine (Baltimore) em julho de 2018, chama a atenção para um grupo de pacientes com queloide que fizeram tratamento por meio de OHB e tiveram uma reversão significativa dos queloides, demonstrando que a OHB pode ser uma terapia eficaz contra o fenômeno da transição epitelial-mesenquimal dos queloides (ZHANG *et al*., 2018).

Tratamento cirúrgico

A terapia por meio da excisão corresponde a retirada cirurgicamente do queloide maduro. Dessa forma, deve ser considerada a Z-plastia e W-plastia e indica-se uma excisão fusiforme intramarginal utilizando uma angulação de 30° de acordo com as linhas de tensão da pele. A fim de impedir a recidiva do queloide, é indicada a diminuição da tensão durante a síntese, permitir que as bordas fiquem evertidas, utilizando fios absorvíveis em região de fáscia e tecido subcutâneo, realizar pouca manipulação do tecido, evitar traumas cutâneos, hematomas e infecções, contribuindo dessa forma para uma melhor cicatrização (CORRÊA *et al*., 2019).

Radioterapia

Entre os tratamentos adjuvantes empregados, a radioterapia é conhecida por ser altamente eficaz e menos provável de recidiva. As formas mais utilizadas são a braquiterapia e terapia por feixe de elétrons, consistindo em uma ação biológica da irradiação sobre os fibroblastos e a inibição da proliferação e estimulação da diferenciação dessas células (MOURA FILHO *et al*., 2020).

Em conjunto com os queloides operados, as radioterapias utilizadas são: raios-X convencional, braquiterapia, radioterapia de dose única e Radioterapia por Elétron Feixe (REF). A REF é superior ao raio-X convencional devido à melhor distribuição da dosagem no tecido de distribuição. É considerado, também, a fase de proliferação após a excisão cirúrgica, sendo necessário que a radioterapia se inicie nas primeiras 72 horas após a excisão (MOURA FILHO *et al*., 2020; CALDERÓN *et al*., 2020).

Dessa forma, a associação da remoção por excisão com a radioterapia pode reduzir a recorrência em até 28% em queloides graves, porém é indicado apenas como último recurso (CORRÊA *et al*., 2019). Entretanto, existem preocupações em relação ao uso da radioterapia para uma condição benigna da pele com potencial risco de malignidade em longo prazo.

A radiação é às vezes o único tratamento para os queloides que não podem ser extirpados ou é resistente a todas as outras modalidades. A radioterapia como parte do

tratamento para o queloide é bem estabelecida, mas o uso de radiação sozinha como tratamento primário produziu respostas insatisfatórias em termos de resolução dos queloides e melhora sistemática e cosmética (KHALID *et al*., 2018).

CONCLUSÃO

Após análise dos resultados, concluiu-se que o tratamento para queloide está em constante desenvolvimento e aperfeiçoamento, buscando novas técnicas que visam uma cicatrização, estética e funcionalmente, mais satisfatória para o paciente. Existem quatro métodos para um tratamento efetivo que podem atuar sozinhos ou em associação, variando de acordo com as necessidades de forma individualizada. Dentre as opções, estão o tratamento com laser, o não cirúrgico, o cirúrgico e a radioterapia. Cada um deles age de uma forma específica e diferenciada, apresentando efei-tos assertivos cada vez mais benéficos.

Em todas as opções de tratamento existentes ainda há chance de recidiva, urgindo a necessidade de buscar a prevenção quando possível, considerando o conhecimento do médico sobre o histórico pessoal e familiar de seu paciente, para que no momento da síntese existam tentativas para minimizar a tensão da pele e infecções secundárias. Para isso, além do uso da terapia de radiação pré-operatória ou precoce, pode ser feita a associação de curativos à base de silicone. É importante lembrar que queloides podem ser formadas por incisões pós cirúrgicas, mas também por pequenos traumas, então, em pacientes propensos, quanto mais rápido essas lesões forem tratadas, menor o risco de se formarem novas lesões.

REFERÊNCIAS BIBLIOGRÁFICAS

AL-MOHAMADY, A. E-S. *et al*. Pulsed dye laser versus long-pulsed Nd:YAG laser in the treatment of hypertrophic scars and keloid. Journal of Cosmetic and Laser Therapy, v. 18, p. 208, 2016.

CALDERÓN, W. *et al*. Manejo de queloides mediante combinación de cirugía y radioterapia con haz de electrones. Cirugía Plástica Ibero-Latinoamericana, v. 46, p. 57, 2020.

CORRÊA, P.M. *et al*. Tratamento para queloides: revisão de literatura. Revista Brasileira de Cirurgia Plástica, v. 34, p. 391, 2019.

KHALID, F.A. *et al*. The efficacy of excision followed by intralesional 5-fluorouracil and triamcinolone acetonide versus excision followed by radiotherapy in the treatment of ear keloids: a randomized control trial. Burns, v. 44, p. 1489, 2018.

KUMAR, V. *et al*. Robbins Basic Pathology E-book. 10 ed. Philadelphia: Elsevier, 2018.

MOURA FILHO, F.R. *et al*. Radioterapia com feixe de elétrons adjuvante à cirurgia de queloide gigante recalcitrante na orelha. Surgical & Cosmetic Dermatology, v. 12, p. 83, 2020.

NAN, L. *et al*. A multicenter prospective randomized controlled clinical study of 5-fluorouracil in different mass concentrations combined with triamcinolone in the treatment of keloids. Zhonghua Shao Shang Za Zhi – Chinese Journal of Burns, v. 5, p. 437, 2021.

SOCIEDADE BRASILEIRA DE DERMATOLOGIA (SBD). Queloide. Disponível em: https://www.sbd.org.br/dermatologia/pele/doencas-e-problemas/queloide/81/. Acesso em: 25 jun. 2021.

SHIN, J. *et al*. Combination therapy using non-ablative fractional laser and intralesional triamcinolone injection for hypertrophic scars and keloids treatment. International Wound Journal, v. 16, p. 1450, 2019.

SILVA FILHO, L.P. *et al*. Atualidade no tratamento das queloides: uma revisão de literatura. Brazilian Applied Science Review, v. 5, p. 1148, 2021.

ZHANG, M. *et al*. Hyperbaric oxygen therapy can ameliorate the EMT phenomenon in keloid tissue. Medicine, v. 97, p. 1, 2018.

CAPÍTULO 11

PAPEL DO DERMATOLOGISTA NO ACOMPANHAMENTO DE PACIENTES GRÁVIDAS

Palavras-chave: Gestantes; Dermatologia; Higiene da Pele; Anormalidades da Pele

ANA ELISA CHOUCAIR HOSKEN ARÃO[1]
BRUNA DIULY SANTOS COSTA[1]
CHRISTINA SANTOS BARBOSA[1]
TAINÁ RESENDE BATISTA[1]
ANA ELISA CARVALHO SANTOS CHAVES[1]
LARISSA AFONSO PAIVA[1]
FILIPE DA SILVA BARBOSA[1]
LUIZA MAGALHAES AVELAR[1]
KARLA SILVIA DE SOUSA[1]
MARINA VIANA MELO[1]
ANA LUIZA QUEIROZ DA SILVA LACERDA[1]
SOPHIA MOURÃO GONTIJO DE CASTRO[1]
JULIE CALDEIRA GATTI[1]
GABRIELLA MOTÉ TROTTA[1]

1. Discente do Curso de Medicina do Centro Universitário de Belo Horizonte.

INTRODUÇÃO

A gravidez representa um período de modificações no corpo da mulher, com o intuito de estabelecer condições adequadas para o desenvolvimento materno-fetal. Essas alterações variam em cada gestante e dependem do período gestacional, ocorrendo em quase todos os sistemas do organismo, com adaptações anatômicas, metabólicas, imunológicas e hormonais. Estas se caracterizam por grandes elevações de estrogênio, progesterona, beta-hCG, prolactina e uma variedade de hormônios e mediadores que alteram completamente as funções do organismo, levando a alterações inclusive na pele, que podem variar de discretas a severas, e devem ser reconhecidas e tratadas adequadamente pelo dermatologista (FERNANDES *et al*., 2014).

Segundo Fernandes *et al*. (2014), entre as alterações fisiológicas, as de pigmentação acometem cerca de 90% das pacientes grávidas. Dentre outros achados, têm-se alterações como as estrias gravídicas, vasculares, acnes e de pelos e unhas. Nas mudanças pigmentares, destacam-se o melasma, que ocorre em 75% das gestantes, a hiperpigmentação, que se manifesta em 90% delas, e é comum o escurecimento da aréola mamária (Sinal de Hunter), da genitália externa e da linha alba, que se torna referida como linha nigra.

Essa hiperpigmentação da pele da gestante está relacionada aos altos níveis de progesterona, que aumentam a produção e a secreção do hormônio melanotrófico da hipófise. Ele age sobre moléculas de tirosina da pele, induzindo a produção excessiva de melanina, o que provoca máculas hipercrômicas denominadas cloasmas ou melasmas. As estrias afetam 90% das grávidas e os microvasos atingem cerca de 40%. A acne, por sua vez, também é uma queixa comum nas gestantes, podendo ser a primeira manifestação ou aparecer como agravamento da acne pré-existente (URASAKI, 2011).

Ademais, o hirsutismo é uma manifestação frequente que ocorre devido a uma elevação na produção androgênica ovariana, aumentando assim a quantidade de pilificação nas gestantes. Na maioria dos casos, há regressão até seis meses pós-parto. Em contrapartida, geralmente no pós-parto ocorre o eflúvio telógeno, resultando em uma perda significativa diária dos fios de cabelo. Na gestação, a fase anágena é prolongada (80% dos fios de cabelo encontram-se nessa mesma fase), por isso é comum a mulher relatar espessamento dos cabelos na gravidez. Em um a cinco meses após o parto, há evolução para a última fase do ciclo capilar e uma grande parte do cabelo entra na fase telógena. Isso dá origem a um aumento da queda de cabelo, que pode persistir por muitos meses no posteriormente ao processo de parturição. Os cabelos voltam ao estado normal, geralmente, de seis a 15 meses após o parto (ZUGAIB, 2016).

Diante do exposto, o período gestacional é marcado por modificações fisiológicas em diversos órgãos e sistemas do organismo materno. Mudanças na pele e dos anexos ocorrem de modo precoce e são moduladas por questões hormonais, imunológicas e metabólicas. Sendo assim, o objetivo do presente artigo é atentar-se às modificações dermatológicas, uma vez que o diagnóstico e tratamento correto podem diminuir as complicações e garantir bem-estar materno e fetal, além de evitar terapêuticas desnecessárias. Vale ressaltar que essas alterações dermatológicas podem ser esteticamente significativas e comprometer a questão

psicoemocional e social da gestante. Logo, o médico dermatologista possui um papel fundamental no acompanhamento da mulher durante a gestação, de modo a tratar os sintomas gerados pela gravidez e fomentar a melhoria da autoestima, por meio de cuidados físicos e emocionais (ZUGAIB, 2016).

MÉTODO

Trata-se de uma revisão narrativa realizada no período entre abril de 2021 e junho de 2021, por meio de pesquisas em livros, teses e artigos nas bases de dados PubMed, Cochrane, Biblioteca Virtual em Saúde e na biblioteca do Journal of the American Academy of Dermatology. Foram utilizados os descritores em inglês Pregnant "*Women*" e "*Dermatology*" com seus equivalentes de acordo com os *Medical Subject Headings* (MeSH).Desta busca foram encontrados 2251 artigos, posteriormente submetidos aos critérios de seleção.

Os critérios de inclusão foram: artigos nos idiomas inglês e português, publicados nos últimos 20 anos e que abordavam as temáticas propostas para esta pesquisa, estudos do tipo revisão sistemática e narrativa, disponibilizados na íntegra. Os critérios de exclusão foram: artigos duplicados, disponibilizados na forma de resumo, que não abordavam diretamente a proposta estudada e que não atendiam aos demais critérios de inclusão. Após a aplicação dos critérios de seleção, restaram 28 artigos que foram submetidos à leitura minuciosa para a coleta de dados. Os resultados foram apresentados de forma descritiva, divididos em categorias temáticas abordando: estrias gravídicas, melasma, alterações vasculares, acne, rosácea e psoríase.

RESULTADOS E DISCUSSÃO

Estrias gravídicas

As estrias decorrem de atrofias ocasionadas pelo rompimento das fibras elásticas e colágenas da pele e são observadas como linhas ou faixas atróficas purpúreas ou róseas que, com o tempo, tornam-se esbranquiçadas (SAMPAIO & REVITTI, 2008). No período gestacional, 90% das gestantes são afetadas por estrias, principalmente no terceiro trimestre, fato predominantemente relacionado à distensão mecânica (Figura 11.1). Possui maior frequência em multíparas do que nulíparas e atinge principalmente o abdome, mamas e quadris (AZULAY *et al*., 2017). Sua prevalência nessa etapa deve-se à hiperfunção das glândulas adrenais, ocorrendo o hipercorti-solismo típico da gravidez. Os fatores de risco para o seu aparecimento são o ganho de peso excessivo e a história familiar (ZUGAIB, 2016).

Em relação a medidas preventivas, a principal baseia-se no controle de peso da gestante. Esta deve seguir as recomendações obstétricas, evitando aumentos significativos e abruptos de peso, principalmente no terceiro trimestre. Ginecologistas e obstetras recomendam exercícios físicos de intensidade moderada, como atividades leves na água, caminhada e bicicleta. De forma adjunta, a hidratação da pele é essencial para evitar ressecamento e também agir na tentativa de prevenção de estrias, aliando o uso de cosméticos hidratantes e o consumo de água. Não há comprovação de prevenção com óleos e suplementos vitamínicos, por isso seu uso será individualizado. É fundamental a orientação sobre cuidados com a pele para esse grupo, visando pacientes melhor

informadas e aptas a tomarem melhores decisões (URASAKI, 2011).

A pele é o maior órgão do corpo humano, tanto em área de superfície, quanto em peso. Ela está diretamente relacionada à estética para muitas pessoas, tendo relação com a beleza e bem-estar, de modo que, quando afetada, pode ocasionar baixa autoestima e distúrbios psicológicos. O tratamento para estrias é algo que, além de ser desafiador, exige paciência e compromisso por parte do paciente. Tem-se notado melhores resultados quando se iniciam técnicas logo após o aparecimento das estrias do que em estágios avançados.

Os recursos terapêuticos usados buscam principalmente a eliminação do tecido fibroso, trocando-o por células novas, e, assim, reconstituir a elasticidade e aspecto anteriormente observado. Várias técnicas têm sido abordadas, como a associação da radiofrequência, vacuoterapia e cosméticos contendo fatores de crescimento tem apresentado resultados significativos – sempre verificar restrições em casos de gravidez (SILVA *et al*., 2020).

O melasma é uma condição que se caracteriza pelo surgimento de manchas escuras ou acastanhadas na pele, com a manifestação de manchas irregulares, bem definidas, geralmente simétricas e comumente afetam a face dos indivíduos. Essa hiperpigmentação que destoa da tonalidade comum da pele possui diversas causas, mas geralmente esta condição está relacionada ao uso de anticoncepcionais hormonais femininos, à gravidez, sobretudo, à exposição da luz solar (devido à radiação ultravioleta) e até mesmo à luz visível. Além da predisposição genética e alterações hormonais, que também influenciam de forma significativa no surgimento dessa condição (RIVITTI, 2014; SHETH & PANDYA, 2011).

Figura 11.1. Estrias abdominais em puerpério imediato por efeito do cortisol associado à distensão localizada durante a gestação

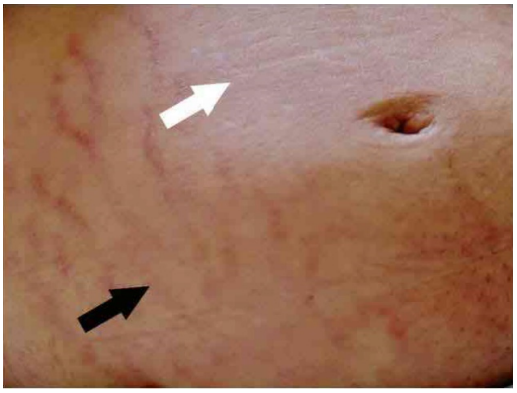

Legenda: Seta branca: estrias antigas com aspecto nacarado; Seta preta: estrias recentes com aspecto violáceo. **Fonte:** ZUGAIB, 2016.

Melasma

Sob esse viés, considerado um dos achados histopatológicos mais frequentes associados à gestação, a hiperpigmentação acomete aproximadamente 70% das gestantes (URASAKI, 2011; PURIM & AVELAR, 2012). Dentre tais achados, o melasma, também chamado de cloasma quando ocorre durante a gestação, pode desaparecer em até um ano após o parto, no entanto, aproximadamente 30% das pacientes apresentam evolução da mancha, sendo persistente em mulheres com histórico de uso de contraceptivo oral (GAEDTKE, 2011).

As mudanças fisiológicas na produção do pigmento melanina pela estimulação de estrogênio e níveis altos do hormônio estimulador de melanócitos durante a gestação são responsáveis por fenômenos pigmentares comuns, esperados nessa fase. Isso inclui o melasma no rosto (Figura 11.2) e

até mesmo a linha negra no abdômen (Figura 11.3).

Historicamente, foi sugerido que essas alterações hormonais relacionadas à gravidez pudessem acelerar o crescimento ou causar alterações nos nevos melanocíticos de forma benigna. Alguns estudos relatam aumento do tamanho e/ou escurecimento de alguns nevos durante a gravidez, como também pode ocorrer com o uso de anticoncepcionais orais. O crescimento dos nevos durante a gravidez pode ser atribuído diretamente ao alongamento/estiramento da pele e ao aumento da vascularização, mais comumente em lesões no abdômen e nos seios. No entanto, como dito anteriormente, é essencial que o profissional se atente às alterações do melasma durante o acompanhamento do caso, já que a hiperpigmentação pode mascarar lesões mais graves como o melanoma (FRIEDMAN *et al*., 2019).

Figura 11.2. Melasma: manchas escuras, irregulares e bem demarcadas de hiperpigmentação, frequentemente se desenvolvendo na gravidez como resultado da estimulação hormonal dos melanócitos



Fonte: FRIEDMAN *et al*., 2019.

Sobre o tratamento, a hidroquinona tópica, na concentração de 4%, é considerada a intervenção mais comum nos casos de melasma, incluindo homens e mulheres não grávidas. Não foram encontradas diferenças significativas no clareamento da pele entre o uso de hidroquinona (4%) em comparação com o ácido azelaico (20%) e ácido ascórbico (5%), construídos em distintos ensaios clínicos randomizados. Ademais, o uso da tretinoína também parece ser eficaz como clareador do melasma em casos mais simples. Todavia, diante da necessidade da prescrição cautelosa devido às restrições terapêuticas durante a gravidez, o uso do filtro solar com pelo menos fator de proteção solar 15 pode representar, em determinadas situações, uma das únicas possibilidades de tratamento, sendo, portanto, medida central e primordial a ser adotada, além dos cuidados e controle com a exposição solar (JUTLEY *et al*., 2014; KRAUS & LEMOS, 2019)

Figura 11.3. Linea nigra: uma linha de hiperpigmentação que frequentemente se desenvolve durante a gravidez como resultado do aumento do hormônio estimulador dos melanócitos



Fonte: FRIEDMAN *et al*., 2019.

É importante citar, também, devido ao seu protagonismo, que a hidroquinona não é tóxica para a formação do feto, com estudos mostrando que doses de até 300 mg/Kg não

foram consideradas teratogênicas, mesmo quando administradas durante a organogênese fetal. Por outro lado, esse fármaco está classificado no grupo C pela Food and Drugs Administration (FDA), que caracteriza que estudos com animais demonstraram efeito adverso para o feto, mas não há estudos adequados realizados em seres humanos. Assim, os benefícios do emprego da droga em mulheres grávidas podem ser aceitáveis, apesar dos riscos potenciais.

Logo, em virtude dessa controvérsia, o profissional deve ter cautela quanto ao uso de hidroquinona em gestantes, principalmente em relação às suas doses (FIGUEIRÓ *et al*., 2008). Em resumo, diversos tratamentos podem ser usados de forma concomitante, tanto os citados anteriormente, como diversos outros, a fim de construir uma terapia de combinação que tente alcançar maior êxito no tratamento do melasma. Entretanto, é válido citar que há ressalvas sobre todo e qualquer uso de medicamento durante a gravidez, dessa forma a atualização constante do profissional sobre os estudos acerca da medicação de indicação é essencial (JUTLEY *et al*., 2014).

Destarte, apesar de benigno, o melasma representa uma condição esteticamente capaz de causar danos emocionais e psicossociais à gestante, gerando impactos na qualidade de vida dessas mulheres e causando sentimento de frustração e constrangimento relativos à aparência da pele. Embora se sintam motivadas a buscarem recursos terapêuticos e formas de prevenção, muitas vezes as gestantes se sentem inseguras e receosas com relação a possíveis danos que o tratamento possa causar à saúde do feto, fazendo com que optem por esconder as manchas em vez de tratá-las. Assim, de modo a contribuir para o bem-estar e para minimizar os prejuízos emocionais dessas mulheres, se fazem necessárias orientações acerca de métodos de prevenção e de tratamentos seguros ao feto e à paciente (KRAUS & LEMOS, 2019).

Alterações vasculares

O estrogênio e outros fatores relacionados com a instabilidade vascular, a distensão e a proliferação de vasos durante o período da gestação são os principais mecanismos que levam às alterações vasculares. Essas ocorrem em consequência a outras adaptações geradas pelo corpo feminino como aumento do fluxo sanguíneo, neovascularização e vasodilatação. São as mais prevalentes os angiomas e o eritema palmar que é visto em cerca de 65% das grávidas brancas e em aproximadamente 30% das grávidas negras (CUNNINGHAM *et al*., 2021; FERNANDES *et al*., 2014).

O eritema palmar tem início no primeiro trimestre e é mais comum em mulheres caucasoides. Clinicamente, pode acometer as eminências tenar e hipotenar ou toda a palma, acompanhando-se de cianose e palidez. Desaparece na primeira semana do pós-parto e está relacionada aos níveis elevados de estrógenos, além do aumento da volemia (ALVES *et al*., 2005). Em relação às varicosidades, tem-se como origem o aumento da pressão venosa e volume sanguíneo nos vasos femorais e pélvicos do útero dilatado, além da predisposição genética. Elas ocorrem em cerca de mais de 40% das gestantes e surgem a partir do terceiro mês de gestação e apresentam etiologia multifatorial, entre elas tendência familiar, fragilidade do tecido elástico e aumento da pressão venosa devido à compressão venosa do útero. Tendem a regredir no pós-parto, e pode ser realizada profilaxia com o uso de meia elástica, repouso com elevação dos membros inferiores ou em

decúbito lateral, sendo recomendável evitar a posição ortostática (ALVES *et al*., 2005).

Já as aranhas vasculares surgem entre o segundo e o quinto mês de gestação, devido aos altos níveis de estrógeno, sendo mais frequentes em mulheres caucasoides (até 67% de acometimento). São mais encontradas nas áreas de drenagem da veia cava superior, como face, pescoço e membros superiores, e seu tamanho tende a aumentar ao longo dos meses. Geralmente as aranhas vasculares desaparecem até a sétima semana após o parto e podem ocorrer recidivas em gestações subsequentes (ALVES *et al*.,2005).

Hemangiomas cavernosos pequenos podem desenvolver-se em até 5% das gestantes, surgindo no final do primeiro trimestre de gravidez. O tratamento é cirúrgico para as lesões persistentes, e também têm relação com os níveis de estrógeno. Por fim, os tumores glômicos e granulomas pirogênicos são vistos na gengiva e nos dedos e para evitar à formação dessas lesões a higiene oral é recomendada, além do acompanhamento odontológico pré-natal. Essas manifestações geralmente têm resolução após a gestação (CUNNINGHAM *et al*., 2021; FERNANDES *et al*., 2014).

Acne

A acne é uma doença inflamatória crônica comum da unidade pilossebácea que é mais frequente em adolescentes, mas que pode afetar qualquer faixa etária, incluindo mulheres gestantes, porém nesta ela pode apresentar-se agravada (KUTLU *et al*., 2020). Também é considerada multifatorial por envolver influências genéticas, hormonais e ambientais. Sua patogênese abrange quatro principais vias: a produção excessiva de sebo, a hiperqueratinização folicular ou comedogênese, a presença da bactéria *Propionibacterium acnes* e a inflamação. Pouco se sabe sobre a mudança nesses fatores durante a gestação, mas há um aumento da atividade glandular durante a gravidez, principalmente das glândulas sebáceas (YANG *et al*., 2016). Embora existam numerosos estudos sobre acne no adolescente e no adulto, são poucos os estudos dedicados à acne na gravidez além de não existirem ensaios clínicos randomizados para o seu tratamento (KUTLU *et al*., 2020; BECHSTEIN & OCHSENDORF, 2017).

Estudos conduzidos por Bechstein e Ochsendorf (2017) indicaram que até 42% das mulheres grávidas sofrem de acne, sendo que em 90% delas a doença existia antes da gravidez e em um terço a acne recidivou durante a gestação após um período anterior sem a doença e, em 60%, a acne piorou durante a gravidez. Já o trabalho conduzido por Panicker *et al*. (2016) demonstrou que a maioria dessas pacientes apresentou exacerbação da acne no terceiro trimestre de gestação. Além disso, um estudo transversal analítico com 1.284 puérperas internadas em um hospital terciário do sul do Brasil (HOEFEL *et al*., 2020) indicou que o aparecimento ou agravamento da acne foi identificado em 35,7% das participantes. Houve associação significativa da faixa etária materna de até 25 anos com o aparecimento da doença. No entanto, ainda não está claro o porquê de as mulheres mais jovens apresentarem acne com mais frequência durante a gravidez, mas existe uma associação aos fototipos quatro e cinco à maior incidência de acne.

Assim, os locais mais comumente afetados são as bochechas e a testa, submental e submandibular estão mais severamente envolvidos em mulheres grávidas com idade

menor ou igual a 25 anos. As acentuações em submental e submandibular são tipicamente observadas na acne adulta, por isso, é observada certa semelhança entre a acne da gravidez e a acne da mulher adulta (KUTLU *et al*., 2020)

O estudo de Kutlu *et al*. (2020), que envolveu 295 gestantes com acne, destacou, dentre suas descobertas, que possuir acne na adolescência, na fase adulta ou em gestações anteriores não influencia na gravidade dessa manifestação na gravidez. Já as mulheres com menstruação irregular antes da gravidez, aquelas com síndrome dos ovários policísticos, com hirsutismo e com alto índice de peso corporal, tendem a apresentar acne na gestação. No entanto, as mulheres grávidas que receberam o tratamento com isotretinoína sistêmica anteriormente tinham acne notavelmente menos grave quando comparado àquelas que foram tratadas com antibiótico.

Contudo, Sampaio e Revitti (2008) também descreveram que a influência da gravidez na atividade das glândulas sebáceas é controversa, havendo trabalhos que indicam diminuição da atividade dessas glândulas (o que levaria a melhora do quadro durante a gravidez) enquanto outros afirmam que a atividade apócrina aumenta no terceiro trimestre em decorrência do aumento de estrogênio circulante. No entanto, o mesmo autor alertou que a acne possui comportamento absolutamente variável.

No mais, a associação entre os andrógenos e a dermatose inflamatória discutida é bem conhecida, visto que o excesso de andrógenos leva ao aumento da produção de sebo e à comedogênese (YANG *et al*., 2016). Por outro lado, o papel do estrogênio e da progesterona, hormônios que são substancialmente alterados no período gestacional, são menos estudados.

Dentre os artigos estudados, sobressai a teoria descrita por Kutlu *et al*. (2020) de que, no primeiro trimestre, o aumento significativo do hormônio beta-hCG estimula a produção de andrógenos e pode induzir a acne pelo aumento da produção sebácea. Durante o segundo e terceiro trimestres, os níveis de estrogênio e progesterona aumentam ainda mais do que a sua elevação pré-menstrual, embora os estrogênios supostamente possuam efeito supressor nas glândulas sebáceas, os altos níveis de progesterona são considerados agravantes pelo estímulo de secreção e proliferação de queratinócitos, capazes de aumentar a comedogênese.

O autor Yang *et al*. (2016) destacou que a progesterona aumenta mais de 100 vezes e o estradiol fica entre 10 a 50 vezes mais alto, com regularização dos níveis após o parto, a testosterona circulante aumenta apenas ligeiramente e de forma constante durante a gravidez e os níveis de sulfato de dehidroepiandrosterona diminuem no segundo e terceiro trimestres. É importante mencionar que a incidência e a gravidade da acne não estão relacionadas com o gênero do feto.

O tratamento em gestante se baseia mais na manutenção e cuidados com a pele, uma vez que o uso de medicamentos se torna restrito, pois a maioria possui ação teratogênica, o que justifica a contraindicação no período gestacional ao uso de drogas mais eficazes, como a tretinoína e isotretinoína. Assim, essas drogas exigem rigoroso cuidado nas mulheres de idade fértil, a fim de evitar a gravidez durante o seu uso (HONEIN *et al*., 2004). Nesse contexto, é necessário atuar em fatores causais, como a limpeza da pele afim de controlar sua oleosidade, porém sem excesso para não a irritar, ajustando o pH do sabonete a fim de evitar os mais alcalinos,

bem como escolher produtos tópicos menos comedogênicos e indicados somente por um especialista (ZAENGLEIN *et al*., 2016).

Em conclusão, verificou-se que as mudanças da acne durante a gravidez podem estar influenciadas por fatores desconhecidos, o que leva a necessidade de mais estudos para a investigação da patogênese da doença. Além disso, é notória a limitação do médico quanto à conduta clínica na escolha do tratamento, uma vez que, os medicamentos com maior eficácia são contraindicados às mulheres gestantes.

Psoríase e rosácea

A pele possui diversos tipos celulares e mediadores, os quais juntos constituem seu sistema imune e desenvolvem a proteção do corpo humano contra agentes externos. Apesar da ativação do sistema imune propor proteção no sentido de remover antígenos, outros mecanismos mediados por células podem resultar em dano inflamatório crônico ao tecido e iniciar um estado patológico como o da psoríase (RODRIGUES & TEIXEIRA, 2009).

De acordo com Silva e Silva (2007), as células da pele possuem uma íntima ligação com as células nervosas, portanto, observam-se determinadas doenças da pele que têm certa relação com o estado emocional do indivíduo. Tal ação é determinada pela somatização, a qual representa as emoções determinando influência em um ou mais órgãos do corpo de maneira não intencional. Assim como outras dermatoses relacionadas ao emocional, a psoríase está associada ao estresse no seu desencadeamento ou na piora das lesões.

Apesar de estudos atuais, a psoríase ainda é uma doença de etiologia desconhecida, com evolução crônica, acentuada e tendência a reincidências. A lesão característica desta patologia é representada por uma placa eritemato-escamosa, e saliente em relação à superfície da pele. As escamas estão superpostas como lâminas de um fragmento de mica, apresentam cor avermelhada e podem ser destacadas com facilidade mediante a raspagem da lesão. As lesões podem ser do tamanho de gotas (gutata) ou de moedas (numular); pode confluir para formação de figuras policíclicas, como também branquear o centro e permanecer em atividade na periferia, formando arcos de círculo (gyrata) (SILVA & SILVA, 2007).

A psoríase aparece mais comumente em áreas de superfície de extensão de joelhos, cotovelos e couro cabeludo. Todavia, pode se manifestar em áreas gerais do tronco, sendo caracterizada pela forma entrodérmica, na qual as lesões se generalizam por toda a pele. Além disso, há outras formas existentes de difícil controle, como a psoríase artropática, eritrodérmica e vulgar. A primeira é caracterizada por lesões que se disseminam pelas articulações, principalmente nas mãos, com um quadro de lesões eritemato-escamosas e pustuloso generalizado, podendo levar o indivíduo a apresentar febre. Já a psoríase eritrodérmica compreende uma descamação universal ou muito extensa, podendo ter um aumento até que todo o corpo seja envolvido. E, por fim, a psoríase vulgar, é o tipo mais comum de psoríase, sendo caracterizada por pápulas e placas róseas ou vermelhas que são de tamanho variável, nitidamente demarcada, seca e usualmente coberta com camadas de finas escamas prateadas (SILVA & SILVA, 2007).

De acordo com a Sociedade Brasileira de Dermatologia (2021a), apesar do estresse, existem outros fatores de risco que podem desencadear o processo de aparecimento desta

dermatose, como a obesidade, o consumo de bebidas alcoólicas, o tempo frio que promove o ressecamento da pele piorando as lesões e o tabagismo, uma vez que ele pode piorar a gravidade da manifestação das lesões.

Mesmo com estudos demonstrando a relação do aparecimento da psoríase com o histórico familiar do indivíduo, na gravidez, quando é identificada esta patologia, sua etiologia não se relaciona com histórico pessoal ou familiar de psoríase. Segundo Duarte *et al*. (2009), a maioria das pacientes, que já tinham lesões provenientes da condição dermatológica, referem melhora da dermatose durante o período gestacional, principalmente a partir do final do primeiro trimestre. Além disso, demonstra que o controle da psoríase e de outras doenças inflamatórias, durante a gravidez parece ter influência hormonal. Hormônios placentários, estrógenos e progesterona estimulam a produção de substâncias, com capacidade de diminuir a inflamação, influenciando na resposta das células T e na proliferação de queratinócitos.

Em contrapartida, de acordo com Horn *et al*. (2009), existem relatos que ao engravidar, mulheres que possuem psoríase tendem a agravar o seu quadro clínico e a maioria destes estudos relatou piora de sua psoríase após o parto. Nesse sentido, ainda não é nítida a relação da psoríase com o período gestacional, uma vez que essa piora pode ser devido à própria doença, comorbidades associadas ou efeitos adversos das terapias, evidenciando que os resultados de uma gravidez em uma paciente com psoríase ainda não estão claros.

Apesar da melhora do quadro na maioria das gestantes, é certo que os cuidados devem existir, principalmente, durante o tratamento, uma vez que certos medicamentos podem trazer riscos para a mãe e para o desenvolvimento do feto, por mais que já se tenha costume com os fármacos antes da gravidez. Sendo assim, os recursos terapêuticos para a psoríase são limitados. Além disso, existe um tipo especial de psoríase que ocorre na gravidez denominado impetigo herpetiforme ou por alguns autores de psoríase pustulosa na gravidez (Figura 11.4). Este quadro foi descrito por Hebra, em 1872 (HEBRA, 1872 apud DUARTE *et al*., 2009) e é considerada uma doença específica da gravidez. Muitos autores conceituam o impetigo herpetiforme como uma psoríase da gravidez na fase aguda pustulosa.

Figura 11.4. Impetigo herpetiforme: tipo especial de psoríase do período gestacional caracterizado por placas eritematosas com pústulas



Fonte: ZUGAIB, 2016.

A principal indicação terapêutica para doenças inflamatórias da pele, como psoríase, são os corticosteroides tópicos. De acordo com Tyler e Zirwas (2013), o uso desses medicamentos e a sua segurança no período gestacional inclui a quantidade aplicada, oclusão, locais de aplicação e o veículo de administração. Os fármacos foram classificados de acordo com a categoria de risco de FDA e os corticosteroides tópicos são categoria C, ou seja, sem estudos em humanos, mas com estudos em animais, conferindo risco para o feto. Portanto, é

imperativo que o médico instrua a gestante a não aplicação em curativos oclusivos ou áreas extensas a fim de evitar uma absorção sistêmica e, consequentemente, um risco de toxigenicidade que pode acometer o neonato aumentando o risco de teratogenicidade.

Esta condição pode se associar à insuficiência placentária, uma vez que pode promover alterações dos eletrólitos, caracterizando uma hipocalcemia e, consequentemente, pode levar a anormalidades fetais. Além de condições preocupantes para o feto, o impetigo herpetiforme também pode ser identificado em homens, mulheres no climatério, puérperas e em usuárias de contracepção hormonal (AZULAY-ABULAFIA *et al*.,2004)

Em gestantes, as alterações cutâneas podem começar a ser identificadas a partir do terceiro trimestre de gravidez, evidenciando lesões com placas eritematosas que evoluem para lesões inflamatórias de contorno irregular com a presença de pústulas sobrepostas. Ademais, com clínica demasiada, as pacientes com impetigo herpetiforme apresentam astenia pronunciada, febre elevada, náusea, vômito, diarreia, calafrio, taquicardia e artralgia. Estudos laboratoriais exibem leucocitose, aumento da velocidade de hemossedimentação e, ocasionalmente, hipocalcemia. A reposição endovenosa de fluido e eletrólitos, notadamente cálcio, associada à corticoterapia é o tratamento de escolha (AZULAY-ABULAFIA *et al*., 2004).

Para a escolha do método terapêutico deve-se atender aos seguintes critérios: observação da extensão da doença, quantidade e tempo de uso das medicações. Em quadros iniciais extensos, o corticoide sistêmico é a droga de escolha para o tratamento inicial e em pacientes com psoríase de média e grave intensidade, resistente à terapêutica tópica, a fototerapia UVB de banda estreita é a primeira indicação. A combinação de psoraleno e UVA (PUVA) é opção para controle da doença a partir do segundo trimestre. Por ser considerada categoria C, a ciclosporina pode ser utilizada com cuidado e em casos especiais. Antibióticos sistêmicos devem ser associados quando existe infecção secundária, e, nos casos de distúrbios hidroeletrolíticos, a reposição deve ser realizada (DUARTE *et al*., 2009).

Além do supracitado, a placenta passa a desempenhar papel fundamental na tolerância imunológica, propiciando uma mudança da imunidade mediada por células para a humoral, deslocando a população de linfócitos predominantes Th1 auxiliar para Th2 auxiliar. Em resposta a essa alteração, dermatoses mediadas por Th2 tendem a piorar e as mediadas por Th1 melhoram na gestação e acredita-se que estes sejam mediadores da inflamação na rosácea. Embora exista esse direcionamento, o padrão nem sempre é correspondido pelas doenças de pele inflamatórias e glandulares, como a rosácea (YANG *et al*., 2016).

A rosácea, consoante a Sociedade Brasileira de Dermatologia (2021b), é uma patologia dérmica vascular inflamatória crônica que acomete principalmente adultos do sexo feminino entre os 30 e 50 anos de idade. A etiopatogenia dessa doença não está totalmente esclarecida, porém pacientes negros estão menos sujeitos a sua manifestação e existe uma propensão para brancos e descendentes europeus que pode estar associada a uma genética familiar. Os tipos principais limitam-se à face, principalmente restritos a zona malar, nariz, mento e fronte acompanhados de telangiectasias e eritema. Geralmente se tornam aparentes associadas a pústulas e pápulas, além de possuir importante

relação com fatores psicológicos, hábitos alimentares e exposição solar (como cofator de patogênese). Trata-se de uma doença que possui surto e recidiva, relação com a colonização de microrganismos como o ácaro presente na flora fisiológica humana, o *Demodex folliculorum* e a bactéria *Bacillus oleronius*.

A pele do paciente com rosácea é geralmente mais seca e sensível, altamente irritável e eritematosa. Com a progressão da clínica, surgem telangiectasias, pústulas e pápulas que podem se apresentar associadas com a ocorrência nodular e edematosa. A clínica desta condição pode propiciar uma sensação abrupta de calor na pele caracterizada pelo *flushing* facial, caracterizando um surto da vasodilatação. Ademais, outro sinal ou sintoma, é o rinofima – mais comum em homens –, sendo definido como um espessamento dermatológico irregular com dilatação folicular e deformação de áreas como malar, nariz e orelha. Alterações oculares como ressecamento, ceratite irritação, blefarite e conjuntivite ocorrem em 50% dos casos, necessitando de atenção e, muitas vezes, prescrição medicamentosa (SBD, 2021b).

Revisões de literatura e artigos científicos sobre rosácea no período gestacional e a relação dessa dermatose durante a gravidez são escassos, porém existem muitos relatos de uma variação rara e extrema da rosácea conglobata, chamada rosácea fulminante ou pioderma facial, na mulher grávida. De etiologia desconhecida, Gozzano *et al*. (2016), relatam que existem teorias que a relacionam com a ingestão de vitamina B12 e variação de hormônios femininos, sendo caracterizada por abscessos hemorrágicos, pústulas, cistos, pápulas inflamatórias e placas na pele de aparecimento abrupto e recidiva rara. Os principais agentes terapêuticos são cortiçosteroides orais, antibióticos e isotretinoína oral objetivando a diminuição das sequelas causadas por esse tipo de rosácea.

A melhora da rosácea papulopustular durante a gravidez sugere que a fisiologia deste período é terapêutica, já que a hiperplasia folicular, produção de sebo e pápulas e pústulas decaem. A relação ocorre porque, com a continuidade da gravidez, existe uma relação do aumento dos hormônios sexuais femininos e a afinidade destes com a testosterona e dihidrotestosterona, que diminuem a sua concentração no início da gestação (SHANGRAW & HANIFIN, 2017).

Como alternativa neste período de opções terapêuticas tão limitadas dentro do contexto gestacional, observa-se que o uso de algumas substâncias para o tratamento da rosácea devem ser restritas ao período após no segundo e terceiro trimestre pela dúvida quanto à sua teratogenicidade. Incluída nessas drogas, está a tretinoína, considerada em alguns estudos teratogênica no primeiro trimestre, e o adapaleno que também deve ser usada com cautela através da conversa com o dermatologista e o obstetra sobre seus riscos e benefícios. Ademais, algumas opções podem causar hiperbilirrubinemia neonatal quando utilizados próximo do período de nascimento. Nesse sentido, o uso tópico da sulfacetamida de sódio é indicado em todo o período gestacional, contrapondo-se ao uso dapsona tópica, que teoricamente possui associação de acometimento neonatal. Clindamicina, metronidazol e eritromicina são agentes tópicos seguros durante a gravidez para tratamento de rosácea e acne. Por fim, é imperioso ressaltar que o uso tópico de tazaroteno é contraindicado por causa da sua relação estabelecida em estudos com animais com anomalias (TYLER & ZIRWAS, 2013).

CONCLUSÃO

Diversas alterações fisiológicas ocorrem no organismo da mulher grávida. Dentre essas, as mudanças cutâneas podem ser motivo de queixas das pacientes. Com uma grande prevalência, as estrias gravídicas devem ser hidratadas de forma abundante e outros tratamentos precisam de avaliação quanto às suas restrições. Em relação ao melasma, a hidroquinona tópica pode ser usada em determinados casos com extrema cautela, sendo sempre indicado o uso de filtro solar. Diante de alterações vasculares, o médico deve orientar a paciente sobre suas causas fisiológicas e o provável desaparecimento com a evolução da gravidez. A acne também pode acometer gestantes, principalmente em bochechas, testa, região submental e submandibular.

Muitos medicamentos são teratogênicos, logo a conduta deve ser baseada na manutenção e cuidados com a pele. Em relação a doenças pré-existentes, como a psoríase, geralmente há uma melhora, principalmente por influência hormonal. Os recursos terapêuticos são limitados, uma vez que alguns fármacos podem prejudicar a saúde da mãe e do feto. Por fim, a rosácea não é comum durante a gestação, mas, pode ocorrer uma forma rara em que o médico tem tratamentos limitados.

Os profissionais da saúde devem estar bem orientados e trabalhar em conjunto, de forma interdisciplinar, para garantir o bom curso da gestação. Os dermatologistas precisam ter conhecimento sobre a identificação e as condutas não teratogênicas a serem tomadas quando as gestantes apresentarem alterações na pele.

REFERÊNCIAS BIBLIOGRÁFICAS

ALVES, G.F. *et al*. Dermatologia e gestação. Anais brasileiros de dermatologia, v. 80, p. 179, 2005.

AZULAY-ABULAFIA, L. *et al*. Psoríase pustulosa da gestação (impetigo herpetiforme): relato de dois casos e revisão da literatura. Revista Brasileira de Ginecologia e Obstetrícia, v. 26, p. 153, 2004.

AZULAY, R.D. *et al*. Dermatoses atróficas e escleróticas. In: AZULAY, R.D. *et al*. Azulay Dermatologia. 7 ed. Rio de Janeiro: Guanabara Koogan, 2017. p. 645.

BECHSTEIN, S.K. & OCHSENDORF F. Acne and rosacea in pregnancy. Hautarzt, v. 68, p. 111, 2017.

CUNNINGHAM, F.G. *et al*. Fisiologia materna. In: SCHWANKE A (coord.). Obstetrícia de Williams. 25 ed. Porto Alegre: AMGH, 2021. p. 47.

DUARTE, I. *et al*. Psoríase e gravidez. In: SOCIEDADE BRASILEIRA DE DERMATOLOGIA - SBD. Consenso Brasileiro de Psoríase 2009. São Paulo: SBD, 2009. p. 101.

FERNANDES, L.B. *et al*. Alterações dermatológicas na gravidez: revisão da literatura. Revista FEMINA, v. 42, p. 101, 2014.

FIGUEIRÓ, T.L.M. *et al*. Pele e gestação: aspectos atuais dos tratamentos e drogas comumente utilizados. Revista FEMINA, v. 36, p. 511, 2008.

FRIEDMAN, E.B. *et al*. Management of pigmented skin lesions during pregnancy. Australian Journal of General Practice, v. 48, p. 621, 2019.

GAEDTKE, G.N. Abordagem terapêutica do melasma na gestação - revisão bibliográfica. Trabalho de Conclusão de Curso [Pós-Graduação em Medicina Estética] - Instituto Paulista de Ensino em Medicina e Cirurgia Estética, Universidade Tuiuti do Paraná. 2011. 22f.

GOZZANO, J.O.A. *et al*. Rosácea fulminante: relato de caso. Revista da Faculdade de Ciências Médicas de Sorocaba, v. 18, p. 17, 2016.

HOEFEL, I.D.R. *et al*. Striae gravidarum, acne, facial spots, and hair disorders: risk factors in a study with 1284 puerperal patients. Journal of pregnancy, v. 2020, p. 8036109, 2020.

HONEIN, M.A. *et al*. Can we ensure the safe use of known human teratogens? Introduction of generic isotretinoin in the US as an example. Drug safety, v. *27*, p. 1069, 2004.

HORN, E.J. *et al*. Pregnancy outcomes in psoriasis: why do we know so little? Journal of the American Academy of Dermatology, v. 61, e5, 2009.

JUTLEY, G.S. *et al*. Systematic review of randomized controlled trials on interventions for melasma: An abridged Cochrane review. Journal of the American Academy of Dermatology, v. 70, p. 369, 2014.

KRAUS, A.E. & LEMOS, F. Abordagem terapêutica do melasma no período gestacional: revisão de literatura. Trabalho de Conclusão de Curso [Cosmetologia e Estética], Universidade do Sul de Santa Catarina. 2019. 21f.

KUTLU, O. *et al*. Acne in pregnancy: a prospective multicenter, cross-sectional study of 295 patients in Turkey. International Journal of Dermatology, v. 59, p. 1098, 2020.

PANICKER, V.V. *et al*. A clinical study of cutaneous changes in pregnancy. Journal of Epidemiology and Global Health, v. 7, p. 63, 2017.

PURIM, K.S.M & AVELAR, F.S. Fotoproteção, melasma e qualidade de vida em gestantes. Revista Brasileira de Ginecologia e Obstetrícia, v. 34, p. 228, 2012.

RIVITTI, E.A. Afecções queratóticas. In: RIVITTI E.A. Manual de Dermatologia Clínica de Sampaio e Rivitti. Porto Alegre: Artes Médicas, 2014. p. 160.

RODRIGUES, A.P. & TEIXIEIRA, R.M. Desvendando a psoríase. Revista Brasileira de Análises Clínicas, v. 41, p. 303, 2009.

SAMPAIO, S.A.P. & REVITTI, E.A. Dermatoses em estados fisiológicos. In: SAMPAIO, S.A.P. & REVITTI, E.A. Dermatologia. 3 ed. São Paulo: Artes Médicas, 2008. p. 1323.

SOCIEDADE BRASILEIRA DE DERMATOLOGIA (SBD). Psoríase. Sua saúde, 2021a. Disponível em: <https://www.sbd.org.br/dermatologia/pele/doencas-e-problemas/psoriase/18/>. Acesso em: 06 jun. 2021.

SOCIEDADE BRASILEIRA DE DERMATOLOGIA (SBD). Rosácea. Sua saúde, 2021b. Disponível em: <https://www.sbd.org.br/dermatologia/pele/doencas-e-problemas/rosacea/62/>. Acesso em: 06 jun. 2021.

SHANGRAW, S. & HANIFIN, J. Papulopustular rosacea improvement in pregnancy: A case report.

Journal of the American Academy of Dermatology, v. 76, AB187, 2017.

SILVA, E.S. *et al*. Terapia combinada para tratamento das estrias pós puerpério: benefícios da radiofrequência, vacuoterapia e fatores de crescimento. Brazilian Journal of Natural Sciences, v.3, p. 365, 2020.

SILVA, K.S & SILVA, E.A.T. Psoríase e sua relação com aspectos psicológicos, stress e eventos da vida. Estudos de Psicologia, v. 24, p. 257, 2007.

SHETH, V.M. & PANDYA, A.G. Melasma: A comprehensive update. Journal of the American Academy of Dermatology, v. 65, p. 689, 2011.

TYLER, K.H. & ZIRWAS, M.J. Pregnancy and dermatologic therapy. Journal of the American Academy of Dermatology, v. 68, p. 663, 2013.

URASAKI, M.B.M. Skin Care adopted by pregnant women seen by public health services. Acta Paulista de enfermagem, v. 24, p. 67, 2011.

YANG, C.C. *et al*. Inflammatory facial acne during uncomplicated pregnancy and post-partum in adult women: a preliminary hospital-based prospective observational study of 35 cases from Taiwan. Journal of the European Academy of Dermatology and Venereology, v. 30, p. 1787, 2016.

ZAENGLEIN, A.L. *et al*. Guidelines of care for the management of acne vulgaris. Journal of the American Academy of Dermatology, v. 74, p. 945, 2016.

ZUGAIB, M. (editor). Repercussões da gravidez no organismo materno. Obstetrícia. 3 ed. Barueri: Manole,. p. 165, 2016.

CAPÍTULO 12

CARACTERÍSTICAS CLÍNICAS DO ACOMETIMENTO CUTÂNEO NOS PORTADORES DE LÚPUS ERITEMATOSO

Palavras-chave: Dermatopatia; Lúpus Eritematoso Cutâneo; Manifestações Cutâneas

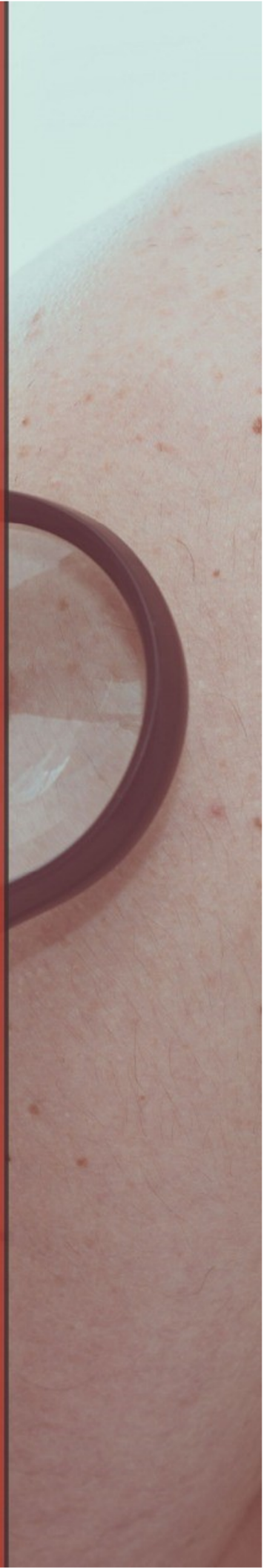

ANNA GABRIELA FIGUEIREDO DE ALMEIDA[1]
ANNA REBECKA RODRIGUES SILVA DE FREITAS[1]
ROBERTA GRACIELLE AMORIM DE QUEIROZ[1]

1. Discente de Medicina, Faculdade de Ciências Médicas da Paraíba.

INTRODUÇÃO

O lúpus eritematoso (LE) é um transtorno de natureza autoimune que acomete o tecido conjuntivo de forma exclusivamente cutânea ou multissistêmica, envolvendo principalmente pele, articulações, rins e membranas serosas (FILHO *et al*., 2014). É considerada uma doença rara com maior incidência entre as idades de 20 a 50 anos, afetando mais as mulheres do que homens, em sua maioria, pacientes com uma história familiar de lúpus e outras doenças autoimunes (EASTHAM *et al*., 2014).

Apesar de sua etiologia ainda não ser conhecida, acredita-se que surge pela insuficiência dos mecanismos regulatórios do sistema imunológico e que seu favorecimento se dá pela associação com fatores genéticos, emocionais e ambientais que ocasionam uma desordem imunorregulatória (FILHO *et al*., 2014). A correlação desses múltiplos fatores se integra ao desarranjo do sistema imune, perda da tolerância imunológica, surgimento de autoanticorpos, deficiência na remoção de complexos imunes, ativação do sistema complemento e outros processos inflamatórios que levam à lesão celular e/ou tecidual (FREIRE *et al*., 2011).

A expressão de lúpus eritematoso cutâneo é adequada para pacientes com lesões causadas por LE, seja a doença de pele completa ou parte de uma doença sistêmica (BERBERT *et al*., 2005). O envolvimento da pele é evidente, considerando que cerca de 80% dos pacientes terão alguma manifestação cutânea durante o curso da doença (MACHADO *et al*., 2008). A forma cutânea do LE apresenta três classificações: lúpus cutâneo agudo, lúpus cutâneo subagudo e lúpus cutâneo crônico. Sobre reações dermatológicas, as lesões são polimorfas, apresentam-se preferencialmente nas zonas corporais expostas à luz solar e podem ser específicas ou inespecíficas, gerando uma grande diversidade de manifestações clínicas (GOMES, 2015).

O acometimento imunopatológico é comum às diferentes formas. A deficiência da fração C^2 do complemento e a presença de antígenos de histocompatibilidade HLA-B8 podem ocorrer nos portadores de LE e em seus familiares. Em outras colagenoses, o HLA-B8 pode estar presente (AZULAY *et al*., 2015).

O objetivo deste estudo foi analisar o acometimento cutâneo nos portadores de lúpus eritematoso.

MÉTODO

O estudo trata-se de revisão integrativa da literatura em âmbito nacional nos anos de 2017 a 2021, realizado no mês de junho de 2021, caracterizando-se por possuir um caráter sistematizador na revisão dos diferentes resultados e rastreio de artigos, pretendendo o entendimento do tema proposto e levando em consideração os diversos estudos selecionados. Dessa forma, busca responder a seguinte pergunta: Como se manifesta o acometimento cutâneo nos portadores de lúpus eritematoso?

Selecionaram-se os artigos seguindo as recomendações do PRISMA que divide o processo de busca em quatro etapas (identificação, seleção, elegibilidade e inclusão).

Na fase de identificação, buscaram-se estudos publicados nas bases de dados da Biblioteca Virtual em Saúde (BVS), Scientific Electronic Library Online (SciELO) e Google Acadêmico, com o objetivo de captar um número maior de estudos, um cruzamento de termos foi realizado: “lúpus eritematoso

cutâneo" AND "manifestações cutâneas". Na BVS e SciELO, foram encontrados um total de zero resultados, já no Google Acadêmico, acharam-se 3.950 resultados com a utilização dos descritores.

Na fase de seleção, a aplicação dos seguintes filtros foi realizada: idioma (português) e artigos com até cinco anos de publicação, aparecendo 971 resultados.

A terceira fase (elegibilidade) remeteu a leitura dos títulos e/ou resumos dos artigos para seleção dos que respondiam aos seguintes critérios de inclusão: estudos realizados apenas com seres humanos, artigos cuja amostra não possuísse outras comorbidades ou doenças associadas, textos não pediátricos ou obstétricos e aqueles que abordassem exatamente o tema proposto. 9 estudos foram selecionados para a fase de inclusão, na qual os artigos foram lidos na íntegra para que os seguintes critérios de exclusão fossem aplicados: disponibilizado na forma de resumo (1), descreverem relato de caso de apenas um paciente (3) e não abordavam diretamente a questão norteadora, referindo-se apenas a diagnóstico, fator de risco e tratamento (2), e não tinha relevância adequada sobre o assunto (1).

Realizou-se a busca, durante todo o processo, por dois investigadores independentes, seguindo as recomendações de duplo cegamento preconizadas pelo PRISMA, e em caso de divergências entre os pesquisadores, resolveu-se por meio de um terceiro investigador que deu seu parecer final. Assim, dos 3.950 artigos encontrados inicialmente na base de dados, 2 foram selecionados para compor o presente estudo.

RESULTADOS E DISCUSSÃO

O Lúpus Eritematoso (LE), uma doença crônica autoimune que se caracteriza pela presença de células B e T autorreativas, responsabiliza-se por produzir de forma exagerada um grupo heterogêneo e vasto de autoanticorpos, sendo relatados 116 desses em associação às diversas manifestações clínicas que têm graus de severidade e prognóstico abrangentes nos pacientes portadores (SARAIVA, 2019).

No LE, tem-se como segunda manifestação clínica mais comum a lesão cutânea, posteriormente à artrite desenvolvida nos pacientes acometidos. Porém, apesar das manifestações sistêmicas costumarem ser anteriores às dermatológicas, tem-se que em 20 a 25% dos acometidos estas aparecem anteriormente. Tais lesões representam quatro dos onze critérios que se fazem necessários para o diagnóstico, segundo o American College of Rheumatology, apesar de haver um número maior de manifestações cutâneas listado nos critérios classificatórios das Clínicas Colaboradores Internacionais do Lúpus Sistêmico (SLICC), de 2012, os quais se agrupam em quatro grupos (ROCHA, 2017). É importante destacar que quando nos referimos aos doentes que apresentam lesões cutâneas apenas, fazendo uma proporção entre homem e mulher, tem-se o gênero feminino como predominante (SARAIVA, 2019).

Segundo Rocha (2017), as manifestações cutâneas do LE têm sido agrupadas em diversos tipos, como em lesões específicas, as quais têm apresentação histopatológica característica, e não específicas, e podem ainda ser categorizadas de acordo com a histologia, sorologia, quadro clínico ou fase da doença.

Macroscopicamente, encontram-se como achados mais comuns o eritema malar, a fotossensibilidade e o lúpus discoide. Microscopicamente, as lesões se mostram como uma reação liquenoide com degeneração vacuolar da camada basal epidérmica, hiperqueratose, dilatações perivasculares e perifoliculares (rolhas córneas), atrofia da epiderme, depósito de mucina, infiltrados linfocitários mononucleares na junção dermo-epidérmica, alteração vacuolar, dilatação dos infundíbulos foliculares e espessamento da membrana basal (ROCHA, 2017).

Segundo Saraiva (2019), quando o LE manifesta-se apenas como doença dermatológica, denomina-se de Lúpus Eritematoso Cutâneo (LEC). O LEC pode ser dividido em subtipos, são eles: Lúpus Eritematoso Cutâneo Agudo (LECA), Lúpus Eritematoso Cutâneo Subagudo (LECS) e Lúpus Eritematoso Cutâneo Crônico (LECC). Para um bom entendimento, deve-se saber ainda que Lúpus Eritematoso Discoide (LED) é um subtipo de LEC e ganha destaque por ser a mais comum alteração cutânea específica do lúpus, representando 80% dos casos de LEC.

Embora o mecanismo do LEC não seja entendido em sua totalidade, sugere-se que ocorre pela combinação de fatores ambientais e genéticos. Além disso, evidências sobre a radiação UV, autoanticorpos, desregulação de células T, células dendríticas e outras noves células imunes, possuindo contribuição da imunidade inata para a ativação de outras células também imunes, estarem envolvidos na patogênese do LEC estão crescendo (SARAIVA, 2019).

Em 2019, Saraiva descreve que ao se dar destaque às lesões cutâneas, elas podem se diferenciar resumidamente em subtipos de LEC da seguinte forma: lesões que são transitórias, do tipo eritema malar, definem o LECA, erupções fotossensíveis de maior permanência que no subtipo anterior, mas não tem potencial de atrofia ou cicatrização falam a favor de LECS e, por fim, lesões com inflamação intensa e duradouras que podem culminar em cicatrizes permanentes e desfigurantes é o LED.

Lúpus eritematoso cutâneo agudo

Esse tipo de LEC costuma se apresentar na terceira década de vida e possui associação comumente com LES ativo, podendo perdurar algumas horas ou longas semanas. Também faz necessário conhecer que há fatores desencadeantes consideráveis, como as radiações ultravioletas (UV), UVA e UVB, hormônios sexuais femininas, drogas e químicos (SARAIVA, 2019).

Adentrando LECA, sabe-se que existem formas distintas de manifestação: a forma localizada e a forma generalizada. Sobre a localizada, trata-se de um “rash” ou eritema malar ou ainda “rash em borboleta” (Figura 12.1), que se caracteriza por uma erupção eritematosa em ambas as regiões malares, jugais e na ponte nasal, em acompanhamento com o seu contorno, sendo visto como um eritema fixo poupando as pregas nasolabiais. Pode ser elevado ou plano, ser pruriginoso ou doloroso, transitório (desencadeado pela iluminação solar), não gerar cicatrizes, mas levar a uma despigmentação da pele, e ter associação ou não com edema.

Quanto à manifestação generalizada (forma rara), desenvolve-se acima e abaixo do pescoço e é conhecida como “rash maculopapular de lúpus” ou dermatite lúpica fotossensível (Figura 12.2). Nesse caso, costuma-se visualizar uma erupção generalizada e geralmente com prurido de simétricas máculas e pápulas fotossensíveis. Pode estar associado à ulcerações de mucosa,

eritema ou vasos dilatados, exacerbação de vasos na área periungueal, dispersão difusa do cabelo, crescimento cuticular excessivo e ter semelhança com a dermatomiosite e, ainda mais raro, com a necrólise epidérmica tóxica ou eritema multiforme major (SARAIVA, 2019).

Figura 12.1. Eritema malar



Fonte: CUNLIFFE, 2021.

Figura 12.2. Rash maculopapular de lúpus



Fonte: NERY, 2021.

Lúpus eritematoso cutâneo subagudo

Em 2017, Rocha menciona que esse tipo de LEC representa um estado entre as lesões do LED inicial e o lúpus eritematoso sistêmico. Tem-se que a etiopatogênese das lesões cutâneas no LECS é o resultado de distintos momentos da doença, visto pela caída da tolerância ou pela indução da autoimunidade, os quais envolvem fatores como cigarro, infecções, luz UV, estresse, drogas ou agentes químicos sensibilizantes, e pela susceptibilidade do patrimônio genético individual. Além disso, é valioso o domínio de que o LECS pode advir conjuntamente ao LECA em paciente com Lúpus Eritematoso Sistêmico (LES), bem como a lesões discoides e à vasculite de pequenos vasos, uma vez que representa uma transição entre fases da doença. Esse subtipo é o que mais frequentemente possui associação com a Síndrome de Sjögren e o que mais ocorre no lúpus por drogas.

Sobre a manifestação cutânea, a topografia frequentemente é no dorso, pescoço, tórax superior e anterior, cotovelos e superfícies extensoras dos braços. As lesões se mostram de forma papuloescamosa na maioria dos pacientes, semelhantes à psoríase ou eczema, e podem descrever também um aspecto policíclico em parte dos acometimentos, apresentando de forma comum lesões anulares e escamosas que tendem a se unir, como pode ser visualizado na Figura 12.3. Em grande parte dos casos, existe fotossensibilidade, além do quadro que se desenvolve como pápulas ou placa(s) pequena(s), de escama fina, imitando uma erupção polimorfa à luz. A união e aumento dessas lesões podem se transformar em placas descamativas, não exsudativas nem endurecidas. Ainda pode se expor psoriasiforme, como líquen plano, policíclica concomitante e/ou anular, podendo este mimetizar eritema anular centrífugo. As lesões referidas tendem desenvolver discromias residuais, mas sem cicatrizes. Considerações gerais são que febre e mal-estar são sintomas comuns, alopecia difusa e ulceração oral são raras, e, apesar da maioria ser assintomática, o prurido pode ser presente (ROCHA, 2017).

Figura 12.3. Lesões eritematodescamativas, anulares, em arranjo policíclico



Fonte: BERBERT *et al*., 2005.

Lúpus eritematoso cutâneo crônico

O LECC comumente se manifesta de forma restrita à pele e na maioria das ocorrências não evolui para LES, exceto em 5 a 10% dos casos, ou seja, aqueles que possuem maior propensão para evolução. Essa categoria de lúpus possui subtipos que compreendem o lúpus discoide, o lúpus pérnio, o lúpus túmido e o lúpus profundo ou paniculite lúpica, e o novo critério SLICC ainda inclui o lúpus hipertrófico ou verrucoso (ROCHA, 2017).

Lúpus eritematoso discoide

Lesões discoides são as mais comuns do LECC e normalmente tendem a cursar de forma benigna quando comparadas com as outras classes de lúpus cutâneo. Nessa categoria, encontram-se dois tipos: a localizada e a generalizada. A localizada costuma se desenvolver na cabeça e no pescoço, principalmente em couro cabeludo e pavilhões auriculares (Figura 12.4), enquanto a generalizada, mais atípica e de maior chance de discorrer para doença sistêmica, possui lesões discoides tanto acima como abaixo do pescoço e se estende para extensores dos antebraços e das mãos. Às vezes, o lúpus discoide pode se apresentar em superfícies mucosas, de forma a incluir os lábios e mucosas oral, nasal e genital, como explicitado na Figura 12.5 (SARAIVA, 2019).

Surgindo como mácula ou pápula bem demarcada, escamosa e eritematosa (inicialmente, essas precoces placas eritematosas tendem a se assemelhar com outras patologias como a psoríase, sarcoidose ou linfocitoma cútis), que progressivamente origina uma placa discoide aderente e endurecida, comumente dolorosa para remoção, as lesões costumam envolver o folículo piloso desenvolvendo alopecia cicatricial (Figura 12.6). Com o decorrer do caso, elas viram atróficas, hiperpigmentadas na periferia e despigmen-tadas no centro, deixando cicatriz desfigurante em alguns pacientes. É importante saber que dentro de uma lesão, quando se fala de LED, há possibilidade de desenvolvimento de carcinoma de células escamosas, exemplo na Figura 12.7 (SARAIVA, 2019).

Segundo Saraiva (2019), lesões ativas quando palpadas demonstram-se mais espessas e firmes que a pele sadia que as envolvem. Alguns pacientes com tais lesões demonstram uma fotodistribuição, o que se faz considerar que a exposição solar pode exacerbá-las, assim como traumas, enquanto outros têm lesões semelhantes em zonas de pele não expostas. Vale ainda salientar que existe uma variante extremamente incomum de LED, chamada LED hipertrófica ou verrucosa, a qual possui lesões, com caraterísticas semelhantes aos ceratoacan-

tomas e ao líquen plano hipertrófico, muito espessas que emergem nos braços, mãos e face em que áreas verrucosas aparecem cobrindo ou na periferia da lesão discoide.

Figura 12.4. Lesão discoide na concha auricular



Fonte: AZULAY *et al*., 2015.

Figura 12.5. Lesão em mucosa oral



Fonte: MENZIES *et al*., 2018.

Figura 12.6. Alopecia cicatricial



Fonte: AZULAY *et al*., 2015.

Figura 12.7. Carcinoma espinocelular sobre lesão de lúpus



Fonte: AZULAY *et al*., 2015.

Variantes do lúpus eritematoso cutâneo crônico

1. Lúpus eritematoso profundo (Paniculite Lúpica)

Acomete principalmente mulheres adultas, comprometendo a derme profunda e o tecido adiposo subcutâneo, apresentando-se como nódulos subcutâneos firmes (Figura 12.8), bem delimitados, com preferência por regiões mais gordurosas, como mamas, face e região proximal dos membros. Pode estar presente no LEC ou no LES (podendo surgir antes ou depois do surgimento do LES), sendo mais comum no LECC e atingindo cerca de 2% dos pacientes. Se presente, a lesão tende a ser discoide, eritematosa, atrófica e ulcerada, podendo ser única. Em remissão, demonstra-se como uma cicatriz deprimida decorrente da atrofia do tecido subjacente, tendo potencial de ulcerar e mais dificilmente de calcificar. Biópsia é algo crítico nesses casos por possuir diagnóstico diferencial com linfoma subcutâneo. Além disso, não tem comportamento com a típica dermatite de interface nem possui relevância relacionada à exposição solar como fator agravante ou deflagrador (ROCHA, 2017).

Figura 12.8. Nódulos eritematovioláceos, deprimidos, localizado no braço



Fonte: BERBERT *et al*., 2005.

2. Lúpus túmido

Possui curso benigno, é mais comum em homens, caracteriza-se por significativa fotossensibilidade e tem preferência por face e tronco. O perfil das lesões (Figura 12.9) é: eritematosas, infiltradas, endurecidas, de borda elevada e bem delimitada, e não descamativas, podendo se assemelhar com a urticária. A fase de regressão não gera cicatrizes. No exame histopatológico, vê-se um comportamento distinto às demais lesões de LE, com ausência de rolha córnea (ROCHA, 2017).

Figura 12.9. Lesão típica do lúpus túmido



Fonte: CUNLIFFE, 2021.

3. Lúpus pérnio ou perniose do lúpus

Tem aspecto de geladura, surgindo em regiões que são expostas ao frio, piorando com tal sensação térmica, e com caráter doloroso. Apresenta-se como placas (ou nódulos) eritematopurpúricas nos joelhos e pododáctilos, orelhas, nariz, falanges e tornozelos, e podem parecer com o lúpus discoide, exemplo na Figura 12.10. Até 20% dos acometidos desenvolvem sinais de LES em alguma fase da enfermidade (ROCHA, 2017).

Figura 12.10. Lesão típica do lúpus pérnio



Fonte: NERY, 2021.

CONCLUSÃO

Dessa forma, sabe-se que o lúpus é uma patologia de acometimento imunológico, que atinge diretamente a pele, e apresenta formas lesivas distintas, as quais se diferenciam de acordo com o aspecto, cor, limitação e características histopatológicas. Entretanto, a dificuldade na compreensão do processo etiológico e fisiopatológico relacionado a essa doença de difícil diagnóstico, muitas vezes impossibilita o tratamento específico. Assim, é de extrema importância estabelecer o

conceito criterioso apoiado em conhecimento científico e pesquisas laboratoriais com o intuito de descrever as características clínicas do Lúpus Eritematoso. Como também, a anamnese dos pacientes com essa enfermidade é uma ferramenta importante para complementar o processo de diagnóstico. Por intermédio deste trabalho podemos concluir que o Lúpus Eritematoso Cutâneo é uma doença que necessita de mais estudos que descrevam especificamente as manifestações em si.

REFERÊNCIAS BIBLIOGRÁFICAS

AZULAY, R.D. *et al*.. Dermatologia. 6. ed., ver. e atual. - [Reimpr.] - Rio de Janeiro: Guanabara Koogan, 2015.

BERBERT, A.L.C.V. *et al*. Lúpus eritematoso cutâneo: aspectos clínicos e laboratoriais (Lúpus eritematoso cutâneo- Aspectos clínicos e laboratoriais) Anais Brasileiros de Dermatologia, v. 80, p. 119, 2005.

CUNLIFFE, T. Lupus erythematosus. Primary care dermatology society, 1994-2021. Disponível em: https://www.pcds.org.uk/clinical-guidance/lupus-erythematosus#images. Acesso em: 26 jun. 2021.

EASTHAM, A.B. *et al*. Cutaneous lupus erythematosus. Jama Dermatology, v. 150, p. 344, 2014.

FILHO, J.P.M. *et al*. Lupus erythematosus: considerations about clinical, cutaneous and therapeutic aspects. Anais Brasileiros de Dermatologia, v. 89, p. 18, 2014.

FREIRE, A.M. *et al*. Medidas de avaliação em lúpus eritematoso sistêmico (Medidas de avaliação no lúpus eritematoso sistêmico). Revista Brasileira de Reumatologia, v. 51, p. 75, 2011.

GOMES, P.M.S. *et al*. Lúpus eritematoso cutâneo: manifestações clínicas e análise laboratorial. Revista Sustinere, v. 3, p. 3, 2015.

MACHADO, A.P.B. *et al*. Envolvimento mucocutâneo no lúpus eritematoso sistêmico e sua associação com autoanticorpos. Anais Brasileiros de Dermatologia, v. 83, p. 323, 2008.

MENZIES, S. *et al*. Oral manifestations of lupus. Irish Journal of Medical Science, v. 187, p. 91, 2018.

NERY, B. Rash maculopapular do lúpus. Lúpus Eritematoso em Pediatria: novos critérios diagnósticos e tratamento inicial, 2021. Disponível em: https://www.portalped.com.br/especialidades-da-pediatria/reumatologia/lupus-eritematoso-em-pediatria-novos-criterios-diagnosticos-e-tratamento-inicial/. Acesso em: 06 jul. 2021.

ROCHA, A.C.N.C. Frequência das lesões cutâneas no Lúpus Eritematoso Sistêmico. Dissertação (Programa de Pós-graduação em Ciências da Saúde) – Faculdade de Medicina, Universidade Federal de Goiás. 2017. 83f.

SARAIVA, M.F.P.S. Manifestações Cutâneas do Lúpus Eritematoso. Relação com as suas Manifestações sistêmicas. Dissertação (Mestrado Integrado em Medicina) – Faculdade de Medicina, Universidade de Coimbra; 2019. 32f.

CAPÍTULO 13

CARCINOMA BASOCELULAR NA SÍNDROME DE GORLIN - GOLTZ, UMA VISÃO DERMATOLÓGICA: UMA REVISÃO INTEGRATIVA DA LITERATURA

Palavras-chave: Síndrome do Nevo Basocelular; Síndrome Gorlin-Goltz; Dermatologia; Carcinoma Basocelular

PEDRO IGOR GONTIJO SILVA [1]
LUIZA MORAIS BARBOSA[3]
RAFAELA LOPES FREITAS MOURA[1]
RAQUEL CAMILO DA CUNHA[3]
RENATA COSTA CAFÉ DE CASTRO[1]
SOFIA FAGUNDES VILELA[2]
LUIZA LABORNE SOUSA PINTO KALIL[4]

1. Discente de Medicina em Faculdade Ciências Médicas de Minas Gerais.
2. Discente de Medicina em Faculdade de Minas Belo Horizonte.
3. Discente de Medicina em Universidade Anhembi Morumbi.
4. Docente do Departamento de dermatologia da Faculdade Ciências Médicas de Minas Gerais.

INTRODUÇÃO

O carcinoma basocelular (CBC) é a neoplasia de maior incidência no Brasil e no mundo (WITMANOWSKI *et al*., 2017). Tem origem nos queratinócitos da camada basal da epiderme e, apesar de apresentar na maioria das vezes um bom prognóstico, sua morbidade é alta e a presença de recidiva é importante. Seu aparecimento está relacionado a fatores genéticos, como pele clara e predisposição familiar, e também a fatores ambientais, principalmente exposição à radiação ultravioleta. Na maioria das vezes, se encontra associado a outros sinais de dano solar, como ceratoses actínicas, lentigos solares e telangiectasias faciais (LÓPEZ-ESTEBARANZ, 2009).

A Síndrome de Gorlin-Goltz (SGG), também chamada de síndrome do nevo basocelular, se caracteriza por múltiplos carcinomas basocelulares de início precoce. Historicamente, foi estudada por diversos nomes, mas foi melhor definida em 1970, por Robert J. Gorlin e Robert W. Goltz, que detalharam as manifestações clínicas principais desse acometimento e determinaram a tríade clássica da síndrome: múltiplos CBCs, múltiplos ceratocistos odontogênicos e costelas bífidas (VIANA & RAMOS, 2021).

O objetivo desse estudo consiste em uma revisão que busca o entendimento da SGG em um contexto dermatológico e multidisciplinar, que revisa as principais manifestações clínicas, a prevalência desses acometimentos, uma variedade de estudos de caso, bem como abordagens diagnósticas e terapêuticas com ênfase no CBC. Nesse sentido, a presente análise objetiva expor, de forma clara, as principais e mais frequentes características desse quadro presentes em pacientes que indicam, mesmo que de forma demasiadamente variável, serem portadores da SGG. Ademais, a finalidade desse capítulo também envolve a importância da exposição dessa síndrome no viés médico, já que pouco ainda se sabe sobre a doença, mas que merece visibilidade em um cenário que envolve o paciente como um todo: sua saúde, estética, contexto social, terapêutico e sintomatológico.

MÉTODO

Trata-se de uma revisão integrativa da literatura, realizada no período de maio de 2021 a junho de 2021, por meio de pesquisas nas bases de dados PubMed, SciELO, BVS, Mendeley e JAAD. Foram utilizados os descritores: “Síndrome do nevo basocelular”, “Síndrome Gorlin-Goltz”, “Dermatologia”, “Carcinoma basocelular”. Desta busca foram encontrados 45 artigos, posteriormente submetidos aos critérios de seleção.

Os critérios de inclusão foram: artigos nos idiomas português, inglês e espanhol; publicados no período de 1977 a março de 2021 e que abordavam as temáticas propostas para esta pesquisa, estudos do tipo revisão, meta-análise, artigo científico, estudo transversal e casos clínicos, disponibilizados na íntegra. Os critérios de exclusão foram: artigos duplicados, disponibilizados na forma de resumo, que não abordavam diretamente a proposta estudada, artigos que seguiam a mesma propedêutica e temática de artigos já selecionados e que não atendiam aos demais critérios de inclusão.

Após os critérios de seleção restaram 20 artigos que foram submetidos à leitura minuciosa para a coleta de dados. Os resultados foram apresentados em tabelas e de forma descritiva, divididos em categorias temáticas abordando a Síndrome Gorlin-Goltz

no seu contexto geral, com suas manifestações, sua fisiopatologia e genética, seus diagnósticos, sua clínica, os tratamentos e seu prognóstico, dando ênfase e priorizando tudo aquilo que tange e é referente ao CBC.

RESULTADOS E DISCUSSÃO

A síndrome de Gorlin-Goltz

A síndrome de Gorlin-Goltz teve a sua primeira descrição datada em 1894, mas apenas no ano de 1960 Gorlin e Goltz pormenorizaram a doença a partir do estabelecimento de uma tríade para o seu diagnóstico: presença de múltiplos CBCs, ceratocistos odontogênicos e costelas bífidas. Mais tarde, com a contribuição dos estudos de Rayner *et al.* (1977) essa tríade foi modificada, o que determinou que a presença de cistos deveria estar em combinação com a calcificação da foice do cérebro e com as depressões, ou *pittings* palmoplantares (ACOCELLA *et al.*, 2009; DE AMEZAGA *et al.*, 2008).

Em relação à sua prevalência, há uma variabilidade de acordo com cada país, entretanto é geralmente aceita uma estimativa de um em 60.000 habitantes, sem diferença de acometimento entre os sexos ou etnias (DE AMEZAGA *et al.*, 2008). Sua manifestação se dá primordialmente em pacientes jovens, com maior expressividade da segunda até quarta década de vida, sem predileção por gênero ou etnia (DE AMEZAGA *et al.*, 2009).

São descritos mais de 100 sinais e sintomas relacionados à síndrome. As manifestações clínicas mais comuns são a presença de CBCs múltiplos (Figuras 13.1) e ceratocistos odontogênicos (Figura 13.2).

Os carcinomas estão presentes em cerca de 50-97% dos pacientes, de início a partir da adolescência e com maior incidência em indivíduos de pele branca. Já os ceratocistos, que são majoritariamente mandibulares, estão presentes em cerca de 75-90% dos pacientes, com pico de incidência na adolescência e podendo ser a primeira manifestação da doença. As depressões ou *pittings* palmares e plantares (Figura 13.3), consideradas como sinal patognomônico, estão presentes em 50-70% dos indivíduos, geralmente se desenvolvendo após a segunda década de vida (MACHADO *et al.*, 2014). São descritas como lesões de 2-3 mm de diâmetro e 1-3 mm de profundidade, nas palmas das mãos e plantas dos pés, que aumentam em número com o avançar da idade (LO MUZIO, 2008).

Figura 13.1. Múltiplas lesões na face por carcinoma basocelular e bossa frontal



Fonte: LINARES *et al.*, 2018.

Figura 13.2. Ortopantomografia, com setas brancas apontando ceratocistos no corpo e ramo mandibulares

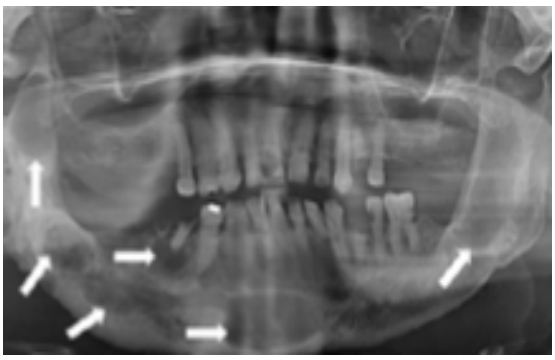

Fonte: RAHMAN *et al.*, 2010.

As calcificações da foice cerebral podem ser encontradas em cerca de 90% dos pacientes. Dismorfias craniofaciais, como macrocefalia, bossas frontais, fenda lábio-palatina e hipertelorismo são observadas em cerca de 60%. Também podem estar presentes alterações vertebrais, como costela bífida, cifoescoliose e defeitos de fusão. Em cerca de 5% das crianças, ocorre desenvol-vimento de meduloblastoma, com maior incidência no sexo masculino (MACHADO *et al*., 2014). Outras anomalias menos comuns são descritas na Tabela 13.1.

Figura 13.3. Setas brancas apontando fossas palmoplantares

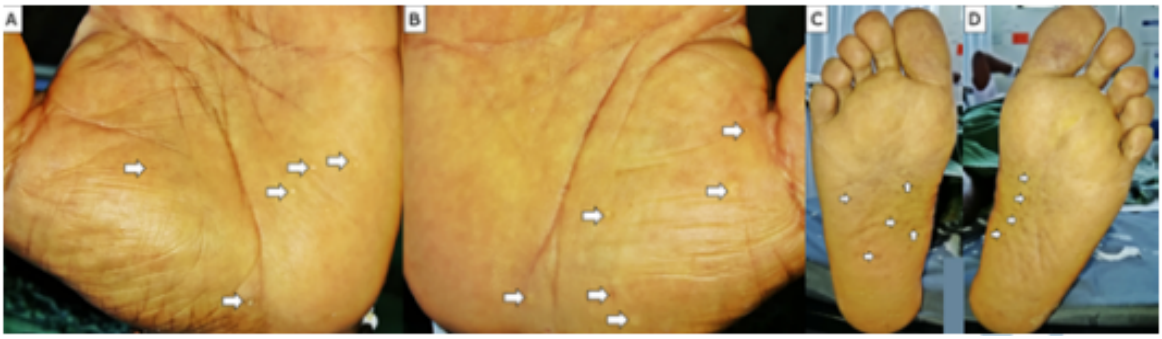

Legenda: (A e B) Fossas palmares, (C e D) Fossas plantares. **Fonte:** VALENCIA *et al*., 2021.

Tabela 13.1. Anomalias associadas à síndrome de Gorlin-Goltz (excluindo critérios maior e menor de Kimonis *et al*. (1997)

SISTEMA ESQUELÉTICO	Hálux valgo
	Polidactilia
	Defeitos corticais dos ossos longos
	Encurtamento do 4º metacarpo
	Calcificação pélvica Escoliose
	Aracnodactilia
	Agenesia das costelas
	Pés planos
	Costelas cervicais
PELE	Milia, especialmente nos membros
	Comedões
FACE E CRÂNIO	Braquicefalia
	Cistos coroides (3º e 4º ventrículos)
	Calcificação da tenda do cerebelo
MALFORMAÇÕES OROFACIAIS	Palato ogival
	Maloclusão dentária (hipoplasia maxilar e hiperplasia mandibular, fenda palatina)
	Fibromas palato ou seios maxilares
	Fibrossarcomas maxilares

	Ameloblastoma
SISTEMA NERVOSO	Meningioma
	Atraso cognitivo
	Hidrocefalia congênita
	Esquizofrenia
	Surdez neurossensorial
	Agenesia/disgenesia do corpo caloso
	Anosmia
SISTEMA VISUAL	Exotropia
	Amaurose congênita
	Ptose
	Estrabismo convergente/divergente
	Glaucoma
	Coloboma da coroide e/ou do nervo óptico
	Cegueira congênita e córnea opacificada
	Cataratas
	Calázio
SISTEMA REPRODUTOR	Fibroma uterino
	Fibrossarcoma ovárico
	Hipogonadismo e criptorquidia
	Mamilo supranumerário
	Distribuição dos pelos púbicos no homem com fenótipo feminino, escassez de barba e ginecomastia
	Quisto ovárico calcificado
OUTROS	Hérnia inguinal
	Anomalias renais
	Cistos linfomesentéricos
	Fibroma do ventrículo esquerdo (neonatal)
	Fibroma cardíaco

Fonte: MACHADO *et al*., 2014.

Fisiopatologia e genética

A SGG é uma doença genética autossômica dominante, caracterizada por alta penetrância e expressão fenotípica variável (originada pela interação entre fatores genéticos e ambientais). Essas transformações são causadas pela aberração do braço longo do cromossomo 22, estando relacionadas a um truncamento precoce da proteína do gene PTCH, situado no cromossomo 9q22.3 (BACHESK *et al*., 2021; DE AMEZAGA *et al*., 2008; ACOCELLA *et al*., 2009).

Estudos apontam que entre 30 a 50% dos pacientes portadores não apresentam familiares com a síndrome, sendo suas

mutações genéticas decorrentes de exclusões, inserções, alterações no sítio de emenda, absurdos e mutações missense, com resíduos de *hot spot* mutacionais identificados. Cerca de 70% das mutações PTCH1 da linha germinal são rearranjos, sendo descoberta, recentemente, a existência de mutações como resultado de erros no processo de reparo recombinacional (DE AMEZAGA *et al*., 2008; ACOCELLA *et al*., 2009; LO MUZIO, 2008).

O gene PTCH é um gene supressor tumoral importante em diferentes regiões do corpo, exercendo funções tais como estruturação embrionária, manutenção da homeostase em tecidos antigos e reparo tecidual durante inflamação crônica ou carcinogênese. Esse gene codifica uma ligação de proteína trans membrana (1447 aminoácidos e 12 domínios) a outra proteína chamada *Smoothened* (SMO). PTCH e SMO são inativos na membrana celular até que *Sonic Hedgehog* (SHH), um fator humoral, se ligue ao PTCH ativando a via de sinalização. SHH e sua ligação com PTCH/SMO iniciam um sinal molecular que controla o crescimento e a diferenciação celular. Verificou-se que, se o SHH estiver ausente ou alterado, o PTCH não interage com o SMO, alterando a função dos outros genes. O fator SHH desempenha um papel fundamental no sistema acima descrito, estimulando a expressão de genes (como GLI-1, FUSED e COSTAL2) e se o PTCH muda, quando o SHH se liga a ele, o SMO ativa os genes subsequentes (como: GLI1, PTCH 1, CCND2, FOXL1 e JAG) que favorecem uma proliferação celular descontrolada, levando ao desenvolvimento de neoplasia e a consequente manifestação dos sintomas da doença em foco (DE AMEZAGA *et al*., 2008; ACOCELLA *et al*., 2009). Cerca de um terço dos carcinomas basocelulares esporádicos também apresentam mutações adquiridas no gene PTCH.

Carcinoma basocelular na síndrome de Gorlin-Goltz

O CBC é uma neoplasia epitelial localmente destrutiva com diferenciação basaloide, de crescimento lento e variantes em número e tamanho (1 a 10 mm de diâmetro). É o tumor de pele mais comum em todo o mundo e responde por 80% dos cânceres de pele não melanomas. Em indivíduos com tumores esporádicos, a média de idade de seu aparecimento é de 60 anos, embora, indivíduos mais jovens são cada vez mais afetados (ALTER *et al*., 2015).

Na Síndrome do Nevo Basocelular (SNBC), o carcinoma ocorre em 50 a 97% dos casos e afeta habitualmente indivíduos jovens e leucodermos, principalmente em áreas do corpo fotoexpostas (MACHADO *et al*., 2014). A prevalência do tumor é maior em caucasianos, sendo menos frequente em indivíduos asiáticos e afro-americanos (LÓPEZ-ESTEBARANZ, 2009). Enquanto apenas 40% dos pacientes negros afetados por SNBC manifestam CBCs, em brancos, a incidência desse sintoma é de até 90% dos casos (LO MUZIO, 2008), provavelmente pelo papel fotoprotetor exercido pela melanina (VALENCIA *et al*., 2021). Estudos descritos do Noroeste da Inglaterra mostraram que essa doença afeta uma em 55.600 pessoas. Na Itália, a incidência é relativamente maior (uma em 256.000 pessoas), enquanto na Austrália é ainda maior (uma em 164.000 pessoas).

Os CBCs podem se desenvolver em vários estágios da doença, todavia, na maioria das vezes, eles surgem entre a puberdade e 35 anos de idade, sendo a idade média para esse

acometimento cerca de 25 anos. O número de CBCs é variável e pode chegar em milhares. Acometem principalmente a face (áreas perioculares, pálpebras, nariz, região malar e lábio superior), assim como dorso e tórax. Raramente acometem cintura e extremidades, porém existem raros relatos de acometimento na genitália (DE AMEZAGA *et al*., 2008; LO MUZIO, 2008; WITMANOWSKI *et al*., 2017).

O CBC que acomete a população em geral é clinicamente indistinguível do CBC decorrente da SNBC. Normalmente a lesão cutânea é uma pápula, nódulo ou placa, eritematosa, com telangiectasias em sua superfície e brilho perolado, que podem ulcerar. Vale diferenciar que, na síndrome, as lesões são mais numerosas, de aspecto polimórfico, aparecem em pessoas mais jovens, não apresentam predisposição por nenhum sexo e afetam áreas fotoexpostas ou cobertas (LINARES *et al*., 2018).

Em geral, os CBCs se tornam mais agressivos após a puberdade, com aumento de tamanho, ulceração, hemorragia, formação de crosta e capacidade de invadir localmente com rara capacidade de gerar metástases. Se não forem tratados, podem crescer e gerar grande comprometimento estético (DE AMEZAGA *et al*., 2008; LO MUZIO, 2008; WITMANOWSKI *et al*., 2017).

Em relação à etnia, vale destacar que apenas 40% dos pacientes negros afetados por SNBC manifestam CBCs, enquanto em brancos, a incidência desse sintoma é presente em até 90% dos casos (LO MUZIO, 2008). Nesta perspectiva, a neoplasia de pele em negros é presente incomum em razão do papel fotoprotetor exercido pela melanina, principalmente a eumelanina, que funciona como uma barreira física aos raios UV, bem como um filtro absorvente que diminui a penetração desses na epiderme (VALENCIA *et al*., 2021).

O CBC clinicamente é classificado em cinco tipos: nódulo-ulcerativo, pigmentado, esclerodermiforme ou fibrosante, superficial e fibroepitelioma. A forma nódulo-ulcerativa é a mais comum, correspondendo a 66,5% dos casos, segundo o estudo de Mantese e colaboradores, realizado em 2006 no Brasil. Manifesta-se como uma pápula eritematosa com teleangiectasias que acomete, sobretudo, cabeça e pescoço.

O tipo esclerodermiforme ocorre em cerca de 12,5% dos casos. Acomete a face como uma placa deprimida de limites mal definidos, que, apesar de pouco frequente, pode ulcerar. É o subtipo de pior prognóstico devido à grande possibilidade de infiltração e altas taxas de recidiva. O subtipo superficial acomete predominantemente tronco e ombros e é caracterizado por placas eritematodescamativas pouco infiltradas e de crescimento lento que, na clínica, precisam ser diferenciadas de psoríase, eczema, dermatofitoses, doença de Paget e placas de doença de Bowen. Sua frequência é de 7,4% considerando o mesmo estudo de Mantese *et al*. (2006). Por fim, o fibrepitelioma é a forma mais rara, localiza-se na região lombossacral, pubiana ou genitocrural e se inicia como uma pápula ou placa eritematosa, que pode se tornar pedunculada. Seu diagnóstico é usualmente dado pelo exame histopatológico (CHINEM & MIOT, 2011).

As características anatomopatológicas dos carcinomas basocelulares na SGG são geralmente semelhantes às observadas nos casos de CBCs esporádicos (LO MUZIO, 2008). Histologicamente, em todos os tipos, a lesão é constituída por uma proliferação de células basaloides. Às vezes, o centro da massa neoplásica desintegra-se, originando o

subtipo cístico. Outras vezes, surgem formações tubulares e glandulares (tipo adenoide), ou aparecem cistos córneos nas massas celulares (tipo ceratótico). Todos esses quadros podem ser encontrados na forma nodular ulcerada e suas variedades. Na forma esclerodermiforme, as células arranjam-se em cordões curtos, alongados ou ramificados e dispersos em estroma fibroso, muito denso. O subtipo superficial caracteriza-se por pequenas massas tumorais com origem em focos múltiplos da camada basal da epiderme (tipo multicêntrico).

Os tumores pigmentados seguem a mesma estrutura, porém produzem melanina. No fibroepitelioma de Pinkus, filamentos ramificados longos e finos de CBC, alguns conectados à epiderme, apresentam-se em meio a um estroma fibroso. A variante infiltrativa é configurada por ilhas de células basaloides pequenas e irregulares que invadem a derme, semelhantemente ao que ocorre na variante esclerodermiforme, porém com cordões de células mais finos. As formas esclerodermiformes, infiltrativas e micronodulares são consideradas de crescimento infiltrativo, com comportamento clínico mais agressivo e maior risco de recidivas. As formas sólidas, superficiais, pigmentadas e císticas são consideradas de crescimento expansivo, com comportamento mais brando (CHINEM & MIOT, 2011; BRASILEIRO FILHO, 2011).

Entre os fatores de risco relevantes para o desenvolvimento tumoral, é importante destacar que a exposição à radiação ultravioleta é a principal etiologia, uma vez que as radiações solares produzem mutações no gene PTCH (DE AMEZAZGA *et al*., 2008). Além disso, fototipos claros, idade avançada, genética positiva para carcinomas de pele, imunossupressão, sardas na infância e olhos e cabelos claros. Atividades ocupacionais que envolvem exposição solar e história de queimaduras solares na juventude também caracterizam fatores de risco para o desenvolvimento do CBC. É conhecido que o dano solar promova o surgimento dos carcinomas basocelulares entre 10 a 50 anos depois. Em relação ao tratamento e profilaxia, é notória a extrema importância do uso tópico de filtros solares, bem como do diagnóstico e tratamento precoce (Figura 13.4) (CHINEM & MIOT, 2011).

Figura 13.4. Carcinoma basocelular – Massas de células basaloides envolvidas

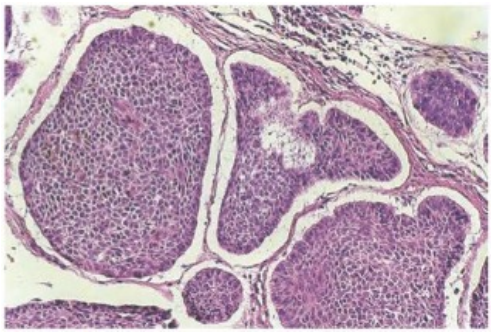

Fonte: BRASILEIRO FILHO, 2011.

Diagnóstico

Devido às diferentes manifestações e a complexidade dessa síndrome, é necessária uma avaliação multidisciplinar para obter o diagnóstico correto e precoce. O diagnóstico padrão ouro é baseado na existência concomitante de dois principais critérios e um critério menor, ou um critério principal e três menores, sendo eles (BACHESK *et al*., 2021; ACOCELLA *et al*., 2009; MORAMARCO *et al*., 2021):

Critérios diagnósticos maiores

a. Mais de dois epiteliomas basocelulares, ou um antes dos 20 anos
b. Ceratocistos múltiplos mandibulares, comprovados por exame histológico
c. *Pittings* plantares e palmares
d. Calcificação da foice do cérebro em indivíduos menores de 20 anos de idade
e. Apresentações familiares

Critérios diagnósticos menores

a. Anomalias esqueléticas
b. Bossa frontal
c. Coração ou ovário com presença de fibrose
d. Glaucoma
e. Palato alto arqueado com ou sem fenda labial e/ou palatina
f. Meduloblastoma infantil

Em conjunto à análise da presença de tais características, tem-se a realização de um exame clínico completo, com anamnese envolvendo a história familiar (história odontológica e médica pregressa), por se tratar de uma patologia genética autossômica dominante. O exame físico deve avaliar pele, distância interpupilar, olhos, circunferência da cabeça, sistema cardiovascular, esquelético, respiratório, nervoso central e aparelho geniturinário. Como exames complementares, utiliza-se a radiografia de algumas regiões, como tórax, mãos, pelve, coluna cervical e torácica e radiografia panorâmica, além de ultrassom e ecocardiograma (LO MUZIO, 2008). Para a análise das lesões cutâneas, após o diagnóstico clínico, deve ser procedida a exérese das lesões e exame anatomo-patológico (VIANA & RAMOS, 2021).

Em crianças, devido à expressão fenotípica variável, a conclusão diagnóstica pode ser mais complicada, já que algumas podem apresentar sinais básicos, enquanto outras podem ter "a cara típica", mas sem o encontro de outros sinais. Portanto, nesses casos, torna-se preciso realizar um rastreamento de genes e análise de mutação. Dentre os exames complementares citados anteriormente, o ecocardiograma é o mais utilizado nestas crianças que apresentam algum risco, para detectar a presença de fibromas cardíacos. Nos neonatos, além do rastreamento, a ultrassonografia durante a gravidez é uma forma de detecção de qualquer malformação de desenvoltura que possa implicar em alguma complicação no parto, como o aumento da circunferência da cabeça do feto. Entre 30% e 65% dos pacientes com a síndrome têm pequenas fossas palmo-plantares assimétricas aos 10 anos de idade anos, com faixa de percentual podendo subir para 80% aos 15 anos. Eles aumentam em número com a idade, são permanentes e são um forte diagnóstico indicador sempre que encontrado em uma criança. Eles são encontrados mais comumente nas palmas das mãos (77%) do que nas solas (50%) (LO MUZIO, 2008).

Os diagnósticos diferenciais devem ser feitos com outras síndromes genéticas que favorecem o aparecimento de múltiplos carcinomas cutâneos, como a Síndrome de Bazex-Dupre-Christol, Sindrome de Rombo e o Xeroderma Pigmentoso, (VIANA & RAMOS, 2021), síndromes hipertróficas, como a Síndrome de Sotos e de Beckwith-Wiedemann, e síndromes com outras lesões cutâneas semelhantes, como Síndrome de Brooke–Spiegler, Síndrome de Muir-Torre e o tricoepitelioma múltiplo familiar (MACHADO *et al*., 2014).

Para finalizar o diagnóstico, principalmente em caso de dúvidas, o teste genético molecular deve ser realizado. A intensa variabilidade fenotípica da síndrome faz com que muitos pacientes sequer saibam da presença da condição em seus familiares e, dessa forma, o rastreio dos familiares em conjunto com o aconselhamento genético, são fatores decisivos, pois não só concluem diagnóstico, como auxiliam na detecção precoce de outros indivíduos que possam conter as alterações genéticas, de maneira com que a morbimortalidade seja reduzida (MACHADO *et al*., 2014).

Estratificação do Carcinoma Basocelular

A estratificação clínica do CBC (Tabela 13.2) ratifica sobre a prevenção deste e é fornecida pelas diretrizes da National Comprehensive Cancer Network (NCCN). Esta leva em consideração parâmetros clínicos e patológicos e é baseada em uma combinação de evidências disponí-veis e em opinião multidisciplinar de especialistas. A localização de um CBC na chamada "zona H" (que inclui a parte central da face, pálpebras, sobrancelhas, área periorbital, nariz, lábios, queixo, mandíbula, pele, sulcos pré-auricular e pós-auricular e orelha) é classificado como de alto risco, independentemente do tamanho. As recomendações de tratamento nas diretrizes atuais baseiam-se nessa estratificação (BICHAKJIAN *et al*., 2018)

No acompanhamento de pacientes com CBC, o risco de recorrência local e desenvolvimento de mais tumores em outros locais do corpo devem ser levados em consideração, por isso é importante mencionar que um acompanhamento prolongado do paciente é essencial durante este período. Exames de pele semestrais são recomendados inicialmente, seguidos de exames anuais. Eles também devem ser instruídos sobre como realizar autoexames regulares. Também é importante para a prevenção do câncer de pele informar aos pacientes acerca da exposição aos raios ultravioletas e a importância da utilização do protetor solar (ALTER *et al*., 2015; BACHESK *et al*., 2021).

Do ponto de vista clínico, o carcinoma basocelular requer uma abordagem multidisciplinar, ou seja, um tratamento bem-sucedido precisa de tratamentos simultâneos. Assim, pediatras, especialistas em genética, dentistas, cirurgiões maxilofaciais, dermatologistas, todos desempenham um papel fundamental na identificação da doença (ACOCELLA *et al*., 2009).

Tratamento

O tratamento da SGG varia de acordo com as características da lesão, o local e a visualização dos exames complementares, mas deve incluir a remoção das lesões de CBC e ceratocistos odontogênicos.

No caso dos ceratocistos, as condutas terapêuticas podem ser conservadoras, como a marsupialização ou a descompressão, com ou sem enucleação, ou podem ser condutas radicais e invasivas como a resseção. Além disso, devido à grande chance de recidiva dos ceratocistos quando associados à SGG, métodos auxiliares como a crioterapia, a solução de Carnoy e a osteotomia periférica são recomendados (BACHESK *et al*., 2021)

Tabela 13.2. Estratificação do Carcinoma Basocelular

Parâmetros	Risco baixo	Risco alto
Clínica		
Localização/tamanho	Área L < 20mm Área M<10mm	Área L > 20mm Área M > 10mm Área H
Bordas	Bem definidas	Mal definidas
Primeiro X Recidiva	Primeiro	Recidiva
Imunossupressão	Não	Sim
Lugar principal de terapia de radiação patológica	Não	Sim
Padrão de crescimento	Nodular, superficial	Agressivo
Envolvimento perineural	Não	Sim

Legenda: Área L consiste no tronco e extremidades; Área M consiste nas bochechas, testa, couro cabeludo, pescoço; Área H consiste na face central, pálpebra, sobrancelha, pele periorbital, nariz, lábios, queixo, mandíbula, pele pré e pós-auricular, têmpora, orelhas, genitália, mãos e pés. Área H constitui risco alto independentemente do tamanho devido a localização**. Fonte:** BICHAKJIAN *et al*., 2018.

Em relação aos CBCs, a exérese cirúrgica é o tratamento mais eficaz. Como os pacientes portadores da síndrome podem apresentar muitas lesões, esses procedimentos podem levar a dor, desconforto e prejuízo estético. Caso a terapia cirúrgica não seja viável ou preferível, outros tratamentos podem ser eficientes, levando em consideração que a taxa de cura pode ser menor. A terapia fotodinâmica, eletrodissecção e curetagem, criocirurgia, radioterapia são exemplos desses tratamentos (LO MUZIO, 2008; BICHAKJIAN *et al*., 2018).

Terapia Cirúrgica

As lesões cutâneas devem ser submetidas a exérese cirúrgica, que é seguida do fechamento primário ou, de acordo com o tamanho da lesão, realização rotações de retalho ou enxertos cutâneos. Margens cirúrgicas de 0,3-1 cm são recomendadas para cirurgia convencional, dependendo da localização e do subtipo histológico. Todas as lesões que são removidas devem ser examinadas pelo exame anatomopatológico para avaliação do subtipo histológico e das margens cirúrgicas. O manejo cirúrgico deve ser abandonado se a excisão completa parecer improvável, se a operação levar a deformação e morbidade graves e se o tratamento cirúrgico for muito estressante para o paciente devido ao seu estado geral. No entanto, mesmo em tumores avançados, a cirúrgica em combinação com outras opções de tratamento, como a radioterapia, pode ser benéfica (ALTER *et al*., 2015).

A cirurgia micrográfica de Mohs (MMS) é uma opção para carcinomas recidivados ou em locais com pouca pele, como a face. Com o controle das margens, ela permite rescisões direcionadas, poupando o máximo de pele saudável possível, levando em consideração aspectos estéticos e funcionais.

As desvantagens da terapia cirúrgica incluem os riscos cirúrgicos usuais (especialmente sangramento, infecção e cicatrização retardada de feridas) e

esteticamente, como cicatrizes, deformidades e alterações de pigmento. Além disso, a anestesia local, especialmente na face, costuma ser bastante estressante e dolorosa para o paciente (ALTER *et al*., 2015)

Figura 13.5. Carcinoma basocelular acometendo lábio superior e asa nasal, tratado com excisão e retalho



Fonte: MENDES-ABREU *et al*., 2017.

Curetagem e eletrodissecção (C&E)

É um procedimento muito rápido e simples, usado no tratamento de pequenos CBCs localizados em áreas de baixa recorrência do corpo (pescoço, tronco, extremidades). A dor durante o tratamento é mínima e no pós-operatório o paciente sente um incômodo comparável a uma pequena queimadura. O resultado cosmético aparecerá como uma mácula hiper ou hipopigmentada de tamanho semelhante à lesão anterior ao tratamento (LO MUZIO, 2008).

Criocirurgia

Tem como objetivo causar destruição seletiva do tecido tumoral. Este método deve ser evitado durante o tratamento de lesões em áreas de alta recorrência. O resultado cosmético é muito semelhante à eletrodissecção e curetagem e podem permanecer hipo/hipercromias locais. A criocirurgia, em geral, não tem efeitos colaterais, exceto cicatrizes (LO MUZIO, 2008; BICHAKJIAN *et al*., 2018).

Terapias tópicas

Três terapias tópicas são licenciadas para o tratamento do CBC: imiquimode, 5-fluorouracila (5-FU) e terapia fotodinâmica (PDT).

1. Imiquimode

É um modificador da resposta imunológica, que estimula receptores, resultando na indução de vários mediadores pró-inflamatórios e na migração de células inflamatórias, que destroem o tumor localmente. É indicado para o tratamento de pequenos carcinomas basocelulares superficiais em adultos imunocompetentes, sendo limitado a um tumor de tamanho máximo de 2cm x 2 cm fora dos “locais de alto risco” (nariz, orelhas, pálpebras, região anogenital, mãos e pés). Os principais efeitos colaterais incluem reações locais com eritema, prurido, queimação, erosões, ulcerações e crostas. Além das reações locais, também podem ocorrer reações sistêmicas (sintomas semelhantes aos da gripe).

2. 5-Fluorouracila

Análogo da pirimidina, funciona inibindo a síntese de DNA, impedindo o crescimento celular e gerando apoptose. Uma vez que esses mecanismos são particularmente eficazes em tecidos com uma alta taxa de proliferação, são usados para células tumorais malignas. Os efeitos colaterais incluem eritema, prurido, dor, erosões e ulcerações.

3. Terapia fotodinâmica (PDT)

Realizada com uma aplicação tópica de um agente fotossensibilizante, podendo ser o ácido aminolevulínico (ALA) ou metilaminolevulinato (MAL), que penetram no estrato córneo e na epiderme e se acumulam seletivamente nas células tumorais. À exposição a uma fonte de luz ativa o agente, que faz um dano tecidual confinado às células neoplásicas, poupando o tecido circunjacente, com bom resultado estético. A PDT é adequada para o tratamento de CBCs na síndrome de Gorlin-Goltz.

Radioterapia

É uma opção terapêutica quando a cirurgia não é viável ou razoável devido à localização, extensão do tumor ou devido à comorbidades. Vários tipos diferentes de radioterapia podem ser utilizados, incluindo radioterapia superficial, braquiterapia e radioterapia externa, a depender do local, tamanho, forma e profundidade do tumor. Na SGG, a radioterapia é contraindicada devido à indução de tumores secundários.

Terapia sistêmica

O CBC metastático é extremamente raro e é associado a um prognóstico muito ruim. Quando a doença metastática é limitada ao linfonodo regional, a cirurgia e/ou radioterapia permanecem como tratamento mais adequado, quando possível. Para pacientes com metástases à distância, a terapia sistêmica deve ser considerada, com uso de inibidores da via de Hedgehog, como o vismodegib (BICHAKJIAN *et al*., 2018). Os efeitos colaterais que podem ocorrer nos primeiros dias de tratamento incluem problemas musculares (dores musculares, cãibras musculares) e alterações do paladar (disgeusia) incluindo perda completa do paladar (ageusia). Posteriormente, problemas gastrointestinais, como diarreia e perda de peso. A queda de cabelo geralmente ocorre nos primeiros meses de tratamento (ALTER *et al*., 2015; BICHAKJIAN *et al*., 2018).

Prognóstico

Em geral, os pacientes com SGG têm um prognóstico bom, com expectativa de vida normal, exceto em casos de CBC metastático ou meduloblastoma (WITMANOWSKI *et al*., 2017). Um diagnóstico mais precoce é um grande fator contribuinte para um melhor prognóstico e para o impedimento de possíveis complicações.

Os CBCs da síndrome tendem a ser mais agressivos do que os convencionais, mas apenas pequena parcela deles se torna localmente invasor. A metástase do CBC é extremamente rara, ocorrendo em 0,0028-0,55% dos casos, porém, quando presente, há possibilidade de resultados fatais devido ao crescimento localmente destrutivo em estruturas vitais (ALTER *et al*., 2015). Além disso, CBCs redicivantes apresentam um pior prognóstico que primários, devido a alterações que podem ocorrer no estroma após o tratamento primariamente instituído (CHINEM & MIOT, 2011).

Todos os pacientes devem ser orientados a diminuir sua exposição à radiação ultravioleta e outras radiações ionizantes.

Todos os pacientes identificados com a síndrome devem realizar consultas anuais com dermatologista a partir de 10 anos de idade, além de realização de radiografia mandibular anual a partir de oito anos de idade e ultrassom ovariano aos 18 anos. A necessidade de rastreamento para meduloblas-

toma deve ser avaliada individualmente, com realização periódica de ressonância magnética entre três e cinco anos de idade, quando indicada.

CONCLUSÃO

A síndrome de Gorlin-Goltz é um distúrbio neurocutâneo raro e de manifestações variadas que requer cuidado multidisciplinar amplo e atuação ativa de dermatologistas, cirurgiões plásticos, dentistas, cirurgiões de cabeça e pescoço, geneticistas, neurologistas e neurocirurgiões. Dentre os sintomas mais frequentes, é válido destacar a ocorrência dos CBCs, em um viés que esses quadros merecem domínio e investimento científico.

Nessa conjuntura, é imprescindível a construção de um diagnóstico que envolva necessariamente exame clínico e físico, exames complementares, histopatológico e rastreamento, bem como uma terapêutica própria focada nos sintomas mais variados dos portadores da SGG. Considerando o quadro clínico, o prognóstico que, na maioria das vezes, requer acompanhamento médico direto, a possibilidade de recidivas das lesões, agressão estética e da própria qualidade de vida desses pacientes, é notória a necessidade de diagnósticos precoces, além de estudos adicionais que determinem, principalmente, o regime ideal para esse tratamento no que envolve o como prosseguir e por quanto tempo.

REFERÊNCIAS BIBLIOGRÁFICAS

ACOCELLA, A. *et al*. Genetic and clinicopathologic aspects of Gorlin-Goltz syndrome (NBCCS): presentation of two case reports and literature review. Minerva stomatologica, v. 58, p. 43, 2009.

ALTER, M. *et al*. Current diagnosis and treatment of basal cell carcinoma. Journal der Deutschen Dermatologischen Gesellschaft, v. 13, p. 863, 2015.

BACHESK, A.B. *et al*. Gorlin-Goltz Syndrome: the importance of clinical investigation and a multidisciplinary approach. International journal of odontostomatology, v. 15, p. 189, 2021.

BICHAKJIAN, C. *et al*. Guidelines of care for the management of basal cell carcinoma. Journal of the American Academy of Dermatology, v. 78, p. 540, 2018.

BRASILEIRO FILHO, G. Bogliolo Patologia. 8° ed. p. 1305. Guanabara Koogan. Rio de Janeiro: 2011.

CHINEM, V.P. & MIOT, H.A. Epidemiologia do carcinoma basocelular. Anais Brasileiros de Dermatologia, v. 86, p. 292, 2011.

DE AMEZAGA, A.O.G. *et al*. Gorlin-Goltz syndrome: Clinicopathologic aspects. Medicina Oral, Patologia Oral y Cirugia Bucal, v. 13, E338, 2008.

KIMONIS, V.E. *et al*. Clinical manifestations in 105 persons with nevoid basal cell carcinoma syndrome. American Journal of Medical Genetics, v. 69, p. 299, 1997.

LINARES, V.L. *et al*. Síndrome de Gorlin Goltz. A propósito de un caso Gorlin-Goltz. Gaceta Médica Espirituana Universidad de Ciencias Médicas de Sancti Spíritus, v. 20, p. 136, 2018.

LO MUZIO, L. Nevoid basal cell carcinoma syndrome (Gorlin syndrome). Orphanet Journal of Rare Diseases, v. 3, p. 1, 2008.

LÓPEZ-ESTEBARANZ, J.L. Síndrome de Gorlin-Goltz: serie de 7 casos. Revista Española de Cirugia Oral y Maxilofacial, v. 31, p. 316, 2009.

MACHADO, S.D. *et al*. Síndrome de Gorlin-Goltz : caso clínico. Nascer e Crescer revista de pediatria do centro hospitalar do porto, v. XXIII, p. 87, 2014.

MANTESE, S.A.O. *et al*. Carcinoma basocelular - analise de 300 casos observados em Uberlândia - MG. Anais Brasileiros de Dermatologia, v. 81, p. 136, 2006.

MENDES-ABREU, J. *et al*. Síndrome de Gorlin-Goltz : diagnóstico e hipóteses de tratamento. Acta Médica Portuguesa, v. 30, p. 418, 2017.

MORAMARCO, A. *et al*. Electrophysiological study of visual pathways in nevoid basal cell carcinoma syndrome patients. Eye and Brain, v. 13, p. 71, 2021.

RAHMAN, F. *et al*. Case report Gorlin Goltz Syndrome (GGS) - report of a rare case. Biomedical Research, v. 21, p. 355, 2010.

RAYNER C.R.W. *et al*. What is Gorlin's syndrome? The diagnosis and management of the basal cell naevus syndrome, based on a study of thirty-seven patients. British Journal of Plastic Surgery, v. 30, p. 62, 1977.

VALENCIA, M.A.U. *et al*. Gorlin-Goltz syndrome in an older black adult: Case Report. Síndrome. Revista de la Facultad de Medicina, v. 2021, p. 69, 2021.

VIANA, L. & RAMOS, S. Síndrome de Gorlin-Goltz – relato de caso. Society and Development, v. 10, p. 1, 2021.

WITMANOWSKI, H. *et al*. Basal cell nevus syndrome (Gorlin-Goltz syndrome): genetic predisposition, clinical picture and treatment. Postepy Dermatologii i Alergologii, v. 34, p. 381, 2017

CAPÍTULO 14

ABORDAGEM DO CÂNCER DE PELE MAIS AGRESSIVO: MELANOMA

Palavras-chave: Melanoma; Câncer de Pele; Dermatologia

EDUARDO EXPEDITO VALERIANO BATISTA[1]
LAIS ASSUNÇÃO VILEFORT[2]
AMANDA BRANDÃO LOPES[2]
KARINNE NANCY SENA ROCHA[2]
GEOVANNA DE OLIVEIRA MAGALHAES[2]
MARIA EDUARDA GALHARDO CABRAL[2]
ANA LUIZA OLIVEIRA SEBE[2]
IARA HELENA DE MEIRELES MARINHO[2]
BERNARDO TAVARES RESENDE[3]
YAN SZE RODRIGUES[3]
LETICIA BARBOSA OLIVEIRA[3]
LETICIA RESENDE SOUSA[4]

1. Discente – Medicina PUC MINAS.
2. Discente – Medicina FAMINAS-BH.
3. Discente – Medicina da Faculdade de Barbacena.
4. Discente – Medicina da UNIPTAN.

INTRODUÇÃO

O melanoma se configura como um grande problema mundial de saúde pública, possuindo uma taxa de aumento superior a de qualquer outro tipo de câncer. Apesar de corresponder a apenas 4% dos cânceres de pele, é responsável por 80% das mortes por neoplasias cutâneas (SANCHES *et al*., 2017). Representa 3% dos casos de câncer de pele no Brasil, mas sua incidência tem crescido consideravelmente na população nas últimas décadas (CENTRO DE REFERÊNCIA DE TUMORES CUTÂNEOS, 2020).

Na grande parte das situações, os melanomas surgem em indivíduos de pele clara, mas pessoas com outros tons de pele também podem apresentar a doença, podendo aparecer em pele sem alterações ou em modificação de pintas pré-existentes (CENTRO DE REFERÊNCIA DE TUMORES CUTÂNEOS, 2020).

Trata-se de uma patologia multifatorial, resultante de interação genética e ambiental. Existem algumas características que contribuem para o seu surgimento, sendo elas: presença de múltiplos nevos, história familiar de melanoma, queimaduras solares e exposição solar desprotegida (PURIM *et al*., 2020).

O diagnóstico precoce é um ponto determinante no prognóstico da doença. O estadiamento e histopatologia da lesão vão determinar a terapêutica a ser instituída. A cirurgia de excisão local com ampliação das margens constitui o principal tratamento e para alguns grupos específicos é indicada a terapia adjuvante (PURIM *et al*., 2020).

O objetivo desta revisão é ressaltar os principais fatores de riscos associados ao melanoma, suas principais características e a importância do diagnóstico precoce para o sucesso terapêutico.

MÉTODO

A metodologia consiste em uma revisão sistemática nas bases de dados das Associações de Dermatologia e Google Acadêmico. Foram selecionadas seis publicações para leitura detalhada e produção deste trabalho. Os descritores utilizados foram: câncer de pele, dermatologia e melanoma.

Os critérios de seleção foram: publicações indexadas entre 2017 e 2020, estudos disponíveis na íntegra e em língua portuguesa. Os critérios de exclusão foram: publicações indexadas anteriores ao ano de 2017, estudos não disponíveis na íntegra, em outras línguas e que não se enquadram no tema proposto. Os resultados estão dispostos de forma puramente descritiva e divididos em categorias temáticas abordando características, fatores de risco e de prevenção, diagnóstico, subtipos histológicos e tratamento do melanoma.

RESULTADOS E DISCUSSÃO

Características, fatores de riscos e fatores de prevenção do melanoma

Trata-se de uma neoplasia maligna que surge nos melanócitos, células que fazem parte da composição da camada basal da epiderme, as quais são encarregadas da produção do pigmento melanina. O melanoma ocorre mais comumente na pele e em mucosas, mas pode aparecer também no plexo coróide e meninges, fundo de olho e até mesmo no trato gastrointestinal. Possuem uma alta capacidade de disseminação e chances de

evolução para óbito (GRUPO BRASILEIRO DE MELANOMA, 2019).

Os fatores de risco para o desenvolvimento do câncer de pele podem ser tanto genéticos quanto ambientais. Existem alguns fatores que estão associados ao desenvolvimento do melanoma como exposição ao sol aguda e intermitente, pele clara, queimadura solar grave, irritações crônicas da pele, exposição a produtos químicos, alguns tipos de nevos, histórico familiar de câncer de pele, algumas síndromes hereditárias, imunossuprimidos e idade, sendo o pico de incidência aos 50 anos (CENTRO DE REFERÊNCIA DE TUMORES CUTÂNEOS, 2020).

Dentre os principais fatores associados à prevenção deste agressivo tipo de câncer estão: o uso de filtro solar, adoção de medidas de barreira como usar chapéu, óculos escuros e camisetas com proteção UV e vigilância da pele, observando o aparecimento de manchas ou outras alterações (CENTRO DE REFERÊNCIA DE TUMORES CUTÂNEOS, 2020).

Diagnóstico do melanoma

O momento do diagnóstico é de extrema importância no melanoma. Se detectado em estágios iniciais, maiores são as chances de cura e melhor a sobrevida desses pacientes, tornando o prognóstico da doença mais positivo (MÂNICA & LANG, 2017).

O diagnóstico clínico é um fator fundamental para o sucesso no tratamento e leva em consideração a análise dos critérios presentes na regra do ABCDE. São eles: A (assimetria), é assimétrico; B (bordas), possui bordas irregulares, C (cor), geralmente possui várias tonalidades; D (diâmetro), possui tamanho superior a 6 mm; E (evolução), a lesão muda de aspecto (MÂNICA & LANG, 2017). As alterações de tamanho, forma ou cor em nevus pré-existentes merecem atenção, pois podem ser sinais precoces de melanoma e devem ser precocemente avaliadas por médico especializado com auxílio de um dermatoscópio. Em geral, as lesões benignas são simétricas, com bordas regulares, monocromáticas, possuem diâmetro inferior a 6 mm e não mudam de aspecto (PURIM *et al*., 2020).

A dermatoscopia é feita com auxílio de um equipamento chamado dermatoscópio, o qual permite que o médico tenha uma visão ampliada e detalhada da lesão. Por meio deste aparelho, alterações não visíveis ao exame clínico podem ser avaliadas quanto aos riscos de malignidade, ajudando na diferenciação entre lesões melanocíticas e não melanocíticas, como ceratoses seborreicas, lesões angiomatosas, hematomas e carcinoma basocelular pigmentado (GRUPO BRASILEIRO DE MELANOMA, 2019). No entanto, a confirmação diagnóstica do melanoma e sua classificação histológica é feita apenas por meio de biópsia excisional da lesão (MÂNICA & LANG, 2017).

Após a confirmação diagnóstica, o melanoma deverá ser estadiado com o objetivo de classificar a extensão do tumor primário e avaliar se houve acometimento de gânglios linfáticos e outros órgãos utilizando a ferramenta TNM: T (tumor), N (nódulos ou gânglios linfáticos) e M (metástase) combinada com números que classificam o grau de acometimento daquele tumor. Esse sistema irá estratificar os pacientes em quatro grupos prognósticos: os estágios I e II, doença clinicamente localizada, sem evidências de metástase, o estágio III indica metástase linfonodal e o estágio IV significa que há presença de metástases à distância (ANJOS *et al*., 2018).

Subtipos histopatológicos do melanoma cutâneo

A classificação do melanoma baseia-se em padrões clínicos e patológicos. De acordo com a Organização Mundial de Saúde (OMS), é classificado de acordo com a fase de crescimento em dois grandes grupos: fase de crescimento radial e fase de crescimento vertical. No grupo de crescimento radial, estão: o melanoma superficial, o melanoma acral lentiginoso, o melanoma tipo lentigo maligno e o melanoma in situ. Na fase de crescimento vertical, está o melanoma nodular (GRUPO BRASILEIRO DE MELANOMA, 2019). Os subtipos do melanoma cutâneo possuem preferências por determinadas populações e podem diferir em tratamento (CENTRO DE REFERÊNCIA DE TUMORES CUTÂNEOS, 2020).

O melanoma superficial (Figura 14.1) é o subtipo mais comum e possui localização intra-epidérmica. O acral lentiginoso (Figura 14.2) é o mais encontrado em pessoas de pele negra e com idade acima de 50 anos e se localiza na palma da mão, planta dos pés ou leito ungueal. O lentigo maligno (Figura 14.3) representa apenas 5% dos casos e surge em regiões da pele mais expostas ao sol. O melanoma nodular (Figura 14.4) se apresenta como nódulo ou placa elevada, podendo ocorrer a partir de uma lesão prévia ou como nova lesão (GRUPO BRASILEIRO DE MELANOMA, 2019).

Tratamento do melanoma

O tratamento do melanoma é multidisciplinar, envolvendo diversas áreas no processo diagnóstico-terapêutico. O tratamento de tumores iniciais começa com a biópsia excisional da lesão e exceções ocorrem quando tratam-se de tumores muito grandes ou quando estes estão localizados em áreas de risco, sendo, nesses casos, indicada uma biópsia incisional da região de maior suspeita (GRUPO BRASILEIRO DE MELANOMA, 2019).

Figura 14.1. Melanoma superficial

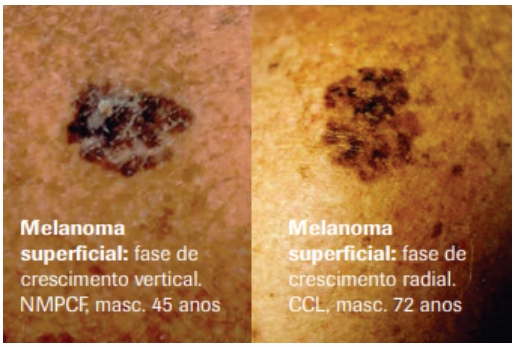

Fonte: GRUPO BRASILEIRO DE MELANOMA, 2019

Figura 14.2. Melanoma acral e melanoma subungueal



Fonte: GRUPO BRASILEIRO DE MELANOMA, 2019

A terapia cirúrgica excisional é a técnica que permite a cura dos pacientes com melanoma nos estágios I e II e a complementação cirúrgica com ampliação de margens e pesquisa de linfonodo sentinela será definida pelas variáveis anatomoclínicas do tumor primário (ANJOS *et al.*, 2018).

Figura 14.3. Melanoma lentigo maligno



Fonte: GRUPO BRASILEIRO DE MELANOMA, 2019

Figura 14.4. Melanoma nodular



Fonte: GRUPO BRASILEIRO DE MELANOMA, 2019.

É necessário que o fragmento retirado para biópsia atinja até o tecido subcutâneo, pois a espessura vertical do tumor possui grande valor preditivo para o prognóstico, tratamento e seguimento da doença. A incisão deverá ser feita em sentido longitudinal em membros para que posteriormente não haja dificuldades no fechamento da ferida operatória (GRUPO BRASILEIRO DE MELANOMA, 2019).

Sempre que possível, a biópsia deverá ser excisional, ou seja, deve ser feita a retirada completa da lesão, no entanto em casos de lesões extensas e/ou ulceradas ou localizadas em áreas que a biópsia excisional traria grandes prejuízos estéticos, poderá ser feita a biópsia incisional (PURIM *et al*., 2020). Nessas situações o tecido é removido na área mais significativa de profundidade da lesão, no local da ulceração ou na área mais elevada da superfície da lesão (ANJOS *et al*., 2018). Após a confirmação diagnóstica do melanoma, uma segunda cirurgia deve ser marcada para ampliação das margens de segurança e seguimento do tratamento (GRUPO BRASILEIRO DE MELANOMA, 2019). A biópsia incisional, mesmo excluindo a possibilidade de avaliação completa da lesão, não está associada ao aumento do risco de recorrência local ou de metástases sistêmicas (GRUPO BRASILEIRO DE MELANOMA, 2019).

A biópsia do linfonodo sentinela (primeiro linfonodo para onde é drenado o tumor primário) possui indicações específicas e sua positividade resulta em linfadenectomia completa da cadeia linfática afetada (GRUPO BRASILEIRO DE MELANOMA, 2019).

Em relação à terapia sistêmica, ainda não existe uma conduta padrão. No caso do melanoma estão disponíveis a imunoterapia, terapia-alvo e quimioterapia (ANJOS *et al*., 2018). Pode ser divida em três tipos: (1) terapia sistêmica exclusiva: utilizada para doença metastática, (2) terapia adjuvante: terapia sistêmica complementar à cirurgia e (3) terapia neoadjuvante: tratamento sistêmico realizado antes da cirurgia. É importante salientar que nem todos os casos terão necessidade de terapia sistêmica, sendo indicada quando há metástase de linfonodos ou metástases à distância (CENTRO DE REFERÊNCIA DE TUMORES CUTÂNEOS, 2020).

CONCLUSÃO

Dentre os tumores de pele, o melanoma é o tipo mais agressivo e o seu diagnóstico precoce constitui ponto fundamental no prognóstico da doença, uma vez que as metástases estão diretamente associadas à redução na curva de sobrevida.

O estadiamento da lesão e a confirmação histopatológica irão determinar a terapêutica. A cirurgia de excisão local com ampliação das margens é o principal tratamento na fase inicial e para grupos com altas taxas de recorrência é indicada terapia sistêmica que poderá ser exclusiva, adjuvante ou neoadjuvante realizada com imunoterapia, terapia-alvo ou quimioterapia de acordo com cada situação.

REFERÊNCIAS BIBLIOGRÁFICAS

ANJOS, C.H. *et al*. Melanoma. Diretrizes Oncológicas, capítulo 32, 2018.

CENTRO DE REFERÊNCIA DE TUMORES CUTÂNEOS. Melanoma. A. C. Camargo Cancer Center, Centro Integrado de Diagnóstico, Tratamento, Ensino e Pesquisa, 2020. Disponível em: https://www.accamargo.org.br/sites/default/files/2020-08/cartilha_melanoma.pdf. Acesso em: 06 jul. 2021.

GRUPO BRASILEIRO DE MELANOMA. Melanoma. Disponível em: <https://gbm.org.br/wp-content/uploads/2019/08/Estudo-GBM_digital2.pdf> Acesso em: 06 jul. 2021

MÂNICA, A. & LANG, M.T.G. Relação entre o desenvolvimento do melanoma cutâneo e o estresse oxidativo. Revista Brasileira de Análises Clínicas. v. 49, p. 22, 2017.

PURIM, K.S.M. *et al*. Características do melanoma em idosos. Revista do Colégio Brasileiro de Cirurgiões, v. 47, e20202441, 2020.

SANCHES, M.M. *et al*. Genes e melanoma. Revista da Sociedade Portuguesa de Dermatologia e Venereologia, v. 75, p. 231, 2017.

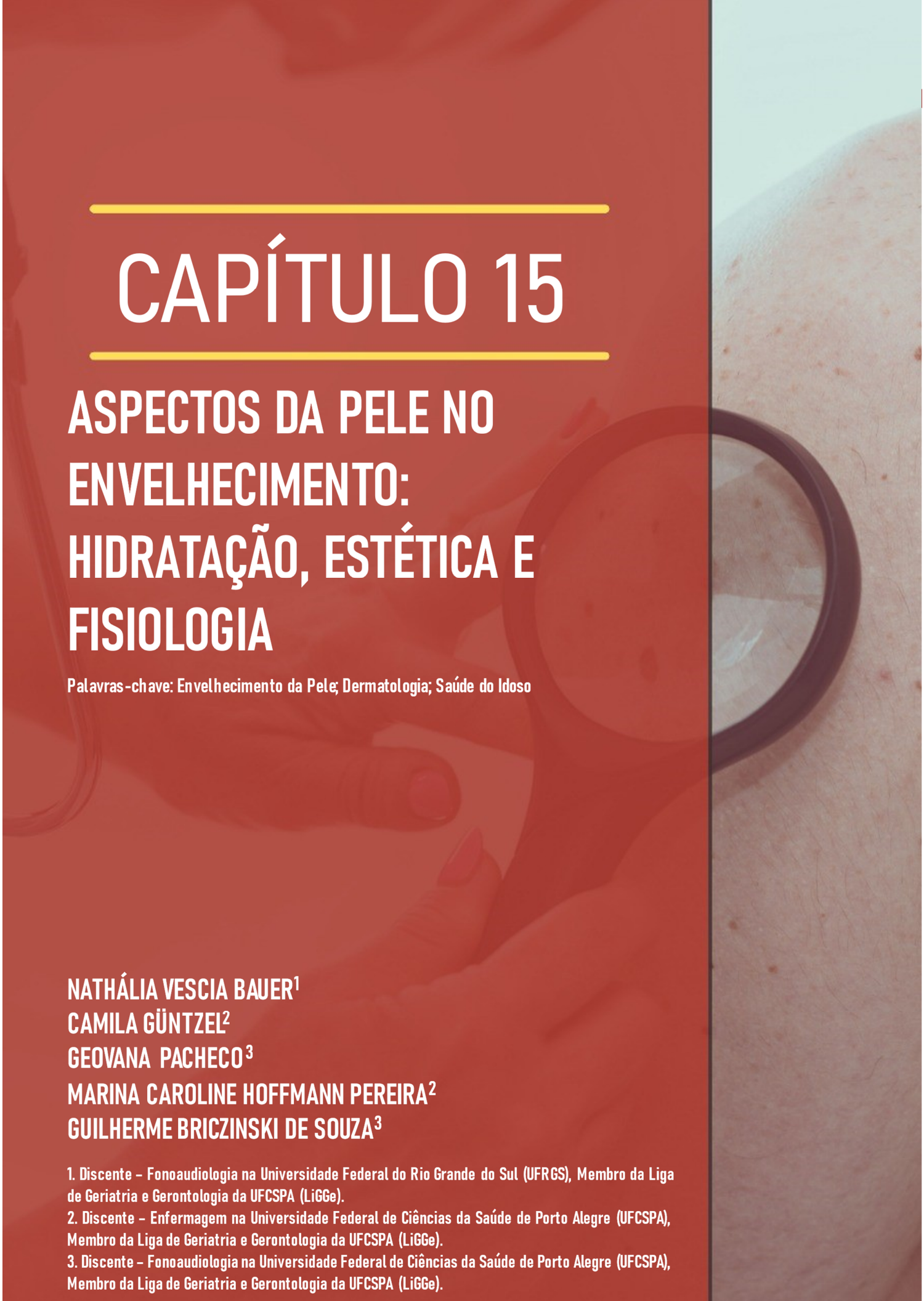

CAPÍTULO 15

ASPECTOS DA PELE NO ENVELHECIMENTO: HIDRATAÇÃO, ESTÉTICA E FISIOLOGIA

Palavras-chave: Envelhecimento da Pele; Dermatologia; Saúde do Idoso

NATHÁLIA VESCIA BAUER[1]
CAMILA GÜNTZEL[2]
GEOVANA PACHECO[3]
MARINA CAROLINE HOFFMANN PEREIRA[2]
GUILHERME BRICZINSKI DE SOUZA[3]

1. Discente – Fonoaudiologia na Universidade Federal do Rio Grande do Sul (UFRGS), Membro da Liga de Geriatria e Gerontologia da UFCSPA (LiGGe).
2. Discente – Enfermagem na Universidade Federal de Ciências da Saúde de Porto Alegre (UFCSPA), Membro da Liga de Geriatria e Gerontologia da UFCSPA (LiGGe).
3. Discente – Fonoaudiologia na Universidade Federal de Ciências da Saúde de Porto Alegre (UFCSPA), Membro da Liga de Geriatria e Gerontologia da UFCSPA (LiGGe).

INTRODUÇÃO

O envelhecimento é um processo individual e sequencial, cumulativo e irreversível com modificações fisiológicas de deterioração de um organismo que favorece o surgimento de multicomorbidades, de maneira que o tempo o torne menos capaz de fazer frente ao estresse do meio ambiente e, portanto, aumente sua possibilidade de morte (MACENA *et al*., 2018).

Esse processo é explicado pela Teoria Epigenética, cujas contribuições ao fenótipo, através de modificações da cromatina, passa a ser replicada durante as divisões celulares, sendo suscetíveis aos hábitos de vida e, consequentemente, são transmitidas a gerações futuras; e a Teoria do Estresse Oxidativo, que consiste em um desequilíbrio entre oxigênio, nitrogênio e antioxidantes. Dessa forma, a célula não é mais capaz de eliminar os antioxidantes para retornar ao equilíbrio, levando ao dano celular e, então, ao envelhecimento (GUILLAUMET-ADKINS *et al*., 2017).

O envelhecimento apresenta sinais que podem ser naturais (intrínsecos) e fatores externos (extrínsecos). O envelhecimento intrínseco é consequência do desgaste natural do organismo, porém é influenciado por fatores extrínsecos. Por sua vez, o envelhecimento extrínseco é causado por fatores ambientais, como a radiação ultravioleta, tabagismo, estilo de vida e a alimentação (SOUZA *et al*., 2007).

Esses processos biomoleculares também acometem a pele humana, visto que ela está suscetível aos danos ambientais e, consequentemente, atuam como marcador da idade. Com o envelhecimento, a pele tem sua espessura da epiderme-derme diminuída; comprometimento da resposta imunológica; redução da elasticidade e da secreção das glândulas sebáceas; decréscimo do número de glândulas sudoríparas; uma desorganização no metabolismo do colágeno; decréscimo da capacidade de hidratação das células epiteliais; uma diminuição e fragilidade dos vasos sanguíneos (MENOITA *et al*., 2013).

Com o propósito de não ter o envelhecimento à vista, já que a face é a região do corpo com maior exposição aos agentes extrínsecos, a sociedade vem aumentando o consumo de produtos estéticos, principalmente para se encaixar no padrão de beleza jovem. Entre eles está o protetor solar, recomendado pela Associação Americana de Dermatologia, para minimizar a exposição à radiação solar, além de roupas escuras com fibras rígidas e grossas para proteção contra os raios ultravioleta. Além disso, há o uso de métodos, como as argilas sendo utilizadas em máscaras secativas, clareadoras, adstringentes e antissépticas; o lipossoma de elastina; a carboxiterapia; o tratamento por radiofrequência e a ionização (BORGES *et al*., 2010).

O objetivo do capítulo é dissertar sobre envelhecimento da pele; anatomia e fisiologia; patologias dermatológicas que advém com o envelhecimento; rugas e recursos de prevenção e estética.

MÉTODO

Trata-se de uma revisão de literatura realizada no mês de junho de 2021. Foram selecionados artigos que abordam o tema pele do idoso das bases de dados PubMed, LILACS, Embase e Google Acadêmico, além de consultas a livros de geriatria, gerontologia e dermatologia. Foram utilizados os descritores do DeCS: “Envelhecimento da pele”, “Fenômenos Fisiológicos da Pele” e

"Pigmentação da Pele" e os termos do MEDLINE "Skin" e "Aging".

Os critérios de inclusão foram: artigos publicados em qualquer idioma, entre 1980 até 2021 e que abordassem os fenômenos da pele no envelhecimento e aspectos estéticos da pele do idoso. Os critérios de exclusão foram: artigos duplicados, disponibilizados na forma de resumo e que não estivessem disponíveis gratuitamente.

Após a seleção, os artigos foram submetidos à leitura minuciosa para a escrita do capítulo. Os resultados foram apresentados em forma de discussão com o apoio de figuras ilustrativas sobre a temática da pele do idoso durante o processo de envelhecimento.

RESULTADOS E DISCUSSÃO

Anatomia da Pele

A pele caracteriza-se por ser um órgão sofisticado e dinâmico representando 15% do peso corporal de um adulto e capaz de proteger o corpo humano de perda de fluidos, manter a temperatura e regulação homeostática, sinalizar ao corpo quando for afetada através dos mecanismos sensoriais, além de proteção contra produtos químicos e a desidratação (FARAGE *et al*., 2007).

A composição e a espessura da pele variam pelas partes do corpo, sendo mais espessa nas mãos, pés e costas e mais fina nas pálpebras. Além disso, há células especializadas como o queratinócito (célula primária), melanócitos (células que produzem pigmento), células de Langerhans (células que apresentam antígenos) e as células de Merkel (células que fazem sinapse com os axônios sensoriais e são sensíveis a estímulos mecânicos) (FARAGE *et al*., 2007).

A pele, como podemos ver na Figura 15.1, é subdividida em derme - composta por tecido conjuntivo, colágeno, fibras elásticas, vasos linfáticos e vasos sanguíneos - fornecendo nutrientes e suporte circulatório, apoiando a epiderme e conectando à hipoderme. É a derme que apresenta o maior volume, fibras de colágeno, resistência à tração e receptores sensoriais. Abaixo, está a hipoderme, composta de tecido conjuntivo frouxo que liga a pele aos órgãos internos, sendo capaz de amortecer e dar estabilidade à pele ao conectar-se aos órgãos internos. Já a conexão entre derme e epiderme é mais profunda. Essa separação entre epiderme, derme e hipoderme ocorre conforme a pele desenvolve-se desde a membrana basal até a camada externa. É, na camada externa, que o queratinócito basal, ao amadurecer, forma o estrato córneo responsável pela barreira cutânea. Há, ainda, as glândulas sudoríparas, os folículos pilossebáceos e as unhas que produzem o cabelo e as secreções sebáceas que regulam a temperatura corporal e agem como antimicrobianos (BARANOSKI *et al*., 2016).

Para a composição da pele, há carboidratos e aminoácidos, que se difundem na junção epidérmica. Além de produtos essenciais como o glicerol e ácido linoleico, que atuam em vários processos para o desenvolvimento da pele e no processo vitalício de reparo e de regeneração que requerem atividade celular contínua ao longo da vida. Podemos ver na Figura 15.1 a composição anatômica da pele.

Figura 15.1. Estrutura da pele

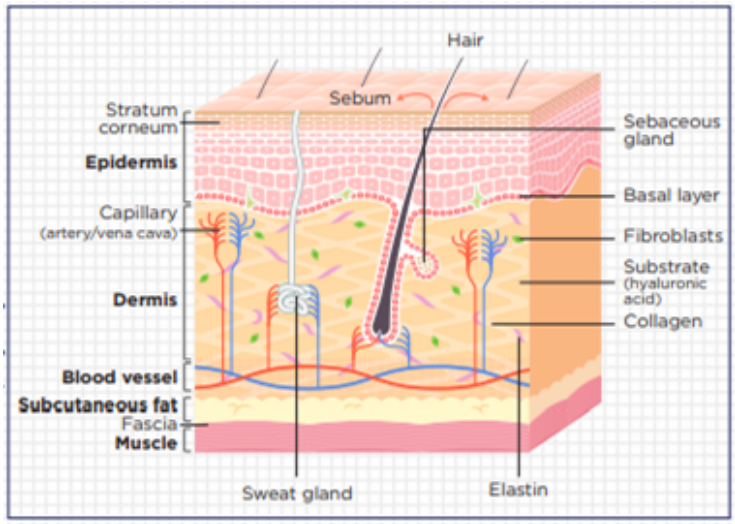

Fonte: BONIFANT & HOLLOWAY, 2019.

Alterações da pele com a idade

A pele é o maior órgão do corpo e passa por um processo de envelhecimento que apresenta múltiplas manifestações clínicas e problemas. Esse órgão sofre efeitos tanto intrínsecos como extrínsecos, além de ser fator evidente quando há processos patológicos internos. Ainda, mesmo na população idosa saudável, há mudanças da senescência comuns à pele (FORE, 2006).

A pele engrossa nos primeiros 20 anos e afina ao longo da vida adulta ao passo que a idade aumenta. Porém, o número de camadas celulares permanece estável. A espessura da epiderme diminui cerca de 6,4% a cada 10 anos e diminui ainda mais rapidamente no sexo feminino. Entretanto, a espessura dérmica diminui na mesma proporção em ambos os sexos (WALLER & MAIBACH, 2005).

A epiderme também tem uma diminuição de células nos idosos, tornando a pele mais curta e espessa, aumentando também o tempo de renovação da epiderme. Os melanócitos diminuem em torno de 8% a 20% por década resultando na pigmentação irregular. Mesmo que as glândulas sudoríparas não tenham alteração, a produção de sebo diminui. É observada também a diminuição da hidratação natural cutânea, sendo mais seca a emissão de água e de gordura da pele, além da maturação ser mais lenta, incompleta ou desarticulada (KAZANCI *et al*., 2017).

Há também a fragmentação acentuada das fibras elásticas e do colágeno, além de maior número de fibras colágenas do tipo III do que do tipo I. Ainda, com o avanço da idade, há uma diminuição do colágeno total e os vasos sanguíneos tendem a se tornar irregulares e dilatados. O aspecto mais importante do envelhecimento intrínseco é o achatamento da junção dermoepidérmica, com diminuição da superfície de contato entre a derme e a epiderme; entretanto, a espessura da epiderme permanece constante com o passar dos anos e a espessura da derme tende a ser reduzida a partir dos 80 anos (ORTOLAN *et al*., 2013).

As fibras elásticas da derme atuam na elasticidade fisiológica e na resiliência da pele. Com o processo de degeneração dessas fibras e do colágeno, ocorre a diminuição da

elasticidade da pele e a formação de rugas (MAHONEY *et al*., 2009). A densidade da rede de elastina aumenta do nascimento até os 20 anos nas mulheres e até os 40 anos nos homens, atingindo seu volume final (RONCHETTI & BACCARANI-CONTRI, 1997).

As células de Langerhans, as células de Merkel e os melanócitos desaparecem da epiderme. Os queratinócitos tornam-se resistentes à apoptose e podem sobreviver por tempo suficiente para acumular danos no DNA e proteínas. A função imune também se torna menos eficaz devido às alterações da pele. A pele também apresenta resposta inflamatória secundária a lesões, aumentando a exposição a agentes patológicos.

A partir de cortes histológicos pela coloração de Picrosirius Ultrared, foi observado que as fibras colágenas do tipo I eram dominantes e muito bem organizadas nos jovens, passando por uma transformação gradual nas faixas etárias mais avançadas. Situação que se apresenta de maneira desorganizada em pessoas com idade ≥ 70 anos, nas quais o colágeno III estava presente. Ainda, quanto às fibras elásticas, nos preparados de pele do grupo dos idosos, elas apresentavam-se mais frouxamente dispersas (ORTOLAN *et al*., 2013).

É reconhecido que, após os 30 anos de idade, o número de melanócitos diminui em 6–8% a cada década, o que explica o motivo da cor da pele ser mais clara com o avanço da idade, porém com algumas diferenças dependendo da etnia (CHIEN *et al*., 2016). Outros problemas de pigmentação são causados pela lipofuscina, que é um pigmento marrom produzido pela oxidação de resíduos moleculares de origem lipídica e proteica nos lisossomas. Esse pigmento se acumula principalmente em fibroblastos pré-senescentes ou senescentes. Essas manchas escuras são encontradas principalmente nas bochechas, tórax e mãos (SKOCZYŃSKA *et al*., 2017). Podemos ver na Figura 15.2 a diferença entre as peles de um individuo jovem e idoso.

Figura 15.2. Diferenças entre a pele de um jovem e a pele de um idoso

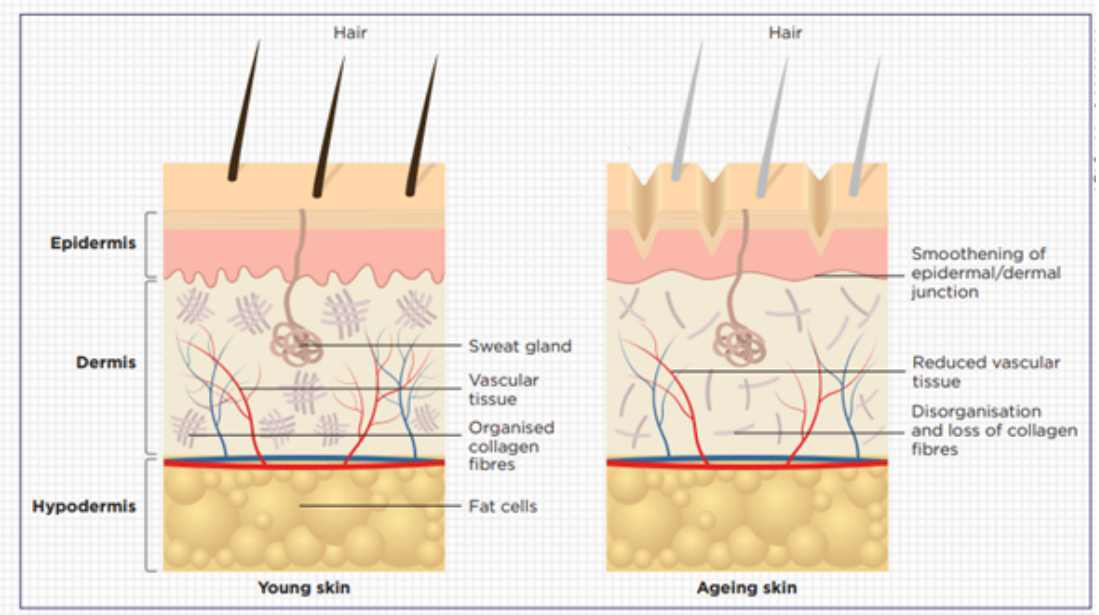

Fonte: BONIFANT & HOLLOWAY, 2019.

O rosto sofre impacto pelos efeitos da exposição ao ambiente, além da redistribuição da gordura superficial e das contrações musculares resultado das expressões faciais. Todos esses fenômenos levam a mudanças no contorno facial, tornando as alterações da pele mais perceptíveis. A extensão e as características das rugas faciais diferem entre homens e mulheres, em termos de localização e profundidade (LUEBBERDING *et al*., 2014).

As rugas superficiais são finas e numerosas sendo encontradas em áreas de movimento facial. Elas se originam nas camadas superiores da pele e são o resultado da desidratação e da fragilidade da junção dermoepidérmica. Rugas permanentes se enraízam na derme e são causadas por uma diminuição no colágeno e alterações na Matriz Extracelular. Assim, a pele fica menos resistente e é mais facilmente marcada na superfície. As rugas profundas são visíveis apenas quando movimento da mimica facial e quase desaparecem quando em repouso. Com o tempo, elas se estabelecem e mudam a expressão facial (RINNERTHALER *et al*., 2015).

Aspectos Étnicos do Envelhecimento da Pele

Quando se fala sobre a construção das características da população brasileira, tem que se pensar sobre as questões históricas presentes no nosso país. No Brasil, a população se divide em: brancos, pretos, pardos, amarelos e indígenas, sendo o termo "pardo" empregado para designar os indivíduos fruto da miscigenação entre brancos, negros e índios, ou seja, que possui descendência indígena, africana e europeia (EDNIGTON *et al*., 2014).

Embora os tipos de pele pareçam semelhantes do ponto de vista anatômico, funcional e bioquímico existem variações entre elas, principalmente, quando se trata das influências raciais. Além disso, para a dermatologia ainda não é muito conhecido o determinismo da genética da pigmentação da pele (ALCHORNE & ABREU, 2008).

Pensando no fotoenvelhecimento, a influência dos fatores étnicos e do fototipo da pessoa vão se apresentar de forma diferente. O fototipo é definido geneticamente pela quantidade de melanina e definido também pela coloração de acordo com a exposição solar. A melanina tem por função básica a proteção da pele sobre a ação da radiação ultravioleta e promoção da absorção dos radicais livres gerados no citoplasma dos queratinócitos, funções estas que são atribuídas pela eumelanina. A feomelanina sofre degradação devido à ação dos raios ultravioleta (UV) e, consequentemente, diminuição da sua capacidade de absorver esse tipo de radiação. Podendo, então, levar à formação de radicais livres, contribuindo para aumento das lesões de pele induzidas pelo UV (RIBEIRO, 2010).

Sendo assim, as diferenças do envelhecimento da pele, quando se pensa nas etnias, é marcada e relacionada ao fotoenvelhecimento. As pessoas com mais melanina envelhecem de uma forma mais lenta devido à presença da eumelanina, que absorve os raios ultravioletas e minimiza os seus efeitos da radiação na pele; já uma pele caucasiana tem sua melanina degradada com a ação dos UV, tendo pouca absorção da radiação, o que ajuda na formação de radicais livres, resultando em uma pele mais envelhecida. Dessa forma, entendemos que a etnia influencia no envelhecimento da pele, mas deve atentar-se que não é o único fator.

Questões como os cuidados e o estilo de vida contribuem para as alterações da pele no envelhecimento.

Doenças de Pele no Envelhecimento

A pele, enquanto barreira primária de proteção do organismo humano, é também a parte do nosso organismo mais vulnerável a agentes externos, que ao longo dos anos deixam suas marcas de deterioração sob esse extenso órgão. Contudo, ela pode ser considerada não só um divisor entre a porção interna e externa do nosso organismo, mas também uma ponte que conecta e sofre influências de ambos os meios (ZOUBOULIS *et al*., 2019).

Aspectos relativos ao comportamento alimentar, à qualidade de sono, à prática de exercícios físicos e demais fatores fortalecedores do ciclo circadiano também apresentam valor significativo no potencial de manutenção e regeneração da pele humana, especialmente quanto ao estresse oxidativo e enfraquecimento de sua estrutura (SHER-RATT *et al*., 2019). Para além dos hábitos cotidianos, doenças crônicas, fotoexposição e demais causas que influenciam na configu-ração micro e macroscópica da pele, o processo de envelhecimento por si só faz com que ela sofra modificações e tenha maior predisposição ao aparecimento de sinais específicos. Macroscopicamente, os sinais mais frequentes em peles de idosos são:

Elastose Solar

Observada geralmente na porção posterior da cervical. Nesta, a pele adquire um aspecto de casca de laranja, com poros bastante visíveis e com expressivos vincos que formam um perfil geométrico de losângulos, definido como *cutis rhomboidalis nuchae* (Figura 15.3).

Figura 15.3. Elastose Solar



Fonte: MENOITA *et al*., 2013.

Efélides e lentigos solares

Chamados de "manchas de sol" ou “sardas” são observados tanto ao redor dos olhos e nariz. Em outras partes do corpo e geralmente com a coloração mais acentuada, tem-se os chamados lentigos ou “mancha senil”. Ambos causados por uma sensibili-zação acentuada de melanócitos e produção atípica de melanina (Figura 15.4).

Figura 15.4. Efélides



Fonte: MENOITA *et al*., 2013.

Leucodermia Gutata

São pequenos pontos de hipocoloração, em geral com formato circular, decorrente também de uma exposição exacerbada e

desprotegida a radiação UV, causando a destruição de melanócitos e gerando manchas (Figura 15.5).

Figura 15.5. Leucodermia Gutata

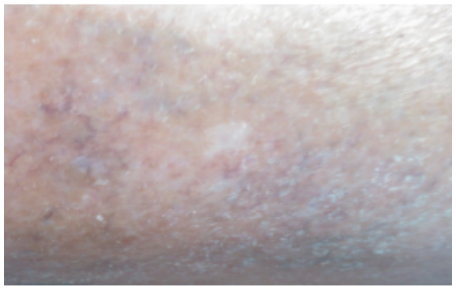

Fonte: MENOITA *et al*., 2013.

Queratose Actínica

É a deposição anômala de queratina, formando crostas ou escamas em locais de exposição à luz. Contudo, essas lesões requerem acompanhamento e investigação por serem lesões precursoras de carcinomas (Figura 15.6).

Figura 15.6. Queratose Actínica



Fonte: MENOITA *et al*., 2013.

Queilite Actínica

Acomete os lábios como consequência à exposição solar (Figura 15.7). Caracterizado pela descamação epidérmica, por uma coloração esbranquiçada e um formado de placas e fissuras. Essas lesões têm potencial de progressão para ulceração, por isso devem ser observadas e tratadas.

Figura 15.7. Queilite Actínica



Fonte: TENORIO *et al*., 2018.

Púrpura senil

São manchas arroxeadas que podem ser definidas como uma miscelânea entre petéquias, hematomas e equimoses. Seu aparecimento decorre da diminuição do tecido pericapilar, em especial em mãos e antebraços, e as lesões podem ser provocadas por pequenos traumas, por vezes inclusive imperceptíveis (Figura 15.8).

Figura 15.8. Púrpura Senil



Fonte: MENOITA *et al*., 2013.

Poiquilodermia de Civatte

Desencadeada pela exposição ao sol, criando pigmentação que mescla tons marrons e avermelhados no rosto, pescoço e busto. Esse sinal também deve ser um alerta, pois pode estar associado ao câncer de pele (Figura 15.9) (MENOITA, *et al*., 2013).

Figura 15.9. Poiquilodermia de Civatte



Fonte: MENOITA *et al*., 2013.

A partir do processo natural de envelhecimento dos tecidos, ocorre a redução no número de queratinócitos, de fibras elásticas e também do poder regenerativo do extrato basal, fazendo com que a pele se torne mais flácida, delgada e inelástica. Modificações essas que frequentemente são acompanhadas de prurido (ZOUBOULIS *et al*., 2019). Somado à diminuição de células estruturantes, as junções celulares se tornam menos resistentes e com menor poder de reestruturação, fazendo com que a derme e a epiderme sejam como dois tecidos adjacentes que basicamente flutuam e deslizam um sobre o outro. Essa desunião dificulta a troca de nutrientes entre os tecidos e torna a pele mais frágil e mais predisposta a rupturas (LEBLANC & BARANOSKI, 2011). Além das perdas expressivas no aspecto estrutural, a pele também sofre adaptações, que a configuram menos funcionalidade; enquanto órgão de secreção, pelo novo arranjo de seus anexos, igualmente escassos, funções como a sudorese, a produção de gordura protetora e mesmo o potencial de hidratação da pele passam a ser limitados.

Dessa forma, devemos pensar a pele humana como um grande órgão que conta a história de uma vida, com seus traços, marcas, estrutura e função sendo o resultado de nossas ações, mas também da ação do tempo. Considerando que as dermatoses, de maneira geral, afetam cerca de 40% dos indivíduos durante o seu processo de envelhecimento, o olhar atencioso para a proteção e manutenção desse tecido deve ser imprescindível para cuidadores e profissionais da área da saúde (NEUMAIER *et al*., 2018). Percebermos que a nossa pele sofre adaptações com o processo de envelhecimento - tal qual o nosso organismo como um todo - é tão importante quanto redobrarmos os cuidados em relação ao tipo de sabonete utilizado, com pH adequado, o uso frequente de hidratantes que possibilitam o aumento da proteção e hidratação e evitar traumas, fricção ou o uso de adesivos sob a pele.

Aspectos Estéticos e da Beleza da Pele

O processo de envelhecimento humano se inicia no momento do nascimento e envolve aspectos intrínsecos da fisiologia humana, bem como extrínsecos como fatores ambientais e laborais. Isso significa dizer que, se todos envelhecêssemos de uma maneira única, ainda sim o envelhecimento seria inevitável (MACENA *et al*., 2018).

Dessa forma, o envelhecimento apresenta-se de forma desafiadora na sociedade contemporânea, em que se cultua uma imagem de perfeição estética e jovialidade, enquanto o envelhecimento é tido como um marco de senilidade e vulnerabilidade. Sendo essa imagem de decadência mais enfatizada na vertente feminina, em que se experiencia uma pressão sociocultural para se manter com a aparência com vistas a exaltar a jovialidade. Ideias influenciadas principalmente por padrões estéticos que enaltecem o corpo

jovem como o simbolismo de beleza e saúde (CERQUEIRA, 2017).

Ainda, pode-se dizer que a pele tem uma grande importância fisiológica, psicológica e social, além de funções estéticas e sensoriais, que influenciam na vida de um indivíduo. Visto isso, a preocupação em envelhecer com saúde, beleza e bem-estar está cada vez mais presente no dia a dia. De forma geral, os recursos terapêuticos utilizados durante o processo de envelhecer estão relacionados à busca de uma melhor qualidade de vida, bem como a uma forma de desacelerar efeitos indesejados. Dos efeitos mais comuns, pode-se destacar a busca pela ausência ou desaceleração do surgimento de rugas, estrias e manchas na pele. Existem diversos fatores extrínsecos que contribuem com o envelhecimento precoce da pele. Esses fatores favorecem a liberação de radicais livres, sendo a exposição diária aos raios ultravioletas do sol o maior responsável pela liberação desses radicais. Além disso, esses fatores têm associados os maus hábitos como o tabagismo, o alcoolismo, a poluição, o estresse e uma escolha de alimentação inadequada como fortes fatores associados. (PARK *et al*., 2017).

Dentro das opções de recursos terapêuticos, existe uma gama diversificada de opções medicamentosas e naturais como forma de retardar o efeito de envelhecimento da pele. No campo de recursos naturais, destaca-se a adoção de hábitos saudáveis como nutrição adequada na prevenção do envelhecimento cutâneo associada à prática de exercícios físicos. O desequilíbrio nutricional gera estresse no metabolismo, o que afeta a regulação da expressão gênica e resulta em alterações fisiológicas relacionadas à idade. A disponibilidade de certos nutrientes é responsável por regular a ação de enzimas epigenéticas (PARK *et al*., 2017).

Quanto aos recursos terapêuticos não naturais, o mais relevante de todos, na prevenção principalmente do fotoenvelhecimento, é o filtro solar. Cremes antienvelhecimento conseguem melhorar e atenuar alguns sinais do envelhecimento cutâneo, todavia não possuem a capacidade de reverter todos os sinais, simultaneamente, de alterações da pele.

CONCLUSÃO

Ao envelhecer o ser humano passa a ser mais vulnerável devido ao próprio processo do tempo, isso não é diferente com a pele. Nosso maior órgão é o principal determinante da idade e personalidade das pessoas. Além das mudanças visíveis externamente há alterações fisiológicas e bioquímicas.

Esse capítulo visou apresentar introdutoriamente sobre o envelhecimento da pele sendo necessário alertar profissionais, estudantes e o público em geral, visto que o envelhecimento mundial está aumentando a cada década mais. Dessa forma, os cuidados e tratamentos para a pele são imprescindíveis para a qualidade de vida dos indivíduos ao longo do processo de envelhecimento. Além dos tratamentos configurarem um cuidado estético, também fazem parte do cuidado com a saúde, pois contribuem na prevenção de patologias. Por isso, é essencial que as pessoas se atentem para a saúde da pele haja vista questões de âmbitos estéticos, de saúde e de qualidade de vida.

REFERÊNCIAS BIBLIOGRÁFICAS

ALCHORNE, M.M. & ABREU, M.A. Dermatologia em pele negra. Anais brasileiro de dermatologia, v. 1, p. 7, 2008.

BARANOSKI, S. *et al*. Skin: an essential organ. In: Baranoski S and Ayello EA, editor. Wound care essentials: practice principles. Philadelphia: Lippincott Williams & Wilkins; 2016. p. 52–81.

BONIFANT, H. & HOLLOWAY, S. A review of the effects of ageing on skin integrity and wound healing. British Journal of Community Nursing, v. 24, p. 28, 2019.

BORGES, F.S. *et al*. Modalidades Terapêuticas nas Disfunções Estéticas. 2ª ed. São Paulo: Editora Phorte, 2010.

CERQUEIRA, M.B. Míticas do envelhecimento: em busca de uma vida saudável. Revista Ciências Sociais Unisinos, v. 53, p. 148, 2017.

CHIEN, A. *et al*. Pigmentation in African American skin decreases with skin aging. Journal of the American Academy of Dermatology, v. 75, p. 782, 2016.

EDNIGTON, L. *et al*. Envelhecimento e fisiopatologias nas peles negra e indígena. Revista de trabalhos acadêmicos-campus Niterói, v. 1, p. 1, 2014.

FARAGE, M.A. *et al*. Structural Characteristics of the Aging Skin: A Review. Cutaneous and Ocular Toxicology, v. 26, p. 343, 2007.

FORE, J. A review of skin and the effects of aging on skin structure and function. Ostomy/wound management, v. 52, p. 24, 2006.

GUILLAUMET-ADKINS, A. *et al*. Epigenetics and Oxidative Stress in Aging. Oxid Medicine Cellular Longevity, v. 2017, p. 1, 2017.

KAZANCI, A. *et al*. Analyses of changes on skin by aging. Skin Research and Technology, v. 23, p. 48, 2017.

LEBLANC, K. & BARANOSKI, S. Skin Tear Consensus Panel Members. Skin tears: state of the science: consensus statements for the prevention, prediction, assessment, and treatment of skin tears©. Advances in Skin & Wound Care, v. 24, p. 2. 2011.

LUEBBERDING, S. *et al*. Mechanical properties of human skin in vivo: a comparative evaluation in 300 men and women. Skin Research and Technology, v. 20, p. 127, 2014.

MACENA, W.G. *et al*. Alterações fisiológicas decorrentes do envelhecimento. Revista Mosaicum, v. 15, p. 223, 2018.

MAHONEY, M.G. *et al*. Extracellular matrix in cutaneous ageing: the effects of 0.1% copper-zinc malonate-containing cream on elastin biosynthesis. Exp Dermatol, v. 18, p. 205, 2009.

MENOITA, E. *et al*. A pele na pessoa idosa. Journal of Aging and Innovation, v. 2, p. 18, 2013.

NEUMAIER, W. *et al*. Prevalencia de las dermatoses y comorbilidades em ancianos en un ambulatório de dermatología. Revista Argentina de Dermatología, v. 99, p. 1, 2018.

ORTOLAN, C. *et al*. Influência do envelhecimento na qualidade da pele de mulheres brancas: o papel do colágeno, da densidade de material elástico e da vascularização. Revista Brasileira de Cirurgia Plástica, v. 28, p. 41, 2013.

PARK, J.H. *et al*. Epigenetics: Linking Nutrition to Molecular Mechanisms in Aging. Preventive nutrition and Food Science, v. 22, p. 81, 2017.

RIBEIRO, C. editor. Cosmetologia aplicada a dermoestética. Sao Paulo: Pharma books, 2010.

RINNERTHALER, M. *et al*. Oxidative stress in aging human skin. Biomolecules, v. 5, p. 545, 2015.

RONCHETTI, P. & BACCARANI-CONTRI, M. Elastic fiber during development and aging. Microscopy Research and Technique, v. 38, p. 428, 1997.

SHERRATT, M.J. *et al*. Circadian rhythms in skin and other elastic tissues. Matrix Biology. v. 84, p. 97, 2019.

SKOCZYŃSKA, A. *et al*. Melanin and lipofuscin as hallmarks of skin aging. Advances in Dermatology and Allergology, v. 34, p. 97, 2017.

SOUZA, S.L.G. *et al*. Recursos Fisioterapêuticos Utilizados no Tratamento do Envelhecimento Facial. Revista Fafibe On Line, n. 3, p. 1, 2007.

TENORIO, E.P. *et al*. Quelite actínica: relato de caso. Revista Médica de Minas Gerais, v. 28, p. 1, 2018.

WALLER, J.M. & MAIBACH, H.I. Age and skin structure and function, a quantitative approach II: blood flow, pH, thickness, and ultrasound echogenicity. Skin Research and Technology, v. 11, p. 221, 2005.

ZOUBOULIS, C.C. *et al*. When the skin is in the center of interest: An aging issue. Clinics in Dermatology, v. 37, p. 296, 2019.

CAPÍTULO 16

CALOSIDADE EM DEFORMIDADE DOS DEDOS DO PÉ: REVISÃO DA LITERATURA

Palavras-chave: Calosidade do Pé; Calosidade dos Dedos; Deformidade dos Dedos

BIANCA RODRIGUES TAVARES [1]
SAMUEL MELO RIBEIRO[1]
ANA BEATRIZ GANGANA DE CASTRO SILVA [2]
ANA CLARA AMARAL ESTEVES[2]
ANA LAURA CRUZEIRO DE MORAES[2]
ANA LAURA VAZ DE MELLO FRATTARI[2]
ANA LÍDIA BARBOSA BRAGA [2]
BEATRIZ DUARTE FERREIRA[2]
BRUNO MELO RIBEIRO[2]
FERNANDO LONARDELLI SARAIVA RAMALHO[2]
LAURA VIDAL GOMES TEIXEIRA DA COSTA[2]
LORENZA ALVES DE CARVALHO FORTUNATI[2]
MARCELO FERNANDES QUINTÃO DIAS DE CASTRO[2]
MARIANE MELO RIBEIRO[2]
MARCOS ANTÔNIO RIBEIRO MENDES[3]

1. Discente de Medicina - Faculdade da Saúde e Ecologia Humana, Belo Horizonte, Minas Gerais.
2. Discente de Medicina- Faculdade de Ciências Médicas, Belo Horizonte, Minas Gerais.
3. Médico ortopedista do Hospital das Clínicas da Universidade Federal de Minas Gerais, Belo Horizonte, Minas Gerais.

INTRODUÇÃO

A calosidade dos dedos do pé é uma lesão reacional da pele por uma sobrecarga, com aumento do atrito e pressão local, geralmente associada à deformidade dos dedos ocasionada por um desequilíbrio biomecânico, gerando dificuldade para usar calçados, sendo a maior causa de dor no antepé e que pode complicar com úlceras infectadas. Pode afetar de 14-48% da população em geral e até 78% dos pacientes idosos acima de 65 anos de idade (GIJÓN-NOGUERÓN *et al*., 2017). As úlceras têm uma incidência anual acima de 2% em pés diabéticos e 15% delas podem se complicar e evoluir para amputação (JAIN & APOORVA, 2020; MOCHIZUKI *et al*., 2020).

O objetivo deste estudo foi avaliar as principais causas e a abordagem das calosidades associadas com as deformidades dos dedos do pé.

MÉTODO

Trata-se de uma revisão narrativa da literatura, realizada no período de fevereiro de 2021 a maio de 2021, utilizando as bases de dados Google Scholar e PubMed. Utilizou-se os descritores: "*Calluses toes*"; "*toe deformity*"; "*ulcer of the toes*". Desta busca foram encontrados 40 artigos científicos, posteriormente submetidos aos critérios de seleção.

Os critérios de inclusão foram: os artigos publicados no período de 2016 a 2020, no idioma inglês e que abordavam as temáticas propostas para esta pesquisa, disponibilizados na íntegra. Os critérios de exclusão foram: os artigos duplicados, de menor relevância, que não abordavam diretamente a proposta estudada ou publicados anteriormente ao período estabelecido, resultando em 19 artigos selecionados.

Os textos foram submetidos à leitura minuciosa para a coleta dos dados e os resultados foram apresentados e discutidos de forma descritiva, divididos em categorias temáticas, elucidando os aspectos clínicos, o diagnóstico e o tratamento envolvido na calosidade em deformidade dos dedos do pé.

RESULTADOS E DISCUSSÃO

A calosidade é uma lesão reacional da pele em protuberâncias ósseas, devido a um aumento na hiperplasia e hipertrofia dos queratinócitos, com hiperqueratose na epiderme por estímulo mecânico intermitente dessa camada pelo atrito e aumento da pressão local (AMEMIYA *et al*., 2020; HOLOWKA *et al*., 2019; MAFFI, 2018). É a principal causa de metatarsalgia, estando associada à alteração biomecânica com deformidade dos dedos do pé e pelo uso inadequado de calçados (MOCHIZUKI *et al*., 2020). O calo é uma lesão reacional da pele mais localizada (Figura 16.1A) e a calosidade é uma lesão reacional hiperqueratótica mais ampla (Figura 16.1B).

Figura 16.1. (A) Calo plantar, (B) calosidade plantar



Fonte: MAFFI, 2018.

Os calos dos dedos mais comuns são o calo duro, mole e intertriginoso (MARTI-MARTINEZ *et al*., 2019). O calo duro possui

núcleo, ocorrendo na região dorsal e ponta dos dedos, medial do hálux, lateral do 5º dedo e região das cabeças metatarsais na planta do pé. O calo mole é interdigital, macio-esbranquiçado, extremamente doloroso, normalmente no 4º espaço interdigital, que piora com compressão lateral pelo calçado e chamado de calo em espelho (Figura 16.2A) (MARTI-MARTINEZ *et al*., 2019). Já o calo intertriginoso é uma maceração de pele interdigital proximal, que pode estar associado à infecção fúngica superficial (pé de atleta) causada por fungos dermatófitos (Figura 16.2B) (BALEVI *et al*., 2016; LUNDVALL *et al*., 2020; MAFFI, 2018). Se manifestam com dor e dificuldade para usar calçados.

Figura 16.2. (A) Calo interdigital em espelho, ulcerado, (B) calo intertriginoso

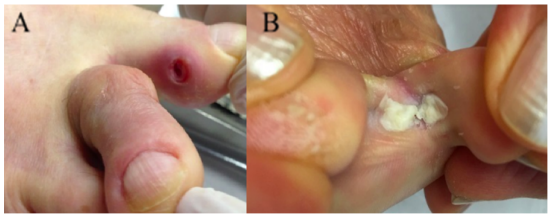

Fonte: MAFFI, 2018.

Os calos no pé diabético podem ser classificados em três tipos (Tabela 16.1): calo simples, complexo e complicado (Figura 16.3) (JAIN, 2019; JAIN & APOORVA, 2020)

Tabela 16.1. Classificação do calo no pé diabético

Tipo	Úlcera	Infecção
I- Calo simples	Não	Não
II-Calo complexo	Sim	Não
III-Calo complicado	Sim	Sim

Fonte: JAIN, 2019; JAIN & APOORVA, 2020.

A neuropatia diabética periférica, a artrite reumatoide e o trauma são as principais causas de deformidade e ulceração nos dedos do pé (HIRAO *et al*., 2017; JAIN & APOORVA, 2020; MARCZAK *et al*., 2018). A perda da sensibilidade e a deformidade nos dedos por um desequilíbrio biomecânico entre a musculatura intrínseca e extrínseca do pé aumentam a pressão plantar e no dorso dos dedos causando calos, que podem gerar incapacidade funcional, serem precursores da úlcera e até evoluírem para necessidade de procedimento de amputação (GUPTA & GHOSH, 2020; JAIN & APOORVA, 2020; SANZ-CORBALÁN *et al*., 2019; ZHANG & LU, 2020).

Figura 16.3. Calo complicado (com infecção)



Fonte: JAIN, 2019.

As deformidades nos dedos afetam 33-68% das pessoas acima de 65 anos de idade e são mais frequentes nas mulheres (GUI-DOZZI, 2017; JAIN, 2019), acometendo os dedos menores com deformidades em malho, martelo e garra, principalmente no 2º, 3º e 5º dedos e hálux valgo (Figura 16.4A). Podem ser flexíveis ou rígidos, causando atrito dorsal, lateral ou medial dos dedos ao usar os calçados, favorecendo a calosidade (Figura 16.4B) (AMEMIYA *et al*., 2020; DANG &

COUGHLIN, 2020; GIJÓN-NOGUERÓN *et al*., 2017; MAFFI, 2018).

O dedo em malho é a deformidade em flexão plantar da articulação interfalângica distal. Propicia a formação de um calo dorsal e ponta do dedo, doloroso pelo atrito com a caixa do calçado e impacto com o solo, sendo mais frequente em pés do tipo *index minus* (1º metatarso é menor que o 2º) e acomete principalmente o 2º e o 3º dedos (Figura 16.5A) (ZHANG & LU, 2020).

Figura 16.4. (A) Hálux valgo, (B) calosidade dorsal e lateral do 5º dedo

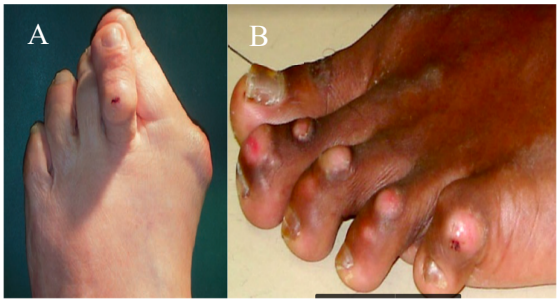

Fonte: MAFFI, 2018.

O dedo em martelo é a deformidade em flexão plantar da articulação interfalângica proximal, que pode estar associada à hiperextensão da articulação metatarsofalângica. Pode ocasionar um calo doloroso dorsal e plantar (Figura 16.5B) (ZHANG & LU, 2020).

O dedo em garra é uma deformidade mais complexa que se apresenta com a hiperextensão da articulação metatarsofalângica e flexão plantar da articulação interfalângica proximal e distal, sendo mais frequente a calosidade dorsal e plantar (Figura 16.5C) (ZHANG & LU, 2020; FEDERER *et al*., 2018).

Estas deformidades podem ocasionar sobrecarga plantar com desvio distal do coxim gorduroso, expondo a cabeça dos metatarsos com calosidade local (Figura 16.6) (FEDERER *et al*., 2018; SANZ-CORBALÁN *et al*., 2019).

Figura 16.5. (A) Dedo em malho, (B) dedo em martelo, (C) dedo em garra

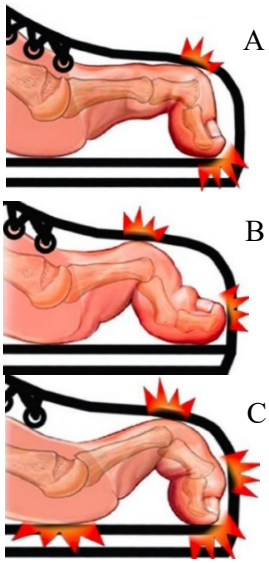

Fonte: MAFFI, 2018

Figura 16.6. Calo plantar com migração distal do coxim gorduroso



Fonte: FEDERER *et al*., 2018.

O diagnóstico diferencial da calosidade é feito principalmente com a verruga plantar, que se diferencia por ser uma hiperplasia epitelial benigna, mais frequente em crianças,

causado pelo papilomavírus humano (HPV), geralmente formando um mosaico de pequenas pápulas hiperqueratóticas com pontos intralesionais vermelhos, marrons ou pretos, com maior sensibilidade dolorosa à compressão lateral. Diferentemente, a calosidade é mais sensível à pressão direta central (MAFFI, 2018).

O diagnóstico é clínico, complementado com radiografia para afastar outros diagnósticos. Ao avaliar a calosidade, desbridar para se certificar da inexistência de úlcera associada profundamente ao calo, sendo um agravante no tratamento (Figura 16.7) (HAMATANI *et al*., 2016; JAIN, 2019).

Figura 16.7. Evidência de úlcera após desbrida-mento



Fonte: JAIN, 2019

O tratamento inicial das calosidades do pé é não cirúrgico, compreendendo medidas preventivas com o uso de calçado com câmara anterior ampla, confortável e salto baixo, de até 2 cm, para evitar sobrecarga no antepé, uso de solado tipo *rocker* para aliviar sobrecarga do pé e melhorar a fase de apoio, usar dispositivos de proteção nas saliências ósseas, palmilhas adaptativas com espuma macia para as deformidades rígidas, palmilhas corretivas e uso de contenções em deformidades flexíveis para melhor distribuir o apoio ao solo (Figura 16.8). Também é muito importante fazer a fisioterapia para alongamento dos tendões encurtados e deformantes, incluindo o tendão calcâneo, que normalmente está encurtado e causa sobrecarga no antepé (anterior do pé) (FEDERER *et al*., 2018; GUIDOZZI, 2017; MARCZAK *et al*., 2018).

Figura 16.8. Método conservador



Fonte: MAFFI, 2018

A abrasão química com ácido salicílico, crioterapia, eletrocirurgia e laserterapia são outras opções de tratamento (BALEVI *et al*., 2016; FEDERER *et al*., 2018; MARCZAK *et al*., 2018).

O tratamento cirúrgico da calosidade é feito com desbridamento superficial com uso de bisturi, tendo excelentes resultados, oferecendo alívio da dor e uma melhor qualidade de vida (HASHMI *et al*., 2016). A cirurgia corretiva das deformidades dos dedos é realizada com tenotomia, transferência tendínea, condilectomia, osteotomia, artroplastia ou artrodese, dependendo da flexibilidade e comprometimento das articulações. Estes procedimentos têm uma ótima resolução das calosidades por atuarem na causa da patologia, mas que devem ser adequadamente indicados devido à maior agressão local com

o ato cirúrgico (DANG & COUGHLIN, 2020; MAFFI, 2018; MARCZAK *et al*., 2018; MARTI-MARTINEZ *et al*., 2019).

CONCLUSÃO

A calosidade dos dedos do pé decorre de uma reação hiperqueratótica por sobrecarga e hiperpressão local, associada à deformidade dos dedos, tendo uma alta incidência nos pés diabéticos e em pacientes com artrite reumatoide. A deformidade ocorre devido à uma alteração biomecânica nos dedos por um desequilíbrio muscular, aumentando a pressão nas saliências ósseas dos dedos, causando metatarsalgia, desconforto e dificuldades para calçar sapatos.

Os calos dos dedos mais comuns são o calo duro, mole e intertriginoso, que podem ser muito sintomáticos e incapacitantes. As deformidades dos dedos necessitam de intervenção precoce, com medidas preventivas ou corretivas, variando com a fase da patologia, para melhorar a biomecânica do pé, o apoio ao solo, adequação ao calçado e assim amenizar os sintomas e evitar as calosidades, que podem gerar complicações mais graves como lesão ulcerada e infecção.

REFERÊNCIAS BIBLIOGRÁFICAS

AMEMIYA, A. *et al*. Factors associated with callus formation in the plantar region through gait measurement in patients with diabetic neuropathy: an observational case-control study. Sensors, v. 20, p. 4863, 2020.

BALEVI, A. *et al*. How I do it: treatment of plantar calluses and corns with an erbium-doped yttrium aluminum garnet laser. Dermatologic Surgery, v. 42, p. 1304, 2016.

DANG, D.Y. & COUGHLIN, M.J. Mallet toes, hammertoes, neuromas, and metatarsophalangeal joint instability: 40 years of development in forefoot surgery. Indian Journal of Orthopaedics, v. 54, p. 3, 2020.

FEDERER, A.E. *et al*. Conservative management of metatarsalgia and lesser toe deformities. Foot and Ankle Clinics, v. 23, p. 9, 2018.

GIJÓN-NOGUERÓN, G. *et al*. Short-term effect of scalpel debridement of plantar callosities versus treatment with salicylic acid patches: the EMEDESCA randomized controlled trial. The Journal of Dermatology, v. 44, p. 706, 2017.

GUIDOZZI, F. Foot problems in older women. Climacteric, v. 20, p. 518, 2017.

GUPTA, A. & GHOSH, A. Hyperpigmentation and thickening of skin with callosity formation over dorsum of both feet and healed ulceration over left lateral malleolus in a patient with type 2 diabetes performing prolonged prayers. Diabetes & Metabolic Syndrome: Clinical Research & Reviews, v. 14, p. 221, 2020.

HAMATANI, M. *et al* Factors Associated With Callus in Patients with Diabetes, Focused on Plantar Shear Stress During Gait. Journal of Diabetes Science and Technology, v. 10, p. 1353, 2016.

HASHMI, F. *et al*. The evaluation of three treatments for plantar callus: a three-armed randomised, comparative trial using biophysical outcome measures. Trials, v. 17, p. 251, 2016.

HIRAO, M. *et al*. Association between preoperative pain intensity of MTP joint callosities of the lesser toes and fore-mid-hindfoot deformities in rheumatoid arthritis cases. Modern Rheumatology, v. 27, p. 50, 2017.

HOLOWKA, N.B. *et al* Foot callus thickness does not trade off protection for tactile sensitivity during walking. Nature, v. 571, p. 261, 2019.

JAIN, A.K.C. Extended application of Amit Jain's 'SCC 'classification concept for diabetic foot. International Journal of Surgery Science, v. 3, p. 188, 2019.

JAIN, A.K.C. & APOORVA, H.C. Analysis of callus in diabetes foot through Amit Jain's extended 'SCC ' classification. SAR Journal of Surgery, v. 1, p. 27, 2020.

LUNDVALL, M. *et al*. Prospective single-arm investigation assessing performance of a multifunctional foot cream in subjects with tinea pedis interdigitalis and heel cracks, calluses and/or dry feet. Journal of Cosmetics, Dermatological Sciences and Applications, v. 10, p. 20, 2020.

MAFFI, S. Metatarsalgia, calluses, and callosities of the feet. In: BONAMIGO, R. R. & DORNELLES, S. I. T. (Eds.). . Dermatology in Public Health Environments. Cham: Springer International Publishing, 2018. p. 1451

MARCZAK, D. *et al*. Plantar calluses - pathogenesis, risk factors, prophylaxis, methods of treatment. Journal of Education, Health and Sport, v. 8, p. 302, 2018.

MARTI-MARTINEZ, L.M. *et al*. Description of the surgical technique for condylectomy with minimally invasive surgery to treat interdigital helomas on the lesser toes: a Delphi study. Journal of Foot and Ankle Research, v. 12, p. 13, 2019.

MOCHIZUKI, T. *et al*. Relationship of callosities of the forefoot with foot deformity, Health Assessment Questionnaire Disability Index, and joint damage score in patients with rheumatoid arthritis. Modern Rheumatology, v. 30, p. 287, 2020.

SANZ-CORBALÁN, I. *et al*. Digital deformity assessment prior to percutaneous flexor tenotomy for managing diabetic foot ulcers on the toes. The Journal of Foot and Ankle Surgery, v. 58, p. 453, 2019.

ZHANG, B. & LU, Q.A. Current review of foot disorder and plantar pressure alternation in the elderly. Physical Activity and Health, v. 4, p. 95, 2020.

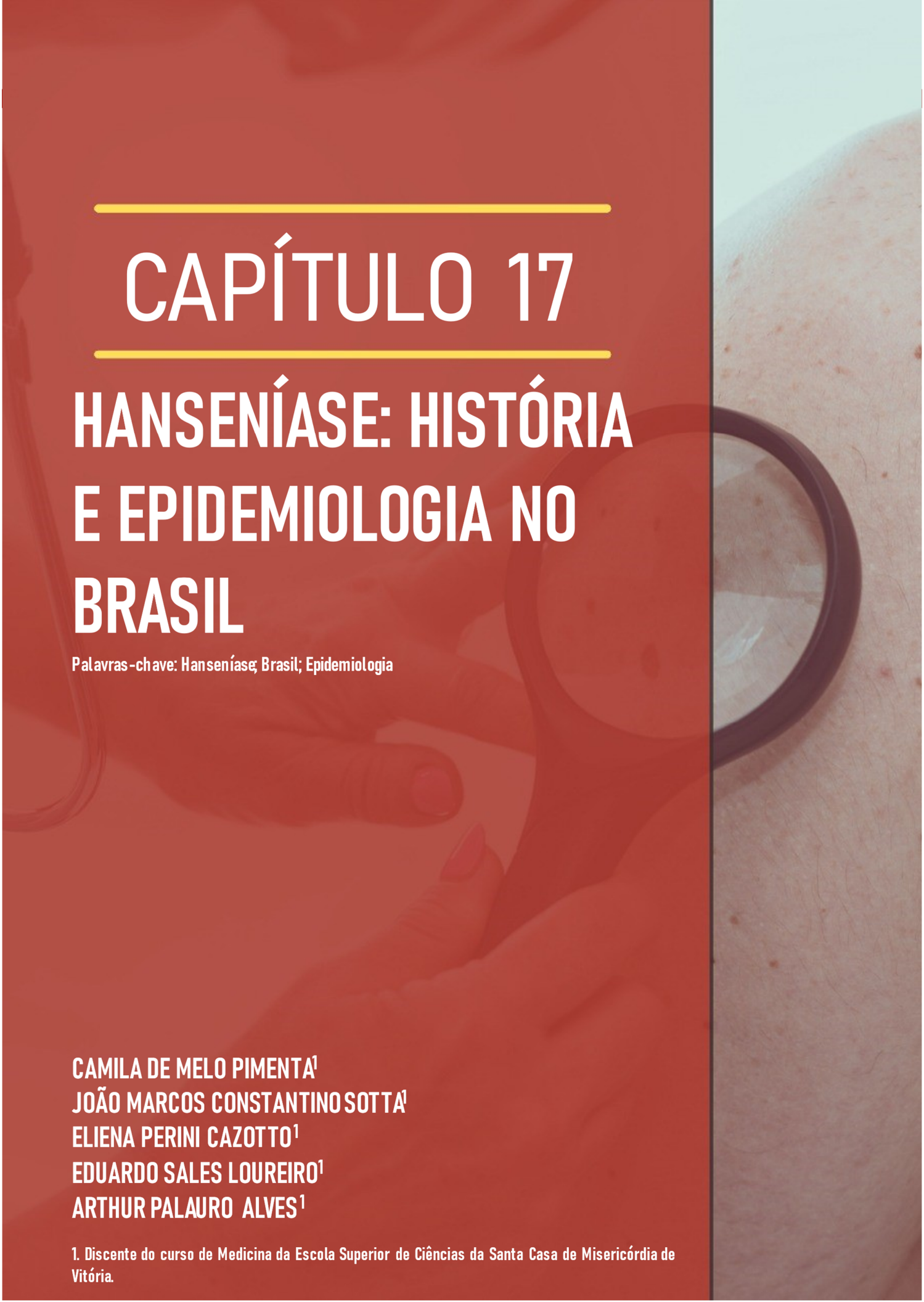

CAPÍTULO 17

HANSENÍASE: HISTÓRIA E EPIDEMIOLOGIA NO BRASIL

Palavras-chave: Hanseníase; Brasil; Epidemiologia

CAMILA DE MELO PIMENTA[1]
JOÃO MARCOS CONSTANTINO SOTTA[1]
ELIENA PERINI CAZOTTO[1]
EDUARDO SALES LOUREIRO[1]
ARTHUR PALAURO ALVES[1]

1. Discente do curso de Medicina da Escola Superior de Ciências da Santa Casa de Misericórdia de Vitória.

INTRODUÇÃO

Hanseníase é uma doença infecciosa altamente contagiosa, causada pelo bacilo *Mycobacterium leprae*, descoberto ao final do século XIX pelo norueguês Gerhard Henrik Armauer Hansen. Essa doença tem como manifestações clínicas lesões cutâneas, diminuição da sensibilidade da pele ao tato, ao calor e à dor (FOSS, 1999; SANTOS *et al*., 2008).

Por muito tempo a igreja e a sociedade sustentaram um grande estigma em relação aos leprosos. Esta moléstia, portanto, foi justificativa para o preconceito, exclusão e violência em relação a uma patologia, hoje, curável. Algumas medidas foram tomadas para mitigar esses transtornos, como a mudança do nome da lepra para hanseníase, a eliminação dos leprosários e o desenvolvimento da medicina clínica que, por consequência, afastou a ideia religiosa envolvida na doença (EIDT, 2004).

Apesar de ser uma doença milenar, ela ainda não foi erradicada. Em 2019, 202.185 novos casos de hanseníase foram registrados no mundo, sendo que destes, 27.864 somente no Brasil. Portanto, tornando-se o país em segundo lugar com maior número de casos no mundo, ficando atrás somente da Índia (WHO, 2020). A Unidade da Federação com maior incidência da hanseníase é Mato Grosso com mais de 129 casos novos por 100.000 habitantes, seguido por Tocantins com mais de 96 casos novos por 100.000 habitantes (BRASIL, 2021).

O objetivo deste estudo foi discutir o histórico e a evolução epidemiológica da hanseníase no Brasil.

MÉTODO

Este trabalho é uma revisão bibliográfica realizada entre os meses de abril e maio de 2021 abordando o histórico e a evolução epidemiológica da hanseníase no Brasil.

Para aquisição dos dados desta revisão foram consultadas as plataformas: PubMed, LILACS, SciELO, cartilhas de orientação e site da Organização Mundial da Saúde, Revista Dermatologia da atenção básica de saúde e boletins epidemiológicos do Ministério da Saúde do Brasil.

A busca foi feita por meio dos seguintes descritores e suas combinações nos idiomas português, espanhol e inglês, utilizando o operador booleano AND: histórico; hanseníase; Brasil; epidemiologia. Todos esses descritores foram definidos pelo Descritores em Ciências da Saúde (DeCS) e pelo Medical Subject Headings (MeSH).

Os critérios de inclusão foram: artigos nos idiomas português, inglês e espanhol; publicados no período 1990 a 2021, artigo completo, sem delineamento de estudo. Os critérios de exclusão foram: artigos duplicados, resumos e textos que não abordavam o interesse e finalidade do assunto com o tema e não atendiam aos demais critérios de inclusão.

RESULTADOS E DISCUSSÃO

Conceito

Hanseníase é uma doença altamente infecciosa e de baixa patogenicidade (PENNA & TEIXEIRA, 2002), causada pelo bacilo *Mycobacterium leprae*, um bacilo álcool-ácido resistente (BAAR). Considera-se seu único reservatório natural o ser humano, apesar de haver relatos de animais selvagens

naturalmente infectados, como tatus e macacos (VAN BEERS *et al*., 1996).

A porta de entrada e a via de eliminação do bacilo ocorre principalmente pelas vias aéreas superiores, mas a pele erodida também possui esse papel. As secreções orgânicas como o leite, esperma, suor e secreção vaginal podem eliminar bacilos, porém, não possuem relevância na disseminação da infecção (TALHARI & NEVES, 1997; BRASIL, 2002).

Ele acomete as células cutâneas e o sistema nervoso periférico acarretando desta forma em diminuição ou perda da sensibilidade, atrofia, paresias e paralisias musculares. Em casos mais graves pode afetar outros órgãos como olhos, rins, suprarrenais, testículos, fígado e baço (TALHARI & NEVES, 1997). A hanseníase apresenta quatro formas clínicas: indeterminada (HI), tuberculoide (HT), virchowiana (HV) e dimorfa (HD).

História da doença

A hanseníase é uma das doenças mais antigas que acomete o homem, acredita-se que tenha sido originada na Ásia ou África há quatro mil anos antes de cristo (EIDT, 2004). Os primeiros casos de lepra na Europa podem ter sido trazidos pelas tropas de Alexandre o Grande, ao redor do ano 300 a.C. Na Idade Média, a doença atingiu níveis elevados em países europeus, provavelmente devido ao fluxo de pacientes com hanseníase durante as Cruzadas (CUNHA, 2002).

Uma das principais causas do aumento do número de casos de hanseníase na Europa, nessa época, foi o atraso da medicina, os médicos medievais tinham dificuldade de distinguir a hanseníase de outras doenças dermatológicas, o que pode explicar a frequência com que a cura espontânea era mencionada. Esses médicos negavam que a transmissibilidade pudesse se dar através do deslocamento de pessoas ou ainda pelas Cruzadas. Dessa forma, o pouco conhecimento científico da época não permitiu o diagnóstico e tratamento adequado (OPROMOLLA & LAURENTI, 2011).

A lepra é considerada uma doença bíblica, ligada à impureza espiritual ou a um castigo divino. Parafraseando uma concepção corrente do período, “a lepra também é a prova corporal do pecado: a corrupção da carne manifesta a da alma”. Devido a essa impureza, os leprosos tinham que usar um véu cobrindo o rosto desfigurado e um sino que denunciava sua presença; também eram feitas marcas no corpo desses enfermos (OPROMOLLA & LAURENTI, 2011).

A endemia hansênica se propagava em Portugal e, no período das Grandes Navegações, era encontrada também nas ilhas africanas (TAVARES, 2013). Sendo assim, essa doença chegou com os colonizadores que desembarcaram no Brasil nas primeiras colônias, Rio de janeiro, Salvador e Recife. A partir de então o número de casos de lepra documentados se elevaram exponencialmente em todo o território colonial (CUNHA *et al*., 2015). A doença se propagou seguindo a lógica da colonização. Dessa forma, percebe-se que as migrações e imigrações para o território brasileiro, as quais seguiram a cronologia dos ciclos econômicos, foram determinantes para a disseminação da doença ao longo das regiões do país (CUNHA, 2002).

Paradigma/estigma

Por muitos séculos a hanseníase representou um grande estigma social. Esta moléstia era interpretada, por muitos, como um castigo divino devido ao pecado e também acredita-

vam em sua hereditariedade. Além disso, a crença de sua contagiosidade e incurabilidade resultou num grande medo de contraí-la. Dessa forma, a repulsa e o rigor social imposto aos hansenianos foi um reflexo do medo que sentiam de contrair a doença e também ao repúdio delimitado por uma visão religiosa (BOTI & AQUINO, 2008).

Por muito tempo o principal método utilizado para controlar a hanseníase foi o isolamento dos doentes em leprosários. Assim, os enfermos eram afastados do convívio social e recebiam alguns tratamentos considerados eficazes à época, mas que não exerciam um poder de cura real. Por exemplo: sangrias, banhos quentes, cataplasma, pomadas etc (CUNHA, 2010).

Antigamente, uma série de regras sociais foram impostas aos hansenianos, os doentes eram obrigados a usar vestimentas especiais e campainhas que denunciassem sua presença, caso fossem andar pelas ruas. Além disso, eram proibidos de ter contato com pessoas sadias (CUNHA, 2002).

No Brasil, várias políticas foram executadas para controlar a hanseníase. Os estados tomaram medidas legislativas específicas de controle, dentre as mais importantes até o séc. XX destacam-se a leis que obrigavam o isolamento dos hansenianos, a proibição de exercerem certas profissões e a criação de hospitais colônias (EIDT, 2004).

Com o advento da sulfona, fármaco usado no tratamento da hanseníase, foram realizadas grandes mudanças nas políticas de controle da doença no Brasil. Assim, o tratamento através do isolamento compulsório foi abolido, em todo o país, em 1954 e os cuidados passariam a ser feitos nos centros de saúde (EIDT, 2004).

Devido a séculos de segregação, o preconceito e as fantasias ligados à essa moléstia perduraram por um tempo, mas as mudanças aplicadas na sociedade foram fundamentais para alterar esse quadro. Surge então, a partir da década de 1960, modificações nos métodos profiláticos e nas políticas de controle da hanseníase. Ainda houve a alteração do termo lepra para hanseníase, o que ajudou a mitigar o estigma vigente (EIDT, 2004).

Um estudo de estigma mostra que 88 dos 94 pacientes (total de 93,6%) se sentem prejudicados pela condição de doente. No trabalho, 69,1% dos pacientes relataram problemas no trabalho, dentre eles: 12,3% foram demitidos, 24,6% foram obrigados a tirar férias, 50,8% experimentaram preconceito. 52,1% dos pacientes relataram medo de preconceito ao contarem da doença para a família, porém 96,8% reportaram ter suporte familiar (WHO, 2020). Tudo isso mostra como o estigma é presente na vida dos pacientes, afetando conjuntamente o psicológico, vida profissional e familiar (GARBIN *et al*., 2015).

Dia internacional

Pela Lei nº 12.135/2.009 foi criado o Dia Nacional de Combate e Prevenção da Hanseníase que é comemorado no último domingo do mês de janeiro e tem por objetivo chamar a atenção da sociedade e das autoridades de saúde sobre a importância da prevenção e do tratamento adequado da hanseníase (BRASIL, 2017).

Epidemiologia

O Brasil é o segundo país do mundo em números de casos de hanseníase, perdendo somente para Índia e é considerado um país endêmico para a doença (WHO, 2020). Apesar da incidência ter diminuído ao de

decorrer dos anos, esses indicativos são dados preocupantes (Tabela 17.1), uma vez que o Brasil continua entre as primeiras colocações de maiores incidências. Desse modo, vê-se a necessidade de políticas públicas direcionadas em busca da prevenção da hanseníase.

Tabela 17.1. Número de novos casos detectados no Brasil entre 2007 e 2019

2007	2008	2009	2010	2011	2012	2013	2014	2015	2016	2017	2018	2019
39.125	38.914	37.610	34.894	33.955	33.303	31.044	31.064	26.395	25.218	26.875	28.660	27.863

Fonte: WHO, 2020.

Observando a prevalência de hanseníase no Brasil (Tabela 17.2), é notória a queda da taxa de prevalência por 10.000 habitantes entre os anos de 2009 e 2015. A partir de 2016, entretanto, nota-se que, aquele padrão que se mostrava de redução, passou a ser de crescimento. Desse modo, e entendendo os dados como meios para interpretar a efetividade das políticas públicas de um país, são necessários estudos para entender os porquês de tais variações.

Além das condições individuais, outros fatores relacionados aos níveis de endemia, condições socioeconômicas desfavoráveis, precariedade na saúde, assim como o alto índice de ocupação das moradias influenciam no risco de adoecer (BRASIL, 2002). Na literatura, diversos estudos datados desde o século XX têm associado o fator socioeconômico como causa predisponente da hanseníase (HELENE & SALUM, 2002).

Tabela 17.2. Taxa de prevalência por 10.000 habitantes no Brasil entre 2009 e 2018

2009	2010	2011	2012	2013	2014	2015	2016	2017	2018
1,99	1,56	1,54	1,51	1,42	1,27	1,01	1,10	1,35	1,48

Fonte: BRASIL, 2020.

Aspectos genéticos

Os aspectos genéticos da lepra são responsáveis pela alteração da suscetibilidade da doença, reconhecimento de lipopeptídeos bacterianos e polissacarídeos, respostas ao peptidoglicano bacteriano. Genes com polimorfismos estão relacionados a predisposição com certas formas clínicas distintas como tuberculoide e lepromatosa (HELENE & SALUM, 2002).

Aspectos imunológicos

Entre os aspectos imunopatológicos da hanseníase sabe-se que apesar da produção de anticorpos específicos contra o *M. leprae*, em grande quantidade nas formas multibacilares, ela é ineficaz para a eliminação dos bacilos. A defesa é efetuada pela resposta imunológica celular, capaz de fagocitar e destruir os bacilos, mediada por citocinas (TNF-alfa, IFN-gama) e mediadores da oxidação, como os reativos intermediários do oxigênio (ROI), e do nitrogênio (RNI) fundamentais na

destruição bacilar no interior dos macrófagos (FOSS, 1999; VAN BEERS *et al*., 1996). Nas lesões tuberculoides há predomínio de células T auxiliares CD4+, e citocinas Th1, como IL-2 e IFN-gama, enquanto nas lesões virchowianas o predomínio é de células T supressoras, CD8+ e citocinas Th2, como IL-4, IL-5 e IL-10. Na hanseníase tuberculoide, a exacerbação da imunidade celular e a produção de citocinas pró-inflamatórias (IL-1 e TNF-alfa) impedem a proliferação bacilar, mas pode se tornar lesiva ao organismo, causando lesões cutâneas e neurais, pela ausência de fatores reguladores. Na hanseníase virchowiana, a produção dos antígenos PGL-1 e LAM pelo bacilo, no interior do macrófago, favorece o escape do mesmo à oxidação intramacrofágica, pois estes possuem função supressora da atividade do macrófago e favorecem a sua disseminação (BRASIL, 2002).

Aspectos ambientais

No norte do Brasil, a hanseníase ainda é persistente, principalmente em áreas urbanizadas. O processo do êxodo rural, superlotação de residências e a desigualdade social promoveram uma rápida transmissão da doença. A associação de corpos de água em áreas geográficas de infecção indica que a hipótese que liga o *M. leprae* a ambientes úmidos não pode ser descartado (CABRAL-MIRANDA *et al*., 2014).

Quadro clínico

Considera-se um caso suspeito de hanseníase uma pessoa que apresenta manchas e/ou áreas com alteração de sensibilidade, espessamento de tronco nervoso ou baciloscopia positiva na pele (BRASIL, 2000). Cada uma das quatro formas clínicas possui suas características específicas que estão descritas na Tabela 17.3.

Diagnóstico, prognóstico e prevenção

O diagnóstico é essencialmente clínico e epidemiológico, com base na história e condições de vida do paciente, além do exame dermatoneurológico. Tem-se como objetivo identificar lesões ou áreas de pele com alteração de sensibilidade e/ou comprometimento de nervos periféricos (sensitivo, motor e/ou autonômico). O exame dos nervos periféricos é fundamental, procurando-se déficits motores, sensitivos e espessamento dos troncos nervosos pela palpação (REIBEL *et al*., 2015).

Tabela 17.3. Características de cada forma clínica

Formas Clínicas	Características	Informações
Hanseníase Indeterminada (HI)	• Manchas hipocrômicas, com alteração de sensibilidade, normalmente térmica, e/ou áreas de hipoestesia na pele • Lesões em pequeno número, podendo localizar-se em qualquer área da pele • Não há comprometimento de troncos nervosos • Os ramúsculos nervosos cutâneos são danificados	• Forma paucibacilar • Leva, em geral, de dois a cinco anos para surgirem as lesões (período de incubação) • Considerada a primeira manifestação clínica da hanseníase • Com o passar do tempo é possível a evolução para cura ou outra forma clínica

Hanseníase Tuberculoide (HT)	• Lesões bem delimitadas, pequeno número, anestésicas e distribuição assimétrica • Lesões em placas ou anulares com bordas papulosas • Áreas da pele eritematosas ou hipocrômicas • A atrofia no interior da lesão é causada pelo seu crescimento centrífugo, podendo assumir aspecto tricofitoide com descamação das bordas	Forma paucibacilar Variedades: • *Infantil* → Manifesta-se em crianças conviventes com portadores de formas bacilíferas → As lesões encontram-se principalmente na face → Podem se apresentar como nódulos, placas, lesões tricofitoides ou sarcoidicas • *Forma pleural pura* → Não há lesões cutâneas → Há espessamento do tronco nervoso → Dano neural precoce e grave, principalmente os nervos sensitivo-motores
Hanseníase Virchowiana (HV)	• Infiltração progressiva e difusa da pele, mucosas das vias aéreas superiores, olhos, testículos, nervos, podendo afetar os linfonodos, o fígado e o baço • Na pele há pápulas, nódulos e máculas • A pele torna-se luzidia, xerótica, com aspecto apergaminhado e tonalidade semelhante ao cobre • Ocorre rarefação dos pelos nos membros, cílios e supercílios • O comprometimento nervoso ocorre nos ramúsculos da pele, na inervação vascular e nos troncos nervosos	• Forma multibacilar • Manifesta-se nos indivíduos que apresentam imunidade celular deprimida para o *M. leprae* • Fácies leonina: Infiltração da face, incluindo os pavilhões + madarose (perda ou queda de cílios e/ou sobrancelhas) + manutenção da cabeleira • Sinais precoces: obstrução nasal, rinorreia serossanguinolenta e edema de membros inferiores
Hanseníase Dimorfa (HD)	• Placas eritematosas, eritemato-ferruginosas ou violáceas, com bordas internas nítidas e limites externos difusos (lesões foveolares) • Manchas hipocrômicas com bordas ferruginosas, eritematosas ou acastanhadas, com limite interno nítido e limites externos imprecisos • Infiltração assimétrica da face, dos pavilhões auriculares e a presença de lesões no pescoço e nuca • As lesões neurais são precoces, assimétricas e normalmente levam a incapacidades físicas.	• Grande variação nas manifestações clínicas pela instabilidade imunológica • As lesões da pele são numerosas e sua morfologia mescla aspectos de HV e HT, podendo ocorrer umas alternações de predominância • Lesões em renda ou queijo suíço: quando as lesões são muito numerosas

Fonte: Adaptado de ARAÚJO, 2003.

A baciloscopia é o exame complementar mais útil no diagnóstico; é de fácil execução e baixo custo. Deve ser feito com a linfa obtida em pelo menos quatro locais e coloração feita pelo método de Ziehl-Neelsen apresentando-se sob a forma de Índice Baciloscópico (IB), numa escala que vai de 0 a 6+. A baciloscopia mostra-se negativa (IB = 0) nas formas tuberculoide e indeterminada, fortemente positiva na forma virchowiana e revela resultado variável na forma dimorfa. Em caso de dúvida, pode-se lançar mão de provas

complementares, como o teste da histamina (ausência do eritema secundário) e da pilocarpina (anidrose). Além disso, existe a reação de Mitsuda que é um teste de aplicação intradérmica cuja leitura é tardia (28 dias), sendo útil na classificação da doença e na definição do prognóstico, não possuindo valor para o diagnóstico (REIBEL *et al*., 2015).

Sequelas bem definidas podem ser encontradas já no período do diagnóstico, tais como: paralisia facial do tipo periférico unilateral ou bilateral, ou paralisia do ramo orbicular do nervo zigomático, provocando o lagoftalmia, epífora e exposição da córnea; mão em garra; mão caída; pé caído, garra de artelhos, que pode ser acompanhada do mal perfurante plantar (TALHARI & NEVES, 1997).

As principais medidas de vigilância e prevenção compreendem: notificação, descoberta de casos novos e tratamento específico, vigilância de recidivas, atenção às áreas de ex-colônias de hanseníase, prevenção, tratamento de incapacidades físicas e vacinação com a BCG (REIBEL *et al*., 2015).

Tratamento

O tratamento da hanseníase compreende a quimioterapia específica, supressão dos surtos reacionais, prevenção de incapacidades físicas, reabilitação física e psicossocial. O tratamento farmacológico se baseia na associação de três medicamentos: rifampicina, dapsona e clofazimina, sendo iniciados na primeira consulta após o diagnóstico clínico se não houver contraindicações. A posologia dessa medicação depende da classificação da doença do paciente (BRASIL, 2000).

Podemos classificar os hansênicos como paucibacilares (PB) ou multibacilares (MB). Paucibacilares são quadros com até cinco lesões de pele e/ou apenas um tronco nervoso comprometido e multibacilares casos com mais de cinco lesões de pele e ou mais de um tronco nervoso acometido. Ainda podemos avaliar de acordo com o resultado da baciloscopia, quando positiva classifica o caso como multibacilar, independentemente do número de lesões (BRASIL, 2000). Nos pacientes PB, utilizamos o esquema descrito na Tabela 17.4 por 6 meses e nos MB por 12 meses (BRASIL, 2000).

Em 2020, o Ministério da saúde através da nota técnica número 4°/2020, ampliou o uso da clofazimina para hanseníase paucibacilar no âmbito do Sistema Único de Saúde após avaliação de evidências científicas disponíveis sobre a eficácia, efetividade e segurança desse esquema. Desta forma, atualmente o tratamento recomendado para pacientes PB também inclui clofazimina, com posologia de: uma dose mensal de 300 mg supervisionada e uma dose diária de 50 mg autoadministrada (BRASIL, 2020).

Tabela 17.4. Esquema de tratamento poliquimioterápico padrão

Drogas	Paucibacilar – 6 meses	Multibacilar – 12 meses
Rifampicina (RFM)	600 mg – dose mensal supervisionada	600 mg – dose mensal supervisionada
Dapsona (DDS)	100 mg – uma dose mensal supervisionada e uma dose diária autoadministrada	100 mg – uma dose mensal supervisionada e dose diária autoadministrada
Clofazimina (CFZ)	-	300 mg – uma dose mensal supervisionada 50 mg - uma dose diária autoadministrada

Fonte: BRASIL, 2000.

Existem ainda tratamentos alternativos, disponíveis nos centros de referência, para pacientes com impossibilidade de usar os esquemas padronizados, incluindo o esquema ROM (rifampicina, ofloxacina e minociclina) para tratamento de lesão única de pele em pacientes paucibacilares (ARAÚJO, 2003).

Perspectiva futuras

A hanseníase está incluída na agenda internacional e, dentre os compromissos mundialmente assumidos, a doença está contemplada no Objetivo 3 de Desenvolvimento Sustentável da Organização das Nações Unidas. Esse objetivo visa promover o bem-estar e uma vida saudável, com a meta de combater as epidemias de aids, tuberculose, malária e outras doenças transmissíveis e tropicais negligenciadas até o ano de 2030 (BRASIL, 2021).

No âmbito nacional, o Ministério da Saúde elaborou a Estratégia Nacional para Enfrentamento da Hanseníase 2019-2022. A Estratégia Nacional se baseia na Estratégia Global e tem como objetivo geral reduzir a carga da doença no país ao fim de 2022, e possui as seguintes metas: 1) reduzir para 30 o número total de crianças com grau 2 de incapacidade física; 2) reduzir para 8,83/1 milhão de habitantes a taxa de pessoas com grau 2 de incapacidade física; e 3) implantar em todas as Unidades da Federação canais para registro de práticas discriminatórias às pessoas acometidas pela hanseníase e seus familiares (BRASIL, 2021).

A epidemia de covid-19 influenciou o diagnóstico e o acompanhamento dos casos de hanseníase no Brasil. O cenário frente a emergência em saúde pública ocasionada pela Pandemia de covid-19 exigiu estratégias voltadas para a reorganização do processo de trabalho no território, visando principalmente a manutenção do diagnóstico e do tratamento (BRASIL, 2021).

Assim, na gestão federal, foram enviados esforços para a elaboração do Protocolo Clínico e Diretrizes Clínicas e Terapêuticas para Hanseníase e o apoio ao desenvolvimento de estudos para testes de diagnóstico e novos medicamentos para o tratamento (BRASIL, 2021).

CONCLUSÃO

A hanseníase é uma doença milenar que, apesar de todas as políticas públicas propostas e o desenvolvimento científico atual, ainda não foi erradicada no Brasil. O País representa o segundo lugar com maior incidência de casos no mundo, sendo algo preocupante pelo fato de ser uma doença com cura e possibilidade de ser erradicada. O governo tem um papel fundamental ao promover campanhas educativas a fim de informatizar a população sobre os sinais e sintomas, consequências, tratamento e locais para procurar atendimento médico. O profissional de saúde também tem sua importância ao orientar o paciente e desmistificar os estigmas da hanseníase. Por fim, a sociedade deve dar apoio ao paciente para iniciar e continuar com o tratamento e acompanhamento médico, sem preconceito.

REFERÊNCIAS BIBLIOGRÁFICAS

ARAÚJO, M.G. Hanseníase no Brasil. Revista da Sociedade Brasileira de Medicina Tropical, v. 36, p. 373-82, 2003.

BRASIL. Dia Nacional de Combate e Prevenção da Hanseníase. Brasília DF., 2017. Disponível em: .http://bvsms.saude.gov.br/ultimas-noticias/2373-dia-nacional-de-combate-e-prevencao-da-hanseniase-2. Acesso em: 02 abr. 2021.

BRASIL. Portaria Nº 1073/GM, de 26 de setembro de 2000. Instruções normativas destinadas a orientar o desenvolvimento das ações de controle e de eliminação da hanseníase em todo o Território Nacional, com ênfase na atenção básica de saúde. Brasília DF., set., 2000. Disponível em: http://www.credesh.ufu.br/sites/credesh.hc.ufu.br/arquivos/Portaria_1073.GM_26.09.pdf. Acesso em: 05 abr. 2021.

BRASIL. Guia para o controle da hanseníase. Brasília DF., 2002. Disponível em: https://bvsms.saude.gov.br/bvs/publicacoes/guia_de_hanseniase.pdf. Acesso em: 05 abr. 2021.

BRASIL Boletim Epidemiológico de Hanseníase| número especial. Brasília DF., jan., 2020. Disponível em: http://www.aids.gov.br/pt-br/pub/2020/boletim-epidemiologico-de-hanseniase-2020. Acesso em: 12 abr. 2021.

BRASIL Boletim Epidemiológico de Hanseníase| número especial. Brasília DF., jan., 2021. Disponível em: http://www.aids.gov.br/pt-br/pub/2021/boletim-epidemiologico-hanseniase-2021. Acesso em: 12 abr. 2021.

BOTI, N.C.L & AQUINO K.A. A Via Sacra da Hanseníase de Veganin. Revista Brasileira de Enfermagem. v. 61, p. 676, 2008.

CABRAL-MIRANDA, W. *et al*. Socio-economic and environmental effects influencing the development of leprosy in Bahia, north-eastern Brazil. Tropical medicine & international health, v. 7, p. 1504, 2014.

CUNHA, A.Z.S. Hanseníase: aspectos da evolução do diagnóstico, tratamento e controle. Revista Ciência & Saúde Coletiva, v. 7, p. 235, 2002.

CUNHA, C. *et al*. A historical overview of leprosy epidemiology and control activities in Amazonas, Revista da Sociedade Brasileira de Medicina Tropical, v. 48, p. 55, 2015.

CUNHA, V.S. Isolados 'como nós' ou isolados 'entre nós'?: a polêmica na Academia Nacional de Medicina sobre o isolamento compulsório dos doentes de lepra. História, Ciências, Saúde-Manguinhos, v. 17, p. 939, 2010.

EIDT, L.M. Breve história da hanseníase: sua expansão do mundo para as Américas, o Brasil e o Rio Grande do Sul e sua trajetória na saúde pública brasileira. Saúde e Sociedade, v. 13, p. 76, 2004.

FOSS, N.T. Hanseníase: aspectos clínicos, imunológicos e terapêuticos. Anais Brasileiros de Dermatologia, v. 74, p. 113, 1999.

GARBIN, C.A.S. *et al*. The stigma and prejudice of leprosy: influence on the human condition. Revista da Sociedade Brasileira de Medicina Tropical, v. 48, p. 194, 2015.

HELENE, L.M.F. & SALUM, M.J.L. A reprodução social da hanseníase: um estudo do perfil de doentes com hanseníase no município de São Paulo. Cadernos de Saúde Pública, v. 18, p. 101, 2002.

OPROMOLLA, P.A & LAURENTI, R. Controle da hanseníase no Estado de São Paulo: análise histórica. Revista de Saúde Pública, v. 45 p. 195, 2011.

PENNA, G.O. & TEIXEIRA M.G, editores. Dermatologia na Atenção Básica de Saúde. Brasilia: Ministério da Saúde; 2002.

REIBEL, F. *et al.,* Update on the epidemiology, diagnosis, and treatment of leprosy. Médecine et Maladies Infectieuses v. 45, p. 383, 2015.

SANTOS, L.A.C. *et al*. Contrapontos da história da hanseníase no Brasil: cenários de estigma e confinamento. Revista Brasileira de Estudos de População, v. 25, p. 167, 2008.

TALHARI, S. & NEVES, R.G editores. Dermatologia tropical. Hanseníase. Manaus: Gráfica Tropical; 1997.

TAVARES, A.P.N. História social da hanseníase no nordeste de Minas Gerais. Dissertação (mestrado), Universidade Federal de Minas Gerais; 2013.

VAN BEERS, S.M. *et al*. MiniReview. The epidemiology of Mycobacterium leprae: recent insight. FEMS Microbiology Letters, v. 136, p. 221, 1996.

WORLD HEALTH ORGANIZATION (WHO). Global leprosy update, 2019: time to step-up prevention initiatives. Weekly Epidemiological Record, Genebra, , p. 417, set. 2020.

CAPÍTULO 18

URBANIZAÇÃO DA ESPOROTRICOSE: NOVOS DESAFIOS À SAÚDE PÚBLICA

Palavras-chave: Sporotrichosis; Diagnosis; Treatment

CAROLINA QUEIROGA DE MIRANDA[1]
DAYANNE NUNES JERÔNIMO[1]
FERNANDO ÍTALO LESSA NETO SILVA[1]
LAMARK MELO SILVA MOREIRA[1]
LOUISE MENDONÇA VAZ[1]
MARIA CLARA DE SOUSA LIMA CUNHA[2]
MARIA LUÍZA CERQUEIRA WANDERLEY DE LIMA SOARES[3]
MARIANA OLIVEIRA PEDROSA[1]
NATÁLIA DOS ANJOS TENÓRIO[2]
PEDRO NOGUEIRA DE ANDRADE[1]
ZUÍLA CAROLINE OLEGÁRIO LIMA[2]

1. Discente- Centro Universitário Tiradentes (UNIT-AL).
2. Discente de Medicina, Universidade Federal de Alagoas (UFAL).
3. Discente - Centro Universitário CESMAC (CESMAC-AL).

INTRODUÇÃO

Esporotricose é uma infecção cutânea subaguda ou crônica, que tem como agente etiológico o fungo dimórfico *Sporothrix schenckii* (AZULAY & AZULAY, 2013). É considerada uma micose subcutânea que pode causar infecções sistêmicas, sendo classificada em dois grupamentos segundo a via de penetração. A via subcutânea que tem como principal fator causal o trauma e, por contiguidade, pode ocorrer disseminação linfática, e a sistêmica cujo a via principal é inalatória e pode ter propagação linfática e/ou hematogênica.

A epidemiologia da esporotricose é universal, sendo de maior ocorrência em clima tropical e subtropical, prevalente na américa do norte, central e sul (JALDIN & RODRIGUEZ AUAD, 2020). É classificada como uma doença emergente e endêmica no Brasil, tradicionalmente associada ao trabalho agrícola, uma vez que o agente causador, o *Sporothrix schenckii*, encontrado naturalmente no solo, em plantas e adubos, sendo os horticultores, jardineiros e trabalhadores do campo os indivíduos mais afetados (CHIRA & STERNBERG, 2020). No entanto, casos foram notificados recentemente em área urbana, relacionados à transmissão zoonótica.

A principal forma de transmissão ocorre pelo contato com animais doentes, principalmente os gatos domesticados e não domesticados. As formas de contaminação mais frequentes são por arranhadura, mordedura ou contato direto com secreções de feridas infectadas, sendo que esta forma de contaminação está diretamente associada à alguns surtos no país, como no caso do Rio de Janeiro, em que há um aumento considerável de novos casos da doença no estado.

A esporotricose, apresenta-se clinicamente de cinco formas: forma cutaneolinfática, forma cutânea localizada (verrucosa ou fixa), forma disseminada, formas extra cutâneas, formas viscerais (AZULAY & AZULAY, 2013). Os sintomas consistem em nódulos subcutâneos que se disseminam por via linfática, podendo ter evolução rápida de alguns dias ou semanas, sendo que o período de incubação do fungo é de três dias a 12 semanas. Logo, o sistema imunológico pode bloquear o desenvolvimento da doença (GARCIA DUARTE, 2017), entretanto, a resolução espontânea é rara (LOPES & ACKERMANN, 2017). Além disso, é possível o aparecimento de uma lesão primária como uma pápula pequena e não sensível, ou como um nódulo subcutâneo que eventualmente torna-se necrótico e algumas vezes ulcera, podendo evoluir para abscessos. Uma forma mais rara é a extra cutânea, com ausência de lesões cutâneas, o que torna o diagnóstico mais difícil. Essa doença pode levar a repercussões sistêmicas como acometimento pulmonar, osteoarticular, aparelho lacrimal, boca, faringe, laringe, traqueia, intestino e meníngeo sendo comum em pacientes imunossuprimidos, como portadores de HIV-AIDS.

A escolha do tratamento farmacológico deve levar em consideração a extensão da lesão, estado imunológico do paciente e a virulência da cepa. Existe uma necessidade de planejamento para campanhas de prevenção, bem como uma análise clínica intervencionista curativa, sendo que o diagnóstico pode ser realizado por várias técnicas diferentes, porém a cultura é considerada o padrão-ouro (COSTA *et al*., 2017; WHITE *et al*., 2019). Por ser uma doença complexa negligenciada e somente de notificação compulsória em alguns municípios específicos, a esporotricose

é um desafio no cenário de saúde nacional, considerada hoje uma doença urbana com transmissão zoonótica. O controle endêmico, o diagnóstico e o tratamento adequado ainda representam um grande desafio para a saúde pública. Assim, é necessário buscar alternativas para vencer o surto da doença no país como a promoção de educação permanente em escolas e unidades básicas de saúde, que esclareçam a população dos riscos, objetivando a diminuição da contaminação entre animais domésticos e humanos, além de políticas públicas para contenção de zoonoses, pelos animais contaminados sem tratamento e sem destino de incineração pós-morte, pelo órgão responsável, o centro de controle de zoonoses (CCZ).

O objetivo deste estudo foi apresentar essa condição analisando produções científicas que abordam o conceito, transmissão, urbanização da esporotricose e seus novos desafios à saúde pública do Brasil.

MÉTODO

O presente estudo, trata-se de uma revisão sistemática de literatura, na qual cinco plataformas bibliográficas eletrônicas foram utilizadas, sendo elas: PubMed, Scientific Electronic Library Online (SciELO), Literatura Latino-Americana e do Caribe em Ciências da Saúde (LILACs), Biblioteca Virtual em Saúde (BVS) e UpToDate. Foi utilizado o operador *booleano* and e as estratégias de busca "*Sporotrichosis*", "*Diagnosis*" e "*Treatment*". Foram selecionados os artigos publicados entre janeiro de 2016 e junho de 2021, redigidos em português, espanhol e inglês. Foram excluídos artigos que tangenciavam o tema a ser estudado, aqueles que não tratavam da prática humana e as referências duplicadas. A priori, seguindo essa metodologia, 55 artigos foram encontrados. Após leitura cuidadosa dos trabalhos selecionados, foi visto que 35 artigos se adequavam ao objetivo desta revisão.

RESULTADOS E DISCUSSÃO

A esporotricose é causada por um complexo de fungos cujo agente principal é o *Sporothrix schenckii*, Outras espécies participantes são o *Sporothrix brasiliensis*, *Sporothrix mexicana*, o *Sporothrix luriei* e o *Sporothrix pallida* (CARRASCO-ZUBER *et al*., 2016). Sabe-se que esse fungo é dimórfico, saprófito e com desenvolvimento favorecido em locais quentes e úmidos, sendo mais comum em países subtropicais e tropicais (AZULAY & AZULAY, 2013).

Nessa perspectiva, foi observada uma incidência de 48 a 60 casos por 100.000 habitantes por ano, somente na América do Sul (CARRASCO-ZUBER *et al*., 2016). A doença por muitos anos foi considerada uma dermatopatia ergodermatósica de ocupação profissional, isto é, está associada a profissionais de áreas rurais que lidam com a terra, local onde o fungo é encontrado, acometendo principalmente jardineiros, agricultores, horticultores e trabalhadores florestais. A contaminação ocorre principalmente através da inoculação traumática do fungo na pele do hospedeiro por meio de objetos perfurocortantes infectados, espinhos, madeira, farpas, arames, ferramentas do campo e mordedura de animais infectados (AZULAY,2013). Em seguida, o fungo passa por um período de incubação de 15 a 30 dias para, a partir disso, pode desenvolver lesões cutâneas e subcutâneas (CARRASCO-ZUBER *et al*., 2016).

Apesar de ser uma doença predominantemente rural, o número de casos detectados

em áreas urbanas vem crescendo e está relacionado principalmente à transmissão zoonótica. Cavalos, cobras, cães, ratos e alguns pássaros podem transmitir a doença, no entanto os felinos ganham maior destaque. O contato com areia contaminada pelo fungo e o contato ou brigas com outros animais infectados tornam os felinos mais suscetíveis à doença. O contágio pode ocorrer por mordedura e também pode ocorrer por meio do contato com secreções do trato respiratório ou com a pele contaminada desses animais levando a surtos familiares, além de casos em profissionais como veterinários (SILVA *et al*., 2012). O potencial de transmissão zoonótica dos felinos se caracteriza pela grande quantidade de leveduras encontradas em suas lesões e sua proximidade com os seres humanos (SILVA *et al*., 2012). Não há relatos de transmissão de homem para homem.

No período de 1992 a 2015, segundo bancos de dados do Sistema Único de Saúde (SUS), ocorreram 782 hospitalizações e 65 óbitos por esporotricose no Brasil. Em 6% das hospitalizações e 40% dos óbitos, havia coinfecção com HIV. O Rio de Janeiro assumiu posição de destaque, apresentando proporções epidêmicas, tendo havido 250 hospitalizações e 36 óbitos, com aumento progressivo ao longo do período (FALCÃO *et al*., 2019). Por essa razão, tornou-se uma doença de notificação compulsória no Rio de Janeiro, em alguns municípios adjacentes e, mais recentemente, no estado (SILVA *et al*., 2012). O aumento do número de casos pode ser explicado pelo crescimento da população felina e o contato destes com os seres humanos no ambiente intradomiciliar (SILVA *et al*., 2012).

A apresentação clínica da esporotricose é variada, sendo mais comum o surgimento de uma pápula ou nódulo que ulcera no local de inoculação seguido de novos nódulos que surgem ao longo de uma ou mais cadeias linfáticas (AZULAY & AZULAY, 2013). As formas disseminada ou sistêmica são menos frequentes, no entanto, foi observado como fatores de risco tanto o alcoolismo e diabetes, como qualquer outra forma de imunossupressão (CARRASCO-ZUBER *et al*., 2016; BONIFAZ & TIRADO-SÁNCHEZ, 2017). Dessa forma, não se descarta imunossupressão por iatrogenia, como foi observado por White *et al*. (2019) ao apresentar um caso cuja suspeita inicial era de gangrena piogênica quando na verdade era esporotricose, que se tornou disseminada pelo tratamento errado.

Clinicamente, a doença pode ter várias apresentações, sendo que a mais comum é a cutaneolinfática, responsável por cerca de 70% dos casos. Nesta manifestação, a lesão inicial (cancro de inoculação) pode ser pápula, nódulo/goma que úlcera, surgindo então novos nódulos/gomas ao longo de um ou até mesmo mais de um trajeto linfático até a cadeia ganglionar regional (cordão linfangítico centrípeto), pode, também, ocorrer adenopatia regional discreta. Localiza-se preferencialmente nos membros superiores de adultos e na face de crianças (AZULAY & AZULAY, 2013). A forma cutânea localizada (verrucosa ou fixa) é a segunda mais prevalente, responsável por cerca de 20% dos acometidos, caracteriza-se por lesão papulosa ou papulotuberosa, por vezes formando placa verrucosa com ou sem ulceração, podendo existir lesões-satélites mínimas e lesões eritematoescamosas. A face é o local de eleição. A apresentação verrucosa impõe o diagnóstico diferencial com as doenças que compõem o grupamento PLECT, ou seja, paracoccidioidomicose, leishmaniose, esporotricose, cromomicose e tuberculose (AZULAY & AZULAY, 2013). Em terceiro lugar,

surge a forma disseminada (cutânea ou sistêmica). Esta está sempre associada a algum tipo de imunossupressão (AIDS, alcoolismo, terapias imunossupressoras etc). Ambas decorrem de inoculação, ingestão ou inalação do *S. schenckii*; a primeira com lesões papulopustulofoliculocrostosas, placas ou úlceras em qualquer parte do tegumento por disseminação hematogênica e com cultura positiva para o *S. schenckii* em cada lesão. Apesar da disseminação de lesões, em geral, é assintomática.

A forma disseminada sistêmica caracteriza-se por dois ou mais sistemas acometidos (os principais sendo SNC, pulmão, osteoarticular, medula óssea), com cultura positiva, além da ocorrência de febre e comprometimento do estado geral (AZULAY & AZULAY, 2013). A forma menos frequentemente observada, quando comparada às supracitadas, é a extracutânea, em que a ausência de lesões cutâneas torna o diagnóstico mais difícil e demorado e, em geral, ocorre por disseminação hematogênica e se associam à forma disseminada, ou seja, a algum tipo de imunodepressão. As manifestações clínicas serão as decorrentes do aparelho ou órgão envolvido. Os ossos são as estruturas mais frequentemente acometidas e as lesões podem ir de simples granuloma localizado a lesão gomosa. Artrite é bem rara e também pode variar de derrame a franca destruição articular e, em geral, é monoarticular, e o joelho é a articulação mais acometida. A localização mucosa pode ser por inoculação direta (primária) ou secundária à forma disseminada, assim como o olho e as lesões podem ser nódulos, vegetações ou úlceras (AZULAY & AZULAY, 2013). Nas formas viscerais, órgãos como pulmões, rins, fígado, baço e pâncreas podem ser acometidos; são exemplos de manifestações clínicas nesse caso a bronquite, pneumonite e nefrite (AZULAY & AZULAY, 2013). É verdade que existe uma diversidade morfológica das lesões (nódulos, placas, lesões nódulo ulcerativas, ulceradas, nodulocísticas, lesões verrucosas, fistulosas, edema subcutâneo ou massas), fato que dificulta o diagnóstico, levando a um atraso no início do tratamento adequado e consequente aumento da morbidade do indivíduo acometido (MAHAJAN, 2014).

O diagnóstico é complexo e deve-se basear em aspectos clínicos, epidemiológicos e laboratoriais. Anamnese, exame físico, citodiagnóstico, exame micológico, histopatológico, provas sorológicas, e testes intradérmicos são recursos que podem ser utilizados para auxiliar no diagnóstico (LARSSON, 2011). Dentre eles, a técnica de meio de cultura demonstrou superioridade diagnóstica, sendo considerado o padrão-ouro. A biópsia de inflamação supurativa e granulomatosa com elementos fúngicos também possui relevância, sendo utilizada como método diagnóstico. Há também a possibilidade de realizar imunofluorescência direta, que possibilita a visualização de corpos asteroides esporotricósicos, a partir do conteúdo purulento obtido das lesões e examinado ao microscópio em estado fresco, colhido profundamente. A intradermorreação com esporotriquina e o teste de aglutinação também fazem parte do arsenal diagnóstico (AZULAY & AZULAY, 2013). A esporotricose apresenta diagnóstico diferencial com leishmaniose, na qual há úlcera grande e linfangite pequena, enquanto que na esporotricose a úlcera é pequena, porém a linfangite é mais extensa. Deve-se considerar também as demais doenças que compõem o grupamento PLECT, outras micoses, tumores como basocelular, espinocelular e ceratoa-

cantoma. Em crianças com lesões na face, lembrar dos diagnósticos diferenciais com ectima, cisto infectado ou mesmo abscesso (AZULAY & AZULAY, 2013). Quanto à evolução e prognóstico, pode haver cura espontânea das formas localizadas, enquanto as formas sistêmicas são graves (AZULAY & AZULAY, 2013).

No que tange ao tratamento, o itraconazol se mostrou o mais eficiente. O iodeto de potássio e a Anfotericina B possuem eficácia semelhante (AZULAY & AZULAY, 2013). O tratamento com iodeto de potássio é uma possibilidade eficaz e barata, a dose preconizada é de duas a 4 g/dia durante quatro a oito semanas; deve-se realizar manutenção de um a dois meses após a cura clínica. Para a faixa pediátrica, a posologia preconizada é de uma a 10 gotas, três vezes/dia durante dois a três meses. O uso de iodeto de potássio está contraindicado na gestação devido ao risco de hipotireoidismo congênito (AZULAY & AZULAY, 2013).

O itraconazol apresenta grande eficácia, porém, quando comparado ao tratamento supracitado, é mais caro e apresenta um grande número de interações medicamentosas. A dose varia conforme a gravidade da doença de 100 a 400 mg/dia em uma tomadas por via oral até a cura clínica; em crianças, a dose deve ser de 5 mg/kg/dia (AZULAY & AZULAY, 2013). O fluconazol 400 mg/dia durante três a seis meses é uma alternativa para os tipos de esporotricose mais resistentes. A anfotericina B é utilizada nos tipos sistêmicos graves, na dose de 0,5 a 1,0 mg/kg/dia. A terbinafina também é uma possibilidade de tratamento, 250 mg/dia é uma opção eficaz, segura e oferta taxa de cura maior ou igual ao itraconazol 100 mg/dia (AZULAY & AZULAY, 2013). O tratamento com injeções intradérmicas com esporotriquina, para as formas localizadas, apresenta ação curativa. A termoterapia, com administração local de calor, tem eficácia reconhecida por dois a três meses, bem como a criocirurgia (AZULAY & AZULAY, 2013).

Como estratégia de prevenção e diminuição da disseminação da doença, a castração dos felinos apresenta-se como uma excelente forma de controle da população desses animais além da diminuição das brigas entre eles, diminuindo, consequentemente, a contaminação de outros animais e dos seres humanos. É importante ressaltar que o abandono e sacrifício de animais infectados em locais inapropriados apenas favorece a disseminação da doença. A esporotricose é um desafio para a saúde pública do país, visto que é uma doença endêmica e emergente, não considerada de notificação compulsória em grande parte do território, o que dificulta medidas de prevenção e diminuição de agravos, além de ser um diagnóstico diferencial pouco explorado.

CONCLUSÃO

Com base nos resultados, fica evidente que a esporotricose humana constitui-se como uma zoonose em franco crescimento, negligenciada pelo poder público brasileiro e que ocupa o posto de um diagnóstico diferencial pouco explorado pelos profissionais de saúde. A partir da análise dos achados descritos atualmente, é nítida a mudança de atributos da esporotricose comparando-se com aqueles presentes na literatura científica clássica, tendo se revelado diferente da costumeira doença ocupacional do trabalhador rural e passando a atingir outras camadas sociais a partir de sua transmissão pelos felinos, como em mulheres adultas, residentes da zona urbana e que estão fora do mercado de trabalho.

Apesar de pouco investigado, o diagnóstico da esporotricose humana pode ser encontrado por várias técnicas diferentes, sendo a cultura considerada o padrão ouro. Como raramente regride sozinha, a farmacoterapia é imprescindível e a escolha do fármaco deve levar em consideração a extensão da lesão, o estado imunológico do paciente e a virulência da cepa. No Brasil, anfotericina B, terbinafina, iodeto de potássio e itraconazol estão prontamente disponíveis, sendo o último o fármaco de primeira escolha. Além disso, alguns estudos indicam que a termoterapia pode ser uma terapia adjuvante útil no tratamento.

Para tanto, coloca-se como prioridade os investimentos em pesquisas com o objetivo de identificar determinantes, condicionantes e marcadores de evolução da dinâmica de transmissão da esporotricose humana para compreender a mudança de padrão epidemiológico que essa enfermidade vem passando e, mais relevante, para guiar ações de saúde pública, visando auxiliar a decisão em relação às medidas de vigilância de controle da fonte de infecção.

REFERÊNCIAS BIBLIOGRÁFICAS

AZULAY, D.R. & AZULAY, L. Dermatologia. 6. ed. Rio de Janeiro: Guanabara-Koogan, 2013.

BONIFAZ, A. & TIRADO-SÁNCHEZ, A. Cutaneous Disseminated and Extracutaneous Sporotrichosis: current status of a complex disease. Journal of Fungi, v. 3, p. 6, 2017.

CARRASCO-ZUBER, J.E. *et al*. Afectación cutánea en las micosis profundas: una revisión de la literatura. parte 1. Actas Dermo-Sifiliográficas, v. 107, p. 806, 2016.

CHIRA, F.E & STERNBERG, P. Esporotricosis interescapular. Comunicación de un caso de presentación atípica simulando una cicatriz queloide. Revista Argentina de Dermatología, v. 101, p. 41, 2020.

COSTA, R. *et al*. Sporotrichosis: an update on epidemiology, etiopathogenesis, laboratory and clinical therapeutics. Anais Brasileiros de Dermatologia: Publicação Oficial da Sociedade Brasileira de Dermatologia**,** v. 92, p. 606, 2017.

FALCÃO, E.M.M. *et al*. Hospitalizações e óbitos relacionados à esporotricose no Brasil (1992-2015). Cadernos de Saúde Pública, v. 35, p. 1, 2019.

GARCIA DUARTE, J.M. *et al* . Esporotricosis transmitida por gato doméstico. Reporte de un caso familiar. Revista del Naional. (Itauguá), v. 9, p. 67, 2017

JALDIN, J.P. & RODRIGUEZ AUAD, Juan Pablo. Esporotricosis: presentación de un caso inusual. Gaceta Médica Boliviana, v. 43, p. 95, 2020.

LARSSON, C.E. Sporotrichosis. Brazilian Journal of Veterinary Research and Animal Science, v. 48, p. 250, 2011.

LOPES, M.D. & ACKERMANN, C.L. Contracepção em felinos domésticos: novas abordagens. Revista Brasileira de Reprodução Animal, v. 41, p. 270, 2017.

MAHAJAN, V.K. Sporotrichosis: an overview and therapeutic options. Dermatology research and practice, v. 2014, p. 272376, 2014.

SILVA, M.B.T. da *et al*. Esporotricose urbana: epidemia negligenciada no rio de janeiro, brasil. Cadernos de Saúde Pública, v. 28, p. 1867, 2012.

WHITE, M. *et al*. Disseminated sporotrichosis following iatrogenic immunosuppression for suspected pyoderma gangrenosum. The Lancet Infectious Diseases, v. 19, p. 385, 2019 (Errata em: The Lancet Infectious Diseases, v. 19, e370, 2019).

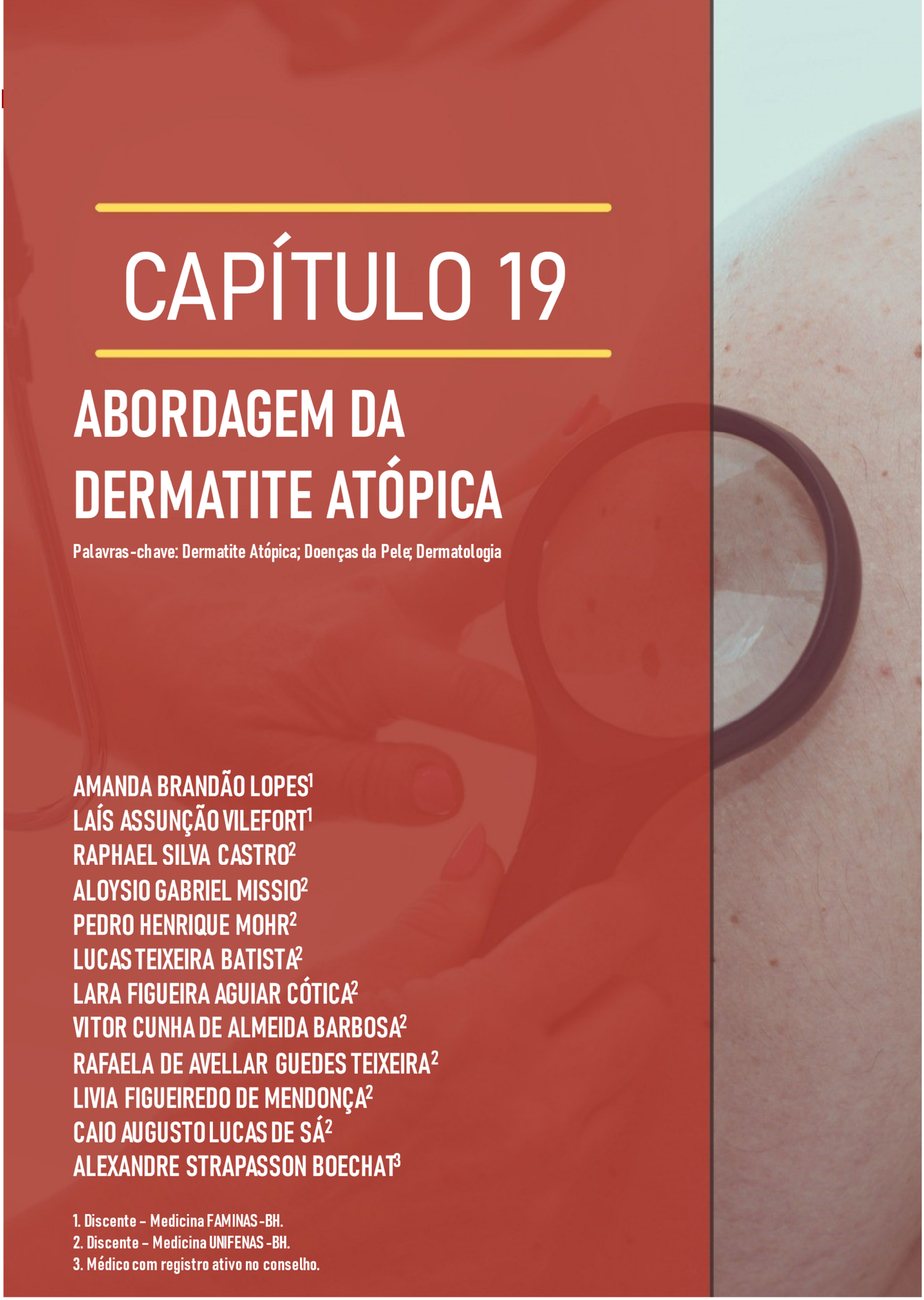

CAPÍTULO 19

ABORDAGEM DA DERMATITE ATÓPICA

Palavras-chave: Dermatite Atópica; Doenças da Pele; Dermatologia

AMANDA BRANDÃO LOPES[1]
LAÍS ASSUNÇÃO VILEFORT[1]
RAPHAEL SILVA CASTRO[2]
ALOYSIO GABRIEL MISSIO[2]
PEDRO HENRIQUE MOHR[2]
LUCAS TEIXEIRA BATISTA[2]
LARA FIGUEIRA AGUIAR CÓTICA[2]
VITOR CUNHA DE ALMEIDA BARBOSA[2]
RAFAELA DE AVELLAR GUEDES TEIXEIRA[2]
LIVIA FIGUEIREDO DE MENDONÇA[2]
CAIO AUGUSTO LUCAS DE SÁ[2]
ALEXANDRE STRAPASSON BOECHAT[3]

1. Discente – Medicina FAMINAS-BH.
2. Discente – Medicina UNIFENAS-BH.
3. Médico com registro ativo no conselho.

INTRODUÇÃO

A dermatite atópica (DA) é uma doença inflamatória crônica da pele com remissão e recorrência que afeta uma em cada dez pessoas no mundo. É causada por uma interação complexa de desregulação imunológica, mutações do gene epidérmico e fatores ambientais que rompem a epiderme, causando lesões cutâneas intensamente pruriginosas (FRAZIER & BHARDWAJ, 2020; BOOTHE *et al*., 2017).

Também conhecida como eczema atópico, a DA tem apresentado incidência crescente nas últimas décadas, especialmente em países desenvolvidos. Se tornou um problema de saúde global, uma vez que gera altos custos de saúde em todo o mundo e está associada a considerável morbidade e comprometimento da qualidade de vida (TORRES *et al*., 2019).

Embora a DA possa ocorrer em qualquer idade, o início habitual é na primeira infância. No entanto, evidências sugerem que a DA em adultos é comum, incluindo formas persistentes e novas.

A doença possui um amplo espectro de sinais e sintomas que contribuem para sérios distúrbios funcionais, limitando a capacidade de realizar atividades básicas diárias e causando sofrimento psicossocial (TORRES *et al*., 2019).

O objetivo desta revisão é fornecer uma ampla abordagem acerca da DA, uma doença da pele extremamente comum que afeta milhões de pessoas em todo o mundo.

MÉTODO

A metodologia consiste em uma revisão sistemática na base de dados PubMed. Foram selecionadas cinco publicações para leitura detalhada e produção deste trabalho. Os descritores utilizados foram "*atopic dermatitis*", "*skin diseases*" e "*dermatology*".

Os critérios de seleção foram: publicações indexadas entre 2017 e 2020, estudos disponíveis na íntegra e artigos em língua inglesa. Os critérios de exclusão foram: publicações indexadas anteriores ao ano de 2017, estudos não disponíveis na íntegra, artigos em outras línguas e que não se enquadram no tema proposto.

Os resultados estão dispostos de forma puramente descritiva e divididos em categorias temáticas abordando epidemiologia, fatores de risco, fisiopatologia, diagnóstico e diagnóstico diferencial, manifestações clínicas, complicações e tratamento da dermatite atópica.

RESULTADOS E DISCUSSÃO

Epidemiologia da DA

A incidência da DA aumentou cerca de duas a três vezes nas nações industrializadas desde a década de 1970, com aproximadamente 15% a 20% das crianças e 1% a 3% dos adultos afetados em todo o mundo. Estudos de base populacional nos Estados Unidos sugerem que a prevalência gira em torno de 10,7% para crianças e 7,2% para adultos (WOODS, 2017).

O início da doença pode ocorrer em qualquer idade, mas comumente se manifesta nos primeiros cinco anos de vida, com a maior incidência entre três e seis meses. Cerca de 20% das crianças que desenvolvem DA antes dos dois anos de idade terão sintomas persistentes da doença, 17% terão sintomas intermitentes aos sete anos de idade e apenas 16,8% dos adultos com DA experimentam o início após a adolescência. A doença geralmente se resolve no momento em que a

criança atinge a idade adulta, entretanto, aproximadamente 10% a 30% dos pacientes continuarão a apresentar sintomas (WOODS, 2017).

Fatores de risco para DA

Existem dois fatores de risco principais para o desenvolvimento da DA: (1) defeito genético no gene FLG e (2) história familiar de doença atópica. Uma história familiar de doença atópica está fortemente correlacionada com a DA, pois aproximadamente 70% dos pacientes com DA são positivos para esse fator de risco. O risco de DA aumenta com o número de pais positivos para doença atópica, caso pai ou mãe positivos, há o aumento de duas a três vezes e, em caso de pai e mãe positivos, o risco aumenta três a cinco vezes. Além disso, uma história materna pode ser mais preditiva para DA (TORRES *et al*., 2019).

Os estudos da taxa de concordância para DA são maiores entre gêmeos monozigóticos em comparação com gêmeos dizigóticos (aproximadamente 80% e aproximadamente 20%, respectivamente). Assim, existe uma predisposição genética para o desenvolvimento da doença. Outros fatores de risco relatados incluem ambiente urbano, nível socioeconômico mais elevado, maior nível de escolaridade familiar, mulheres acima de seis anos (WOODS, 2017).

Fisiopatologia da DA

A patogênese da DA é multifatorial, envolvendo fatores genéticos, imunológicos e ambientais.

O gene FLG permite a formação de profilagrina, que é posteriormente decomposta em monômeros de filagrina. A falta desses monômeros compromete a barreira epidérmica, permitindo que alérge-nos, irritantes e bactérias desencadeiam uma resposta hiperimune. O aumento da expressão de interleucina-4 e interleucina-13 impulsionam ainda mais a resposta imune T-helper 2, levando ao comprometimento da barreira cutânea (KIM *et al*., 2019).

Diagnóstico e diagnóstico diferencial da DA

A dermatite atópica é um diagnóstico clínico que não possui exame específico, sendo assim, a avaliação de um médico é considerada o padrão-ouro. Aproximadamente 80% dos pacientes são diagnosticados e tratados no ambiente de atenção primária. A Academia Americana de Dermatologia (AAD) simplificou o diagnóstico usando critérios previamente validados (FRAZIER & BHARDWAJ, 2020).

Os critérios do AAD se diferenciam em: (1) Características essenciais: história crônica ou recorrente eczema (agudo, subagudo ou crônico), prurido e lesões com morfologia típica e padrões específicos da idade, (2) características importantes: atopia (história pessoal ou familiar), idade precoce de início, reatividade a imunoglobulina E e xerose, (3) características associadas: respostas vasculares atípicas (palidez facial, dermografismo branco), ceratose pilar, pitiríase alba, palmas hiperlineares ou ictiose, alterações oculares ou periorbitais, lesões de acentuação perifolicular, liquenificação ou prurido (FRAZIER & BHARDWAJ, 2020).

Como a apresentação da DA é diversa, o seu diagnóstico diferencial é bastante extenso. Entre as possíveis doenças estão: dermatite de contato, linfoma cutâneo de células T, dermatite herpetiforme, impetigo, líquen

simples crônico, molusco contagioso, eczema numular, psoríase, sarna, dermatite seborreica, urticária, exantemas virais, dentre outros (TORRES *et al*., 2019).

Manifestações clínicas da DA

É difícil definir as manifestações clínicas da DA devido à grande heterogeneidade em termos de suas características, gravidade e curso. É comum a presença de lesões eczematosas, que geralmente apresentam uma distribuição corporal relacionada à idade, as lesões são pruriginosas, crônicas e possuem períodos de remissão e atividade (Figuras 19.1 – 19.3) (LANGAN *et al*., 2020).

Figura 19.1. Apresentação clínica típica da DA



Fonte: LANGAN *et al*., 2020.

Figura 19.2. Visão aproximada da pele com DA

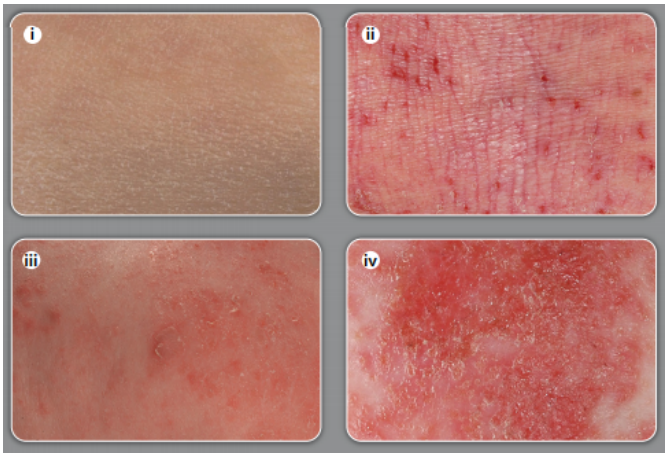

Fonte: LANGAN *et al*., 2020.

Figura 19.3. Estigmas atópicos associados

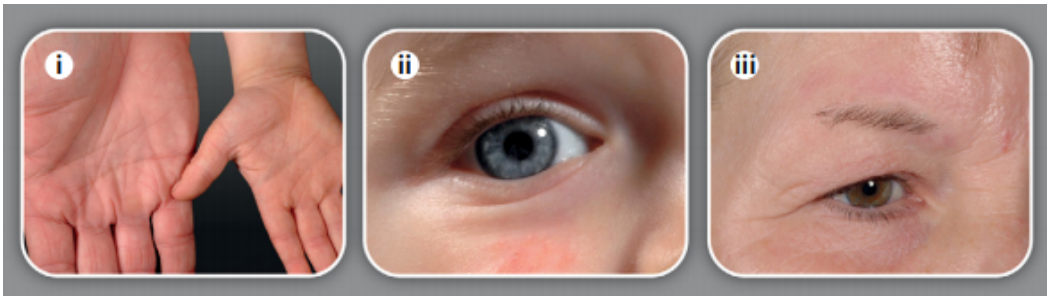

Fonte: LANGAN *et al*., 2020.

Bebês frequentemente apresentam lesões agudas, caracterizadas por eritema mal definido com edema, vesículas, escoriações e exsudato seroso, os quais podem ser amplamente distribuídos, mas normalmente costumam envolver bochechas e tronco (Figura 19.4). A partir dos dois anos de idade, o eczema torna-se mais localizado e crônico, com eritema, pele seca (xerose) e lesões mal definidas comumente afetando superfícies flexoras com espessamento (liquenificação) dessas áreas crônicas (Figura 19.5) (LANGAN *et al*., 2020).

Figura 19.4. DA em face (bochechas)



Fonte: FRAZIER & BHARDWAJ, 2020.

Apesar de adolescentes e adultos geralmente apresentarem eczema difuso, eles também podem ter lesões localizadas que normalmente afetam as mãos, pálpebras e áreas flexoras. Adultos também podem ter eczema apenas de mãos ou dermatite de cabeça e pescoço, envolvendo apenas a parte superior do tronco, ombros e couro cabeludo (Figura 19.6) (FRAZIER & BHARDWAJ, 2020).

As variantes morfológicas da dermatite atópica incluem o tipo folicular, caracterizado por pápulas foliculares compactadas, frequentemente observadas em pessoas de ascendência asiática e africana e o tipo prurigo, com pápulas escoriadas, endurecidas e nódulos, em pacientes com doença de longa data (FRAZIER & BHARDWAJ, 2020).

Figura 19.5. DA em crianças maiores se apresentando com manchas nas superfícies flexoras

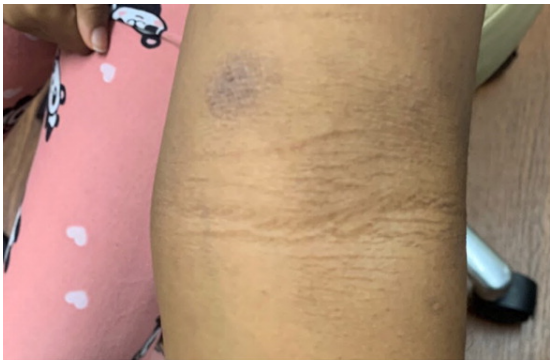

Fonte: FRAZIER & BHARDWAJ, 2020.

Figura 19.6. A DA em adultos pode se manifestar com manchas secas e escamosas nas extremidades



Fonte: FRAZIER & BHARDWAJ, 2020.

Outras características comuns vistas na maioria dos pacientes com essa doença são: secura generalizada da pele, doença de início precoce (normalmente nos primeiros dois anos de vida) ou história familiar de doença atópica (por exemplo, asma, rinite alérgica, dermatite atópica) (LANGAN *et al*., 2020).

Complicações associadas à DA

A infecção é a complicação mais comum da DA e deve-se principalmente ao rompimento da epiderme e à desregulação imunológica causada por mutações no gene FLG. As infecções podem ser causadas por bactérias, vírus ou fungos (FRAZIER & BHARDWAJ, 2020).

Infecções bacterianas

A DA está associada à diminuição da produção de peptídeos antimicrobianos na pele e a um microbioma cutâneo incomum, com diminuição da diversidade e aumento da colonização por *Staphylococcus aureus*. Aproximadamente 80% a 90% dos pacientes com DA são portadores de *S. aureus*, aumentando o risco de superinfecção das suas lesões cutâneas (impetiginização) (WOODS, 2017).

Infecções virais

Pacientes com DA correm um risco maior de eczema herpético (EH), uma infecção viral aguda com risco de morte, causada pelo vírus herpes simplex. Aproximadamente 20% dos pacientes com DA desenvolvem EH. É mais comum entre pacientes com doença grave ou doença mediada por IgE. Outra complicação que pode ocorrer é pelo molusco contagioso (MC), uma infecção viral benigna da pele que se apresenta como pápulas cor da pele, rosa ou branco perolado. Essa infecção pode perdurar, em média, um a dois anos e pode deixar cicatrizes pontiagudas (WOODS, 2017).

Infecções fúngicas

Acometimentos fúngicos também podem invadir a pele comprometida desses pacientes, levando à colonização por tínea ou levedura. Culturas apropriadas podem ser necessárias em pacientes com fatores de risco ou que permanecem sem resposta ao tratamento (FRAZIER & BHARDWAJ, 2020).

Tratamento da DA

O manejo da DA visa melhorar os sintomas e estabelecer o controle da doença em longo prazo. Os planos de manejo devem ser centrados no paciente e precisam incluir medidas como evitar fatores desencadeantes, restaurar barreiras cutâneas com uso de hidratantes e abordagens que visam reduzir a inflamação de acordo com a gravidade da doença (LANGAN *et al*., 2020).

A escolha da terapia anti-inflamatória é baseada na gravidade da doença. A DA leve geralmente pode ser controlada com tratamentos tópicos, enquanto doenças mais graves podem exigir fototerapia, terapia imunomoduladora sistêmica ou ambos. Educação para uma DA autogerenciada melhora a gravidade da doença e a qualidade de vida dos pacientes (LANGAN *et al*., 2020).

CONCLUSÃO

A DA é uma doença crônica inflamatória da pele muito comum, que atinge milhões de pessoas em todo o mundo, sendo mais comum na faixa etária pediátrica. Sua patogênese envolve fatores genéticos, imunológicos e ambientais e dentre os principais fatores de risco para desenvolver essa doença estão defeitos no gene FLG e história familiar de atopia. acometimento

O diagnóstico é clínico, baseado na observação das lesões cutâneas, que podem variar de acordo com a idade do paciente e gravidade da doença. Possui diversos diagnós-

ticos diferenciais, aos quais os médicos devem estar atentos. As complicações mais comuns são infecções de pele bacterianas, virais ou fúngicas. O tratamento consiste em terapia anti-inflamatória que poderá ser tópica e/ou sistêmica de acordo com a manifestação no momento.

REFERÊNCIAS BIBLIOGRÁFICAS

BOOTHE, W.D.B. *et al*. Atopic dermatitis: pathophysiology. Advances in Experimental Medicine and Biology, v. 1027, p. 21, 2017.

FRAZIER, W; & BHARDWAJ, N. Atopic dermatitis: diagnosis and treatment. American Family Physician, v. 101, p. 90, 2020.

KIM, *et*. *al*. Pathophysiology of atopic dermatitis: clinical implications. Allergy & Asthma Proceedings. v. 40, p. 84, 2019.

LANGAN, S M. *et al*. Atopic dermatitis. The Lancet, v. 396, p. 345, 2020.

TORRES, T. *et al*. Update on atopic dermatitis**.** Acta Médica Portuguesa, v. 32, p. 606, 2019.

WOODS, C.A. Overview of atopic dermatitis. The American Journal of Managed Care, v. 23, S115, 2017.

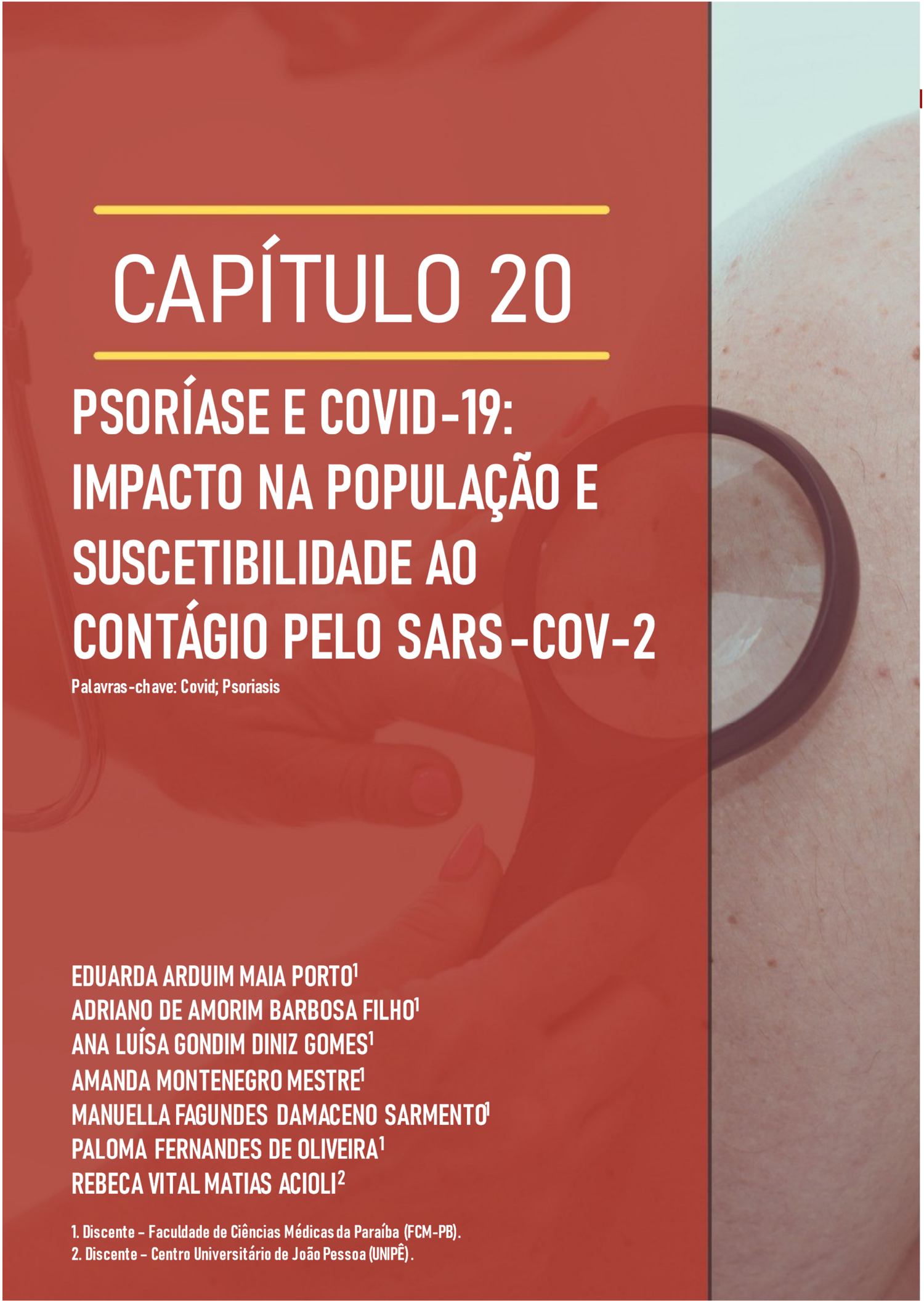

CAPÍTULO 20

PSORÍASE E COVID-19: IMPACTO NA POPULAÇÃO E SUSCETIBILIDADE AO CONTÁGIO PELO SARS-COV-2

Palavras-chave: Covid; Psoriasis

EDUARDA ARDUIM MAIA PORTO[1]
ADRIANO DE AMORIM BARBOSA FILHO[1]
ANA LUÍSA GONDIM DINIZ GOMES[1]
AMANDA MONTENEGRO MESTRE[1]
MANUELLA FAGUNDES DAMACENO SARMENTO[1]
PALOMA FERNANDES DE OLIVEIRA[1]
REBECA VITAL MATIAS ACIOLI[2]

1. Discente – Faculdade de Ciências Médicas da Paraíba (FCM-PB).
2. Discente – Centro Universitário de João Pessoa (UNIPÊ).

INTRODUÇÃO

Em dezembro de 2019 foi registrado o primeiro caso de COVID-19, doença causada pelo vírus SARS-CoV-2, na cidade de Wuhan, na China. Posteriormente, em março de 2020, a Organização Mundial de Saúde (OMS) declarou uma pandemia causada pelo SARS-CoV-2. Com o passar do tempo, a doença foi se alastrando e trazendo cada vez mais comoção, medo e ansiedade para a população em geral e principalmente para os pacientes acometidos pela psoríase (POLAT *et al*., 2021).

Esta patologia é conhecida como uma doença imunomediada e inflamatória crônica da pele, onde pacientes acometidos pela doença precisam de acompanhamento médico recorrente, pois alguns fatores muito comuns no cotidiano da população, como estresse, sedentarismo e tabagismo, apresentam-se como grandes fatores de exacerbação. Além desses, pessoas acometidas por comorbidades, principalmente hipertensão, diabetes mellitus e obesidade, segundo estudos, se enquadram como grandes fatores de risco para o contágio do novo coronavírus (EL-KOMY *et al*., 2021).

Vale salientar que pacientes acometidos pela Psoríase apresentam uma inflamação de base das vias aéreas, o que acaba corroborando para o aumento do risco do desenvolvimento de doenças pulmonares, como Asma e Doença Pulmonar Obstrutiva Crônica (DPOC). Atrelado a isso, todos os fatores fisiológicos e ambientais aos quais as pessoas estão expostas, se tornam grandes pré-requisitos para o risco de infecção pelo SARS-CoV-2 (BRAGAZZI *et al*., 2020).

Uma quantidade considerável da população mundial é acometida por doenças inflamatórias imunomediadas crônicas, de tal forma que muitos desses pacientes necessitam frequentemente de terapias imunossupressoras, corroborando com a preocupação quanto a maior susceptibilidade de serem acometidos pelo surto em massa do último ano (ATTAUABI *et al*., 2021).

É possível inferir também que não só a maior susceptibilidade ao Coronavírus vem assolando esta população, mas também diante de todo o estresse vivenciado dia a dia, a queda na qualidade de vida mediante o aparecimento das lesões advindas da psoríase, vem ocasionando drásticas consequências físicas e mentais na era pandêmica a estes indivíduos (EL-KOMY *et al*., 2021).

Dessa forma, o objetivo deste estudo é analisar o impacto do COVID-19 em pacientes com psoríase e a maior suscetibilidade ao contágio do SARS-CoV-2 nesta população, pois mediante toda essa catástrofe de nível mundial, se faz necessário o entendimento da magnitude que estes indivíduos vêm sofrendo durante todo esse tempo.

MÉTODO

Esse estudo trata-se de uma revisão de literatura integrativa descritiva de caráter qualitativo. A procura por artigos foi realizada na Biblioteca Virtual em Saúde (BVS) e na interface de busca PubMed. Foram utilizados os seguintes descritores: "*Psoriasis*" e "Covid", combinados com o operador booleano "AND".

Prioritariamente, selecionaram-se os artigos com nível de evidência significativo, tais como meta-análises, ensaios clínicos controlados, revisões sistemáticas disponibilizados na íntegra e aqueles que responderam à questão norteadora intitulada "A suscetibilidade ao contágio do SARS-CoV-2 encontra-se aumentada nos pacientes portadores de Psoríase?".

Além disso, foram aplicados como critérios de inclusão artigos nos idiomas português, inglês e espanhol, no espaço temporal de 2020 a 2021 e a seleção de alguns assuntos principais (Quadro 20.1). Já como critérios de exclusão foram retirados os artigos em formato de carta, duplicados, liberados apenas na forma de resumo e que não atendiam à proposta estudada.

Dessa forma, foram encontrados 531 artigos publicados entre 2020 e 2021 nos idiomas inglês, português e espanhol, nos quais foram evidenciados os resultados utilizando como descritores "Psoriasis" e "Covid". Como resultado, na base de dados da BVS foram encontrados 237 artigos e na interface de busca PubMed, 294. Após a utilização dos critérios de inclusão, restringiu-se o número de trabalhos para 19 artigos da BVS e 13 artigos da PubMed. Para finalizar, realizou-se a leitura dos artigos, que foram selecionados de acordo com a construção deste, a relevância da temática e aqueles que responderam a questão norteadora . Após os critérios, restaram sete artigos que foram submetidos à leitura minuciosa para a coleta de dados (Quadro 20.2). Os resultados foram apresentados em quadros e de forma descritiva.

RESULTADOS E DISCUSSÃO

A psoríase é uma doença inflamatória crônica que acomete pacientes de todo o mundo. O estudo visa atribuir esta doença à COVID-19, visto que é de suma importância o domínio atual sobre este tema (POLAT *et al*., 2020). Nesse sentido, as condições da pele, incluindo psoríase e dermatite atópica, aumentam o risco de COVID-19, mas diminuem o risco de ventilação mecânica, existindo sobreposição significativa na expressão gênica entre as células epiteliais brônquicas normais infectadas e doenças inflamatórias da pele. Condições inflamatórias da pele desencadeiam um maior risco de COVID-19, mas com curso menos grave, e destacam componentes compartilhados envolvidos na resposta imune anti-COVID-19 (PATRICK *et al*., 2021).

Com relação à da hidroxicloroquina, o uso desse medicamento para tratamento ou profilaxia da infecção por COVID-19 é contraditório. Foi relatada exacerbação da psoríase após o tratamento de COVID-19 com ela. Na pesquisa atual, uma controvérsia ficou evidente entre os dermatologistas em relação ao uso de hidroxicloroquina para tratamento/profilaxia de COVID-19 em pacientes que sofrem de psoríase. Notavelmente, a Fundação Nacional de Psoríase recomenda evitar a hidroxicloroquina para a profilaxia ou tratamento de COVID-19 em pacientes com psoríase (EL-KOMY *et al*., 2021).

A pandemia COVID-19 tem um impacto negativo no tratamento da psoríase e na prestação de cuidados de saúde. Foi constatado que a frequência de COVID-19 não aumenta em pacientes em uso de imunossupressores, incluindo aqueles recebendo terapia biológica com diagnóstico de psoríase. No entanto, foi observada uma exacerbação da psoríase com a infecção, que pode estar relacionada à interrupção do tratamento para psoríase (POLAT *et al*., 2020).

Também é importante ressaltar que o aspecto psicológico também interfere no quadro da psoríase. Entre a população em geral, a pandemia foi associada ao aumento do estresse, ansiedade e tabagismo, e diminuição da atividade física, todos se qualificando como fatores de agravamento conhecidos da psoríase. No entanto, quase metade (46,5%) dos dermatologistas foram neutros quanto à

existência de uma doença incomum exacerbação da psoríase durante a pandemia. Embora isso possa ser atribuído a visitas pouco frequentes feitas por pacientes com psoríase durante este período, as consequências mentais e físicas da era COVID-19 podem diferir entre as regiões/etnias (EL-KOMY *et al*., 2021).

Quadro 20.1. Identificação, exclusão e seleção dos artigos

BASES DE DADOS	
BVS: Psoriasis AND Covid 19 = 237 PubMed: Psoriasis AND Covid 19 = 294	
CRITÉRIOS DE INCLUSÃO:	
Artigos nos idiomas inglês, português e espanhol, no modelo de textos disponíveis na íntegra e publicados entre 2020 e 2021. Assuntos principais incluídos na base de dados BVS foram: Infecções por Coronavírus e Psoríase. Além do tipo de estudo: ensaio clínico controlado e pesquisa qualitativa. Os filtros utilizados na interface de busca PubMed foi relacionada ao tipo de estudo (ensaio clínico, meta-análise e revisão sistemática.	
BVS = 19	**PubMed = 13**
Exclusões (n=218): Carta, duplicados e não compatível com os objetivos.	Exclusões (n=281): Carta, duplicados e não compatível com os objetivos.
AMOSTRAS = 32	
UTILIZADOS = 07	

Além disso, um estudo internacional buscou caracterizar o curso da COVID-19 em pacientes com psoríase e identificar fatores associados à hospitalização. Foram avaliados 374 pacientes em diversos países onde 71% recebiam um tratamento com uso de biológico (medicamento biológico não especificado pelo autor), 18% com não biológico e 10% não recebiam nada. Ao todo, 93% recuperaram-se totalmente, 21% foram hospitalizados e 2% morreram. O aumento do risco de hospitalização foi associado à idade avançada, sexo masculino, etnia não branca e doença pulmonar crônica. A hospitalização foi mais frequente em pacientes em uso de um não biológico do que naqueles em uso de biológicos (MAHIL *et al*., 2021).

Contudo, em outra pesquisa pode ser observada uma ocorrência menor, mas um curso da doença mais grave, de COVID-19 entre pacientes com doenças inflamatórias imunomediadas. Tal fato foi associado ao uso de esteroides sistêmicos para doenças inflamatórias imunomediadas e suspensão de outros imunossupressores. Isto demonstra, por sua vez, a importância de pesar os riscos antes de suspender os imunossupressores durante o COVID-19 (ATTAUABI *et al*., 2021).

Diante disso, foi possível evidenciar que em sua grande maioria dos casos os pacientes com doenças autoimunes apresentam um risco aumentado em contrair a COVID-19, atribuído principalmente ao uso de glicocorticoides. A monoterapia com drogas antirreumáticas

modificadoras de doenças biológicas ou direcionadas foi associada a um risco menor de COVID-19 grave, sugerindo sua segurança na pandemia de COVID-19 (AKIYAMA *et al*., 2021).

Quadro 20.2. Apresentação dos estudos incluídos no estudo, segundo o título, ano/país, idioma, periódico, método e nível de evidência

TÍTULO	ANO/PAÍS	IDIOMA	REVISTA	TIPO DE ESTUDO	EVIDÊNCIA CIENTÍFICA
Associations between COVID-19 and skin conditions identified through epidemiology and genomic studies	2021/ Estados Unidos	Inglês	The Journal Allergy and Clinical Immunology	Revisão sistemática com meta-análise	1
Coronavirus disease 2019, immune-mediated inflammatory diseases and immunosuppresssive therapies – A Danish population-based cohort study	2021/ Dinamarca	Inglês	Journal of Autoimmunity	Estudo clínico	2
COVID-19 knowledge prevents biologics discontinuation: Data from an Italian multicenter survey during RED-ZONE declaration	2020/Itália	Inglês	Dermatologic Therapy	Estudo transversal	5
Factors associated with adverse COVID-19 outcomes in patients with psoriasis-insights from a global registry-based study	2021/Reino Unido	Inglês	The Journal Allergy and Clinical Immunology	Estudo clínico	2
How does COVID-19 impact psoriasis practice, prescription patterns, and healthcare delivery for psoriasis patients? A cross-sectional survey study	2021/Egito	Inglês	Journal of Cosmetic Dermatology	Estudo transversal	5
Prevalence and clinical outcomes of COVID-19 in patients with autoimmune diseases: a systematic review and meta-analysis	2020/Estados Unidos	Inglês	Annals of the Rheumatic Diseases	Revisão sistemática com meta-análise	1
The impact of COVID-19 in patients with psoriasis: A multicenter study in Istanbul	2021/Turquia	Inglês	Dermatologic Therapy	Estudo transversal	5

CONCLUSÃO

Apesar dos estudos ainda se mostrarem inconsistentes quanto à relação COVID-19 e psoríase, tendo em vista o curto período de tempo, foi possível evidenciar o impacto da pandemia de COVID-19 nos pacientes com doenças autoimunes, como as condições da pele no quadro da psoríase e com outras patologias. Esses pacientes apresentam um risco aumentado de contágio da COVID-19, embora haja diminuição do risco de ventilação mecânica.

Além disso, fatores como o tabagismo, diminuição da atividade física e ansiedade associada ao quadro de psoríase no período da pandemia, corroboram de forma crucial para o agravamento do quadro. Da mesma forma, para Mahil *et al*. (2021), fatores como idade avançada, sexo masculino, etnia não branca e doença pulmonar crônica comórbida obtiveram aumento de risco associado à hospitalizações. Portanto, confirmar a susceptibilidade ao contágio do SARS-CoV-2 e os fatores de risco associados nos pacientes com psoríase é de extrema importância diante do cenário atual para que se possa conduzir melhor esse paciente e promover uma melhor qualidade de vida para os mesmos.

REFERÊNCIAS BIBLIOGRÁFICAS

AKIYAMA, S. *et al*. Prevalence and clinical outcomes of COVID-19 in patients with autoimmune diseases: a systematic review and meta-analysis. Annals of the Rheumatic Diseases, v. 80, p. 384, 2020.

ATTAUABI, M. *et al*. Coronavirus disease 2019, immune-mediated inflammatory diseases and immunosuppressive therapies - A Danish population-based cohort study. Journal of autoimmunity, v. 118, p. 102613, 2021.

BRAGAZZI, N.L. *et al*. COVID-19 knowledge prevents biologics discontinuation: Data from an Italian multicenter survey during RED-ZONE declaration. Dermatologic Therapy, v. 33, p. 1, 2020.

EL-KOMY, M.H.M. *et al*. How does COVID-19 impact psoriasis practice, prescription patterns, and healthcare delivery for psoriasis patients? A cross-sectional survey study. Journal of Cosmetic Dermatology, v. 20, p. 1573, 2021.

MAHIL, S.K. *et al*. Factors associated with adverse COVID-19 outcomes in patients with psoriasis-insights from a global registry-based study. The Journal Allergy and Clinical Immunology, v. 147, p. 60, 2021.

PATRICK, M.T. *et al*. Associations between COVID-19 and skin conditions identified through epidemiology and genomic studies. The Journal Allergy and Clinical Immunology, v. 3, p. 857, 2021.

POLAT, A.K. *et al*. The impact of COVID-19 in patients with psoriasis: a multicenter study in Istanbul. Dermatologic Therapy, v. 34, e14691, 2021.

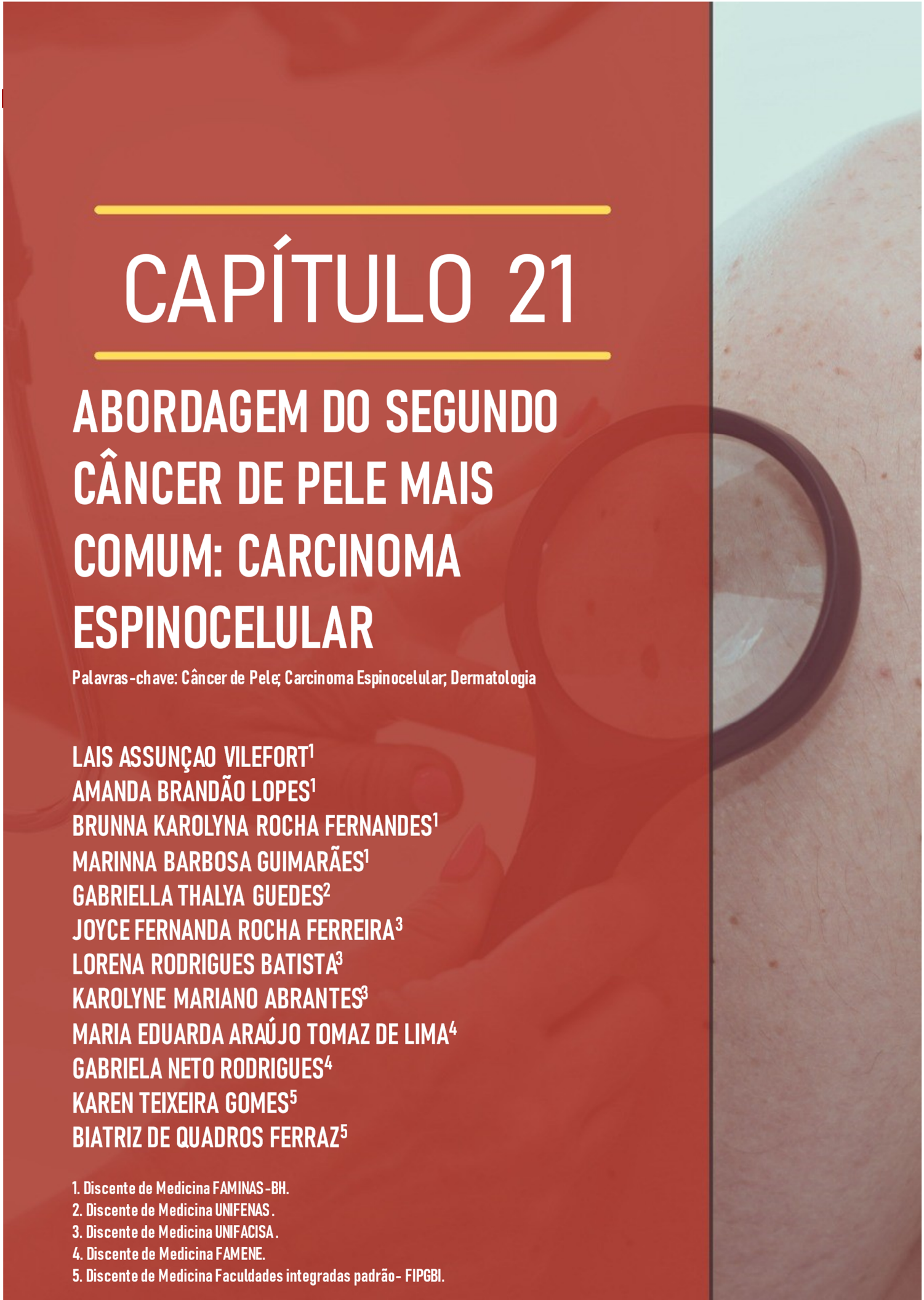

CAPÍTULO 21

ABORDAGEM DO SEGUNDO CÂNCER DE PELE MAIS COMUM: CARCINOMA ESPINOCELULAR

Palavras-chave: Câncer de Pele; Carcinoma Espinocelular; Dermatologia

LAIS ASSUNÇAO VILEFORT[1]
AMANDA BRANDÃO LOPES[1]
BRUNNA KAROLYNA ROCHA FERNANDES[1]
MARINNA BARBOSA GUIMARÃES[1]
GABRIELLA THALYA GUEDES[2]
JOYCE FERNANDA ROCHA FERREIRA[3]
LORENA RODRIGUES BATISTA[3]
KAROLYNE MARIANO ABRANTES[3]
MARIA EDUARDA ARAÚJO TOMAZ DE LIMA[4]
GABRIELA NETO RODRIGUES[4]
KAREN TEIXEIRA GOMES[5]
BIATRIZ DE QUADROS FERRAZ[5]

1. Discente de Medicina FAMINAS-BH.
2. Discente de Medicina UNIFENAS.
3. Discente de Medicina UNIFACISA.
4. Discente de Medicina FAMENE.
5. Discente de Medicina Faculdades integradas padrão- FIPGBI.

INTRODUÇÃO

O carcinoma espinocelular (CEC) também conhecido como carcinoma de células escamosas (CCE) se dá pela multiplicação de células malignas no epitélio cutâneo. Esse tipo de neoplasia representa cerca de 20% a 50% de todos os tipos de cânceres de pele, sendo o segundo tipo cutâneo mais comum, ficando atrás apenas do carcinoma basocelular (CBC) (QUE *et al*., 2017).

Dentre os principais fatores de risco que predispõem ao desenvolvimento de um CCE estão: pele clara, idade avançada, sexo masculino, exposição ao sol ou a outro tipo de radiação ultravioleta, imunossupressão, problemas crônicos de cicatrização, história familiar de câncer e exposições ambientais, como o arsênico, e outros (PAREKH & SEYKORA, 2017).

Embora a maioria dos CEC sejam erradicados com sucesso por excisão cirúrgica, existe um subconjunto que possui características associadas a uma maior probabilidade de recorrência, metástase e morte (COBOS *et al*., 2020). A identificação precoce e adequada dos tipos agressivos pode orientar exames adicionais, gerenciamento e terapêutica, melhorando o prognóstico desses pacientes (QUE *et al*., 2017).

A sobrevida de dez anos após a ressecção cirúrgica da lesão excede 90%, mas cai drasticamente quando há ocorrência de metástases. A frequência de metástases linfonodais gira em torno de 4% e as taxas de mortalidade em torno de 2%. Dada a sua alta frequência, tem um impacto significativo na mortalidade geral. É a segunda causa mais comum de morte por câncer de pele após melanoma e é responsável pela maioria das mortes por câncer de pele em pessoas com mais de 85 anos (COBOS *et al*., 2020).

Essa neoplasia tem apresentado um aumento da incidência nos últimos anos e provavelmente continuará a aumentar devido ao aumento da expectativa de vida e consequente envelhecimento da população (WALDMAN & SCHMULTS, 2018).

O objetivo desta revisão é fornecer uma ampla abordagem sobre o segundo tipo de câncer de pele mais comum, ampliando o conhecimento acerca das suas características, histologia, diagnóstico e tratamento.

MÉTODO

A metodologia consiste em uma revisão sistemática na base de dados PubMed. Foram selecionadas sete publicações para leitura detalhada e produção deste trabalho. Os descritores utilizados foram "*skin cancer*", "*squamous cell carcinoma*" e "*dermatology*".

Os critérios de seleção foram: publicações indexadas entre 2017 e 2020, estudos disponíveis na íntegra e artigos em língua inglesa. Os critérios de exclusão foram: publicações indexadas antes de 2017, estudos não disponíveis na íntegra, artigos em outras línguas e que não se enquadram no tema proposto.

Os resultados estão dispostos de forma puramente descritiva e divididos em categorias temáticas abordando características, fatores de risco, diagnóstico, apresentação clínica, subtipos histopatológicos, tratamento, monitoramento e prevenção do carcinoma espinocelular.

RESULTADOS E DISCUSSÃO

Características e fatores de risco associados ao desenvolvimento do carcinoma espinocelular

Os fatores de risco mais significativos associados ao desenvolvimento do CEC

incluem exposição ao sol (exposição crônica é o fator ambiental mais importante), idade avançada, pele clara e imunossupressão. É mais comum em indivíduos brancos e em homens do que mulheres (proporção de 3: 1). A incidência aumenta com a idade, com uma idade média do início em torno dos anos 60 (QUE *et al*., 2017).

As neoplasias de pele não são tão comuns em pacientes hispânicos, negros e asiáticos. Porém, dentre os acometimentos nesse grupo especifico, o CEC é o tipo de neoplasia cutânea mais prevalente. A taxa de mortalidade em pacientes negros é alta, chegando a 18%, devido, principalmente, ao diagnóstico tardio. Isso se dá pela ocorrência das lesões em locais de trauma ou cicatrizes, dificultando a visualização das mesmas, o que configura um pior prognóstico a doença na maior parte dos casos. Pacientes com leucemia linfocítica crônica, também têm um risco aumentado para o desenvolvimento de um CCE (QUE *et al*., 2017).

O papilomavírus humano oncogênico (HPV) pode ser associado ao surgimento de um CCE. Além disso, outras condições clínicas predisponentes são: estado imunossuprimido crônico, doenças crônicas da pele e algumas condições genéticas hereditárias como albinismo e epidermólise bolhosa (PAREKH & SEYKORA, 2017).

Dentre os diversos fatores ambientais que influenciam no aparecimento dessa neoplasia estão: exposição a arsênico, hidrocarbonetos aromáticos, nitrosaminas e agentes alquilantes. As taxas de recorrência e metástase dos carcinomas espinocelulares aumentam diante de qualquer tipo de exposição do indivíduo a agentes de radiação ionizante A predisposição a múltiplos CECs em idade precoce está diretamente relacionada à existência de síndromes familiares associadas à fotossensibilidade ou a reparos defeituosos no DNA (QUE *et al*., 2017).

Diagnóstico do carcinoma espinocelular

A dermatoscopia é uma importante aliada no estabelecimento do diagnóstico, mas a biópsia é necessária para confirmação. Neste exame, o carcinoma espinocelular é caracterizado por dois padrões vasculares distintos, sendo o primeiro pequenos vasos pontilhados e, o segundo, vasos glomerulares (QUE *et al*., 2017).

O diagnóstico do CEC é feito através de uma biópsia de pele profunda o suficiente para permitir que o patologista faça comentários quanto à profundidade, invasão perineural ou linfovascular, diferenciação e conexão à epiderme sobrejacente. O valor da biópsia de linfonodo sentinela em CEC sem sinais clínicos de linfonodos aparentes são desconhecidos até o momento (WALDMAN & SCHMULTS, 2018). O paciente também deve ser avaliado quanto ao envolvimento de nervos, manifestado por dor neurológica ou paralisia. Geralmente, a imagem não é necessária, a menos que o quadro clínico sugira envolvimento de nervos de grande calibre, músculo ou osso, envolvimento de linfonodos ou quando características de alto risco estão presentes. Quando indicada, a tomografia computadorizada com contraste é útil para avaliação de tecido mole ou envolvimento ósseo. A ressonância magnética é preferida para avaliar a invasão perineural ou extensão orbital e intracraniana (WALDMAN & SCHMULTS, 2018).

Subtipos histopatológicos do carcinoma espinocelular

Na histopatologia, a diferenciação do CEC pode variar de bem a mal diferenciada. Tumores bem diferenciados exibem epitélio

escamoso do tipo folicular infundibular interconectado. A mitose pode ser rara ou ausente. A má diferenciação indica que é difícil determinar uma linhagem de queratinócitos, indicando pior prognóstico (WALDMAN & SCHMULTS, 2018).

O carcinoma verrucoso e o ceratoacantoma são os subtipos histo-patológicos do CEC cutâneo considerados bem diferenciados e com baixo potencial metastático (Figura 21.1). Já o carcinoma cutâ-neo de células escamosas desmoplásico, o carcinoma cutâneo espinocelular adenoes-camoso e o carcinoma cutâneo de células escamosas associado a processos de cicatrização são os subtipos associados ao mau prognóstico da doença (QUE *et al*., 2017).

Apresentação clínica do carcinoma espinocelular

O carcinoma espinocelular surge da proliferação maligna de queratinócitos epidérmicose se apresenta como uma placa vermelha escamosa, geralmente em áreas expostas ao sol. As lesões são tipicamente solitárias, no entanto, elas raramente podem se apresentar como múltiplas metástases "em trânsito" (Figura 21.2) (WALDMAN & SCHMULTS, 2018).

Figura 21.1. Carcinoma de células escamosas de baixo risco com patologia bem diferenciada; B) – D) Carcinomas de células escamosas com uma variedade de características de alto risco

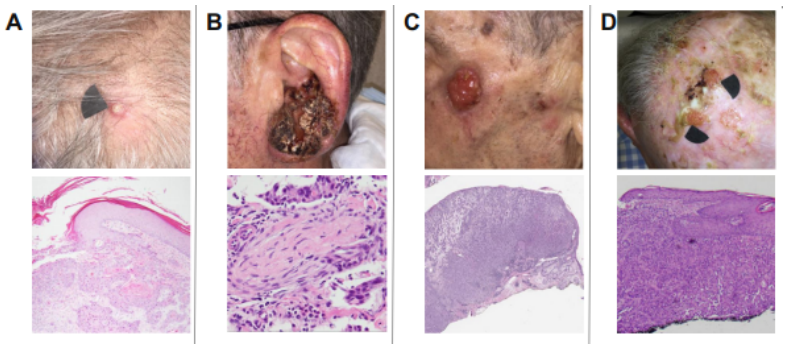

Legenda: imagens de patologia coradas com hematoxilina e eosina. **Fonte:** BANDER, NEHAL, LEE, 2019

Figura 21.2. (A) Apresentação clínica CEC localmente invasivo primário e B) nódulos múltiplos representando metástases em trânsito

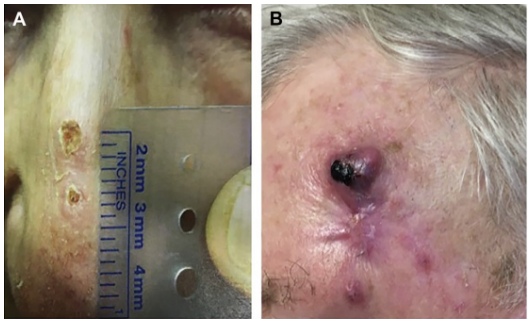

Fonte: WALDMAN & SCHMULTS, 2018.

Tratamento do carcinoma espino-celular

A exérese cirúrgica é a base do manejo do CEC. Em algumas situações a radioterapia também pode ser utilizada. No caso de pacientes com neoplasia localmente avançada e metastática, tratamentos sistêmicos podem ser instituídos (COBOS *et al*., 2020). Tumores de baixo risco podem ser tratados com curetagem ou excisão padrão com margem 4 mm a 6 mm e avaliação pós-operatória das margens (BANDER, NEHAL, LEE, 2019). As diretrizes da National Comprehensive Cancer Network (NCCN) recomendam a terapia adjuvante se as margens pós-operatórias forem positivas e a cirurgia adicional for contra-indicada, ou se as margens são negativas e há extenso envolvimento perineural (BANDER, NEHAL, LEE, 2019).

Monitoramento do paciente com carcinoma espinocelular

Um paciente com pelo menos um CEC está em risco de ter CEC adicional e/ou outro tipo de câncer de pele, incluindo carcinoma basocelular e melanoma. A probabilidade de em 5 anos surgir um outro câncer de pele não melanoma após o diagnóstico de uma primeira neoplasia cutânea é de 40,7% (WALDMAN & SCHMULTS, 2018). Após um diagnóstico de CEC local, as diretrizes da NCCN sugerem acompanhamento e triagem a cada 3 a 12 meses por 2 anos após o diagnóstico inicial e, em seguida, a cada 2 anos. Para doença regional, o acompanhamento sugerido é a cada 1 a 3 meses por 1 ano, a cada 2 a 4 meses no segundo ano, a cada 4 a 6 meses durante o terceiro ano e, em seguida, a cada 6 a 12 meses durante o resto da vida. A autovigilância simultânea do paciente e da família para os cânceres de pele podem ser de utilidade adicional na detecção de novos tumores primários (WALDMAN & SCHMULTS, 2018).

Prevenção do carcinoma espinocelular

Medidas fotoprotetoras, incluindo a aplicação de protetor solar, têm demonstrado diminuir a ocorrência de CEC em até 40%. Outras medidas de prevenção incluem aquelas destinadas a gerenciamento de cancerização de campo (grandes defeitos de pele danificada por DNA) através do uso de 5-fluorouracil, imiquimod, retinóides tópicos, diclofenaco de sódio, mebutato de ingenol, quimioterapia wraps, terapia fotodinâmica, nicotinamida e acitretina ou capecitabinapor pacientesimu-nossuprimidos de alto risco (WALDMAN & SCHMULTS, 2018).

CONCLUSÃO

O carcinoma espinocelular ou carcinoma de células escamosas cutâneo, como também é chamado, é a segunda neoplasia de pele mais comum. É mais prevalente em homens, em pessoas de pele e surge na maioria das vezes em idade mais avançada. A exposição solar é o principal fator de risco conhecido associado ao desenvolvimento desse câncer.

Existem diversos tipos histopatológicos, sendo os mais agressivos o carcinoma cutâneo de células escamosas desmoplásico, carcinoma cutâneo espinocelularadenoesca-moso e carcinoma cutâneo células escamosas associado a processos de cicatrização. Dentre as principais medidas de prevenção está o uso de protetor solar. Possui baixas taxas de mortalidade se o diagnóstico for feito de forma precoce e adequada. O tratamento baseia-se principalmente na retirada completa da lesão.

REFERÊNCIAS BIBLIOGRÁFICAS

BANDER, T.S. *et al*. Cutaneous squamous cell carcinoma. Dermatologic Clinics, v. 37, p. 241, 2019.

CORCHADO-COBOS, R. *et al*. Cutaneous squamous cell carcinoma: from biology to therapy**.** International Journal of Molecular Sciences, v. 21, p. 2956, 2020.

PAREKH, V. & SEYKORA, JT. Cutaneous squamous cell carcinoma**.** Clinics in Laboratory Medicine, v. 37, n. 3, p. 503. 2017.

QUE, S.K.T. *et al*. Cutaneous squamous cell carcinoma**.** Journal ofthe American Academy of Dermatology, v. 78, p. 237. 2018.

WALDMAN, A., & SCHMULTS, C. Cutaneous squamous cell carcinoma. Hematology/Oncology Clinics of North America, v. 33, p. 1, 2019.

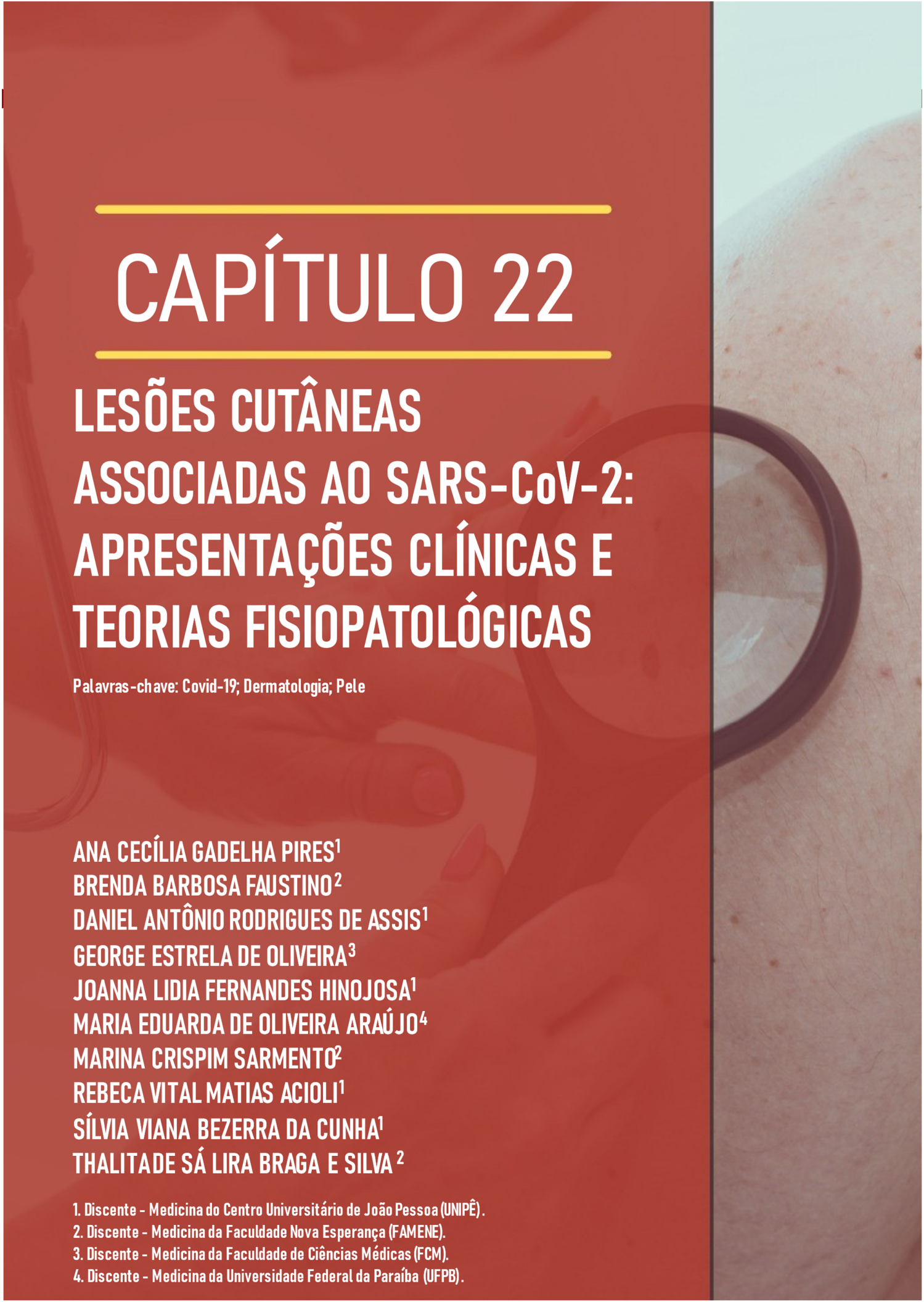

CAPÍTULO 22

LESÕES CUTÂNEAS ASSOCIADAS AO SARS-CoV-2: APRESENTAÇÕES CLÍNICAS E TEORIAS FISIOPATOLÓGICAS

Palavras-chave: Covid-19; Dermatologia; Pele

ANA CECÍLIA GADELHA PIRES[1]
BRENDA BARBOSA FAUSTINO[2]
DANIEL ANTÔNIO RODRIGUES DE ASSIS[1]
GEORGE ESTRELA DE OLIVEIRA[3]
JOANNA LIDIA FERNANDES HINOJOSA[1]
MARIA EDUARDA DE OLIVEIRA ARAÚJO[4]
MARINA CRISPIM SARMENTO[2]
REBECA VITAL MATIAS ACIOLI[1]
SÍLVIA VIANA BEZERRA DA CUNHA[1]
THALITA DE SÁ LIRA BRAGA E SILVA[2]

1. Discente - Medicina do Centro Universitário de João Pessoa (UNIPÊ).
2. Discente - Medicina da Faculdade Nova Esperança (FAMENE).
3. Discente - Medicina da Faculdade de Ciências Médicas (FCM).
4. Discente - Medicina da Universidade Federal da Paraíba (UFPB).

INTRODUÇÃO

O coronavírus denominado SARS-CoV-2, causador de síndrome respiratória aguda grave, está associado a um amplo espectro de manifestações clínicas, variando desde a ausência de sintomas a febre, tosse, dispneia, diarreia, ageusia, anosmia, bem como lesões cutâneas específicas (DANESHGARAN *et al*., 2020).

Os casos dermatológicos relatados até o momento foram coletados e classificados em seis grupos principais: erupção urticariforme, erupção eritematosa confluente, maculopapular ou morbiliforme, exantema papulovesicular, padrão acral semelhante ao da frieira, padrão do tipo livedo reticularis/racemoso, padrão purpúrico "vasculítico" (GENOVESE *et al*., 2021). Dessa forma, compreender e analisar este tema é de suma relevância, devido ao fato de que tais sintomas dermatológicos podem ser úteis na identificação de portadores de COVID-19, tanto assintomáticos quanto sintomáticos, podendo proporcionar diagnóstico e tratamento precoce da doença. Portanto, o objetivo deste estudo foi dissertar as principais características das lesões de pele associadas ao COVID-19.

MÉTODO

Trata-se de uma revisão integrativa realizada no período de junho de 2021, por meio de pesquisas na interface de busca PubMed. Foram utilizados os descritores: "Covid-19", "pele" e "manifestações cutâneas", combinados com o operador booleano "AND". Desta busca foram encontrados 22 artigos, posteriormente submetidos aos critérios de seleção.

Os critérios de inclusão foram: artigos no idioma inglês, publicados no período de 2020 a 2021 e que abordavam as temáticas propostas para esta pesquisa, estudos de análise, disponibilizados na íntegra e não duplicados. Os critérios de exclusão foram: cartas, artigos duplicados, disponibilizados na forma de resumo, que não abordavam diretamente a proposta estudada e que não descreviam a metodologia utilizada com precisão.

Após os critérios de seleção restaram oito artigos que foram submetidos à leitura minuciosa para a coleta de dados. Os resultados foram apresentados em tabelas e de forma descritiva, abordando as apresentações clínicas das lesões cutâneas associadas ao COVID-19 e pressupostos fisiopatológicos sobre o surgimento destas.

RESULTADOS E DISCUSSÃO

Foram encontrados 116 artigos publicados na interface de busca PubMed a partir do ano de 2020 a 2021 nos idiomas inglês, português e espanhol, evidenciados pelos descritores: "Covid-19", "pele" e "manifestações cutâneas". Após a utilização dos critérios de inclusão, restringiu-se o número de artigos para 22, provenientes da base PubMed.

Para finalizar, foi realizada a leitura dos artigos e selecionando de acordo com a construção deste, a relevância da temática e aqueles que responderam à questão norteadora presente no último parágrafo da introdução. O resultado final foram oito artigos (Tabela 22.1).

Em 11 de março de 2020, a Organização Mundial da Saúde (OMS) declarou a nova doença (COVID-19) uma pandemia global, causadora de síndrome respiratória aguda grave pelo vírus SARS-CoV-2 (GISONDI *et*

al., 2020). Apesar de os sintomas mais bem conhecidos da COVID-19 serem febre e sintomas respiratórios, a mesma doença está associada a outras diferentes manifestações extrapulmonares, incluindo sinais dermatológicos (GENOVESE *et al*., 2021).

Tabela 22.1. Apresentação dos estudos incluídos no trabalho, segundo o título, ano/país, idioma, periódico e tipo de estudo

TÍTULO	ANO/ PAÍS	IDIOMA	REVISTA	TIPO DE ESTUDO
Are the cutaneous manifestations during or due to SARS-CoV-2 infection/COVID-19 frequent or not? Revision of possible pathophysiologic mechanisms	2020/Brasil	Inglês	Inflammation Research	Estudo de análise
Cutaneous manifestations in adult patients with COVID-19 and dermatologic conditions related to the COVID-19 pandemic in health care workers	2020/Estados Unidos	Inglês	Current Allergy and Asthma Reports	Estudo de análise
Cutaneous manifestations in patients with COVID-19: a preliminary review of an emerging issue	2020/Itália	Inglês	British Journal of Dermatology	Estudo de análise
Cutaneous manifestations of COVID-19: an evidence-based review	2020/Estados Unidos	Inglês	American Journal of Clinical Dermatology	Estudo de análise
Cutaneous manifestations of COVID-19: report of three cases and a review of literature	2020/Israel	Inglês	Journal of Dermatological Science	Estudo de análise
Cutaneous manifestations of SARS-CoV-2 infection: a clinical update	2020/Itália	Inglês	Journal of the European Academy of Dermatology and Venereology.	Estudo de análise
Six months into the pandemic. A review of skin manifestations in SARS-CoV-2 infection	2021/Itália	Inglês	Dermatologic Therapy	Estudo de análise
Skin manifestations associated with COVID-19: current knowledge and future perspectives	2020/Itália	Inglês	Dermatology	Estudo de análise

As principais manifestações cutâneas relatadas em pacientes com COVID-19 são extremamente polimórficas e podem ser classificadas em: (1) erupção urticariforme, (2) exantema papulovesicular, (3) lesões acrais semelhantes a frieiras, (4) erupção maculopapular/eritematosa/morbiliforme confluente, (5) livedo reticular ou racemosa e (6) vasculite purpúrica (Figura 22.1). Estes achados costumam surgir durante a fase prodrômica, ativa ou convalescente da doença, embora outros estudos apontem que a grande maioria ocorra antes das manifestações sistêmicas (GENOVESE *et al*., 2021; MAWHIRT *et al*., 2020; MARZANO *et al*., 2020). Estudos analíticos que examinaram um maior espaço amostral de pacientes positivados para COVID-19 mostraram que de 4% a 20% dos pacientes tinham manifestações cutâneas, predominando no sexo feminino, exceto exantemas, que predominam no sexo masculino (DANESHGARAN *et al*., 2020).

Figura 22.1. Características clínicas das manifestações cutâneas associadas a COVID-19

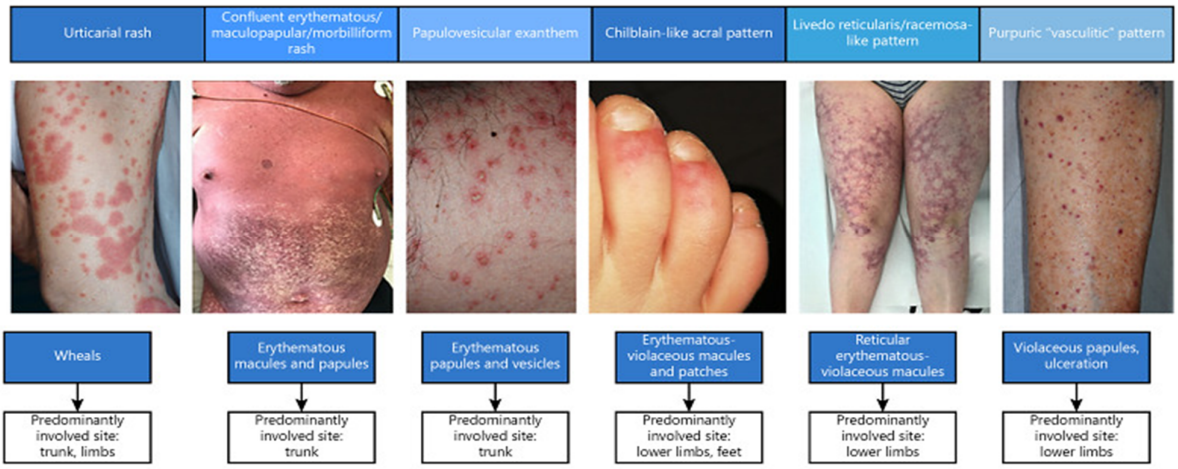

Fonte: GENOVESE *et al*., 2021.

O mecanismo fisiopatológico pelo qual surgem essas manifestações cutâneas ocorrem por ligação viral direta do SARS-CoV-2 ao receptor da enzima conversora da angiotensina 2 (ACE2) em células epiteliais, principalmente da mucosa respiratória superior, ou secundariamente, através de mecanismos alérgicos-imunológicos (MAWHIRT *et al*., 2020). Outro estudo afirma que o vírus não ataca os queratinócitos, mas sim a reação do sistema imune que resulta na ativação de células de Langherans levando a uma vasodilatação e espongiose (SACHDEVA *et al*., 2020). Em algumas circunstâncias, como com o SARS-CoV anterior, MERS-CoV e SARS-CoV-2, o sistema monocítico-macrofágico pode produzir uma resposta imunológica regulada positivamente e estado inflamatório sistêmico grave gerando danos inclusive em outros órgãos através do mesmo mecanismo, como nos pulmões, sistema hematológico, trato gastrointestinal e rins (CRIADO *et al*., 2020). Além disso, as manifestações dermatológicas podem ser classificadas de acordo com o mecanismo fisiopatológico em: (1) exantema viral, que corresponde a uma resposta imune contra os nucleotídeos virais e (2) vasculopatia ou

lesões cutâneas micro trombóticas em virtude de consequências imunológicas sistêmicas do SARS-CoV-2 (MAWHIRT *et al*., 2020).

Os exantemas virais abrangem urticária / angioedema, erupções cutâneas maculopapulares ou morbiliformes, erupções vesiculares e eritema multiforme. Lesões do tipo vasculítico incluem lesões acrais semelhantes a frieiras, ulcerações sacrais, lesões purpúricas e vasculite, lesões isquêmicas ou necróticas (MAWHIRT *et al*., 2020).

Exantemas virais

Erupção Urticariforme

A urticária, mediada pela degranulação de mastócitos e consequente liberação de histamina, é caracterizada por pápulas circunscritas com eritema circundante, localizada ou espalhado. Pode vir acompanhado ou não de angioedema. Estudos maiores sugerem a associação de urticária à casos mais graves de COVID-19, embora relatos de casos afirmem o contrário (MAWHIRT *et al*., 2020). Erupções urticariformes foram identificadas em dois pacientes por um estudo italiano envolvendo 103 pessoas com PCR positivo para COVID-19. Outro estudo espanhol envolvendo 375 pacientes com sintomas e lesões cutâneas compatíveis com COVID-19 relatou 73 pacientes com erupção urticariforme, dos quais 49 foram confirmados por PCR. Em Bangkok, Tailândia, a erupção urticariforme foi o sinal dermatológico mais comumentemente relatado (BURLANDO *et al*., 2020). Outro estudo fez uma extensa revisão com 997 pacientes de nove países diferentes, onde o surgimento de erupções urticariformes foi constatada em 22% do grupo em questão. Os anti-histamínicos não sedativos representam o tratamento preferencial para urticária aguda/angioedema isolado (MAWHIRT *et al*., 2020). Entretanto, outro estudo levantou a hipótese de que corticosteroides sistêmicos em baixa dosagem, combinados aos anti-histamínicos não sedativos, podem ajudar no controle da hiperatividade do sistema imunológico em COVID-19, não apenas para controlar a urticária, mas também para possivelmente melhorar a taxa de sobrevivência em COVID-19 (GENOVESE *et al*., 2021).

Erupção Maculopapular/ Eritematosa/ Morbiliforme confluente

Os exantemas maculopapulares correspondem a lesões eritematosas, esbranquiçadas, espalhadas a confluentes, que podem se distribuir por todo o corpo. Podem ser pruriginosos ou não pruriginosos Esta parece ser a manifestação cutânea mais comumente associada à COVID-19, ocorrendo em 22 a 47% dos casos de manifestações cutâneas. Além disso, observou-se que, em 79% de uma amostra estudada, houve grande correlação do seu aparecimento associado a ingestão concomitante de drogas como azitromicina, hidroxicloroquina, beta-lactâmicos e medicamentos antivirais, sendo, portanto, a principal causa de diagnóstico diferencial de erupção maculopapular nestes casos. Outra apresentação que também possui associação etiológica de origem medicamentosa é o eritema multiforme, caracterizado por máculas, pápulas e lesões em alvo clássicas, com predominância em áreas distais (MAWHIRT *et al*., 2020).

Estudos ainda apontam que mais da metade das manifestações cutâneas presentes em pacientes com COVID-19 em um hospital em Paris, França, são diagnosticadas como exantema maculopapular. Na Turquia, em um estudo com 210 pacientes, 23% dos pacientes apresentaram esse tipo de manifestação

cutânea, enquanto na Espanha foram seis de 21 pacientes PCR positivos. Outro estudo na Índia relatou 13 pacientes dentre um total de 102 que apresentaram prurido, sem lesão cutânea, seguido de erupção maculopapular (BURLANDO *et al*., 2020).

Os corticosteroides tópicos e a hidratação da pele representam os pilares do tratamento (GENOVESE *et al*., 2021; MAWHIRT *et al*., 2020).

Exantema papulovesicular

Os exantemas papulovesiculares são descritos como "tipo varicela" devido a sua semelhança com lesões elementares da varicela (GENOVESE *et al*., 2021). Geralmente se manifestam como pequenas lesões cheias de líquido em uma base eritematosa, observadas principalmente no tronco ou membros em 9% dos casos. A maioria das lesões é pruriginosa, de maior incidência em homens de meia idade, corresponde a primeira manifestação da COVID-19 em 15% dos casos, sendo um importante diagnóstico diferencial dessa condição a pustulose exantemática aguda generalizada (AGEP) induzida por medicamentos (MAWHIRT *et al*., 2020). As lesões costumam aparecer em média três dias após o início dos sintomas sistêmicos e cicatrizam após oito dias, sem sequelas cicatrizantes. Não há tratamentos padronizados para o exantema papulovesicular relacionado ao COVID-19, também visto que ele é autolimitado em um curto período de tempo. Portanto, uma estratégia de "esperar para ver" pode ser recomendada (GENOVESE *et al*., 2021).

Lesão Acral

Lesões acrais são semelhantes a frieiras e relatadas com maior frequência em pacientes pediátricos com doença assintomática ou leve (MAWHIRT *et al*., 2020). Apresentam-se como manchas ou placas eritematoso-violáceas envolvendo predominantemente os pés e, em menor extensão, as mãos. Dor e sensação de queimação, bem como prurido, foram sintomas comumente relatados. Ao contrário de outros achados cutâneos relacionados ao COVID-19, as lesões acrais semelhantes à frieira tendiam a envolver principalmente pacientes sem sintomas sistêmicos (GENOVESE *et al*., 2021). Corticosteroides tópicos de média a alta potência podem ser considerados no tratamento de lesões acrais, principalmente se forem pruriginosas ou dolorosas (MAWHIRT *et al*., 2020).

Vasculopatia

É comprovado que a infecção por SARS-CoV-2 causa trombos microvasculares e macrovasculares em vários sistemas, incluindo o sistema tegumentar. A inflamação induzida por macrófagos leva ao estado pró-trombótico que irá causar microtrombos cutâneos, lesão vascular devido a ligação do receptor ACE2 viral ou coagulação intravascular disseminada. A consequência disso leva à manifestações purpúricas ou vasculíticas. Exantemas e petéquias de hipersensibilidade induzida por medicamentos no contexto de trombocitopenia adquirida representam outros achados cutâneos (MAWHIRT *et al*., 2020).

As lesões cutâneas vasculares são de extrema relevância em decorrência dos seus possíveis mecanismos patogênicos serem os mesmos afetando outros órgãos e que levam a um quadro clínico sistêmico. Lesões como livedo, púrpura necrótica e gangrena seca foram raramente encontradas em estudos com grandes amostras. Entretanto, as lesões mais comuns desse grupo foram as frieiras. Além

disso, a média de idade dos pacientes com lesões vasculares cutâneas graves é significativamente maior, enquanto que lesões semelhantes a frieiras ocorrem em pacientes significativamente mais jovens (MAWHIRT *et al*., 2020).

Vasculite cutânea de pequenos vasos

A vasculite cutânea de pequenos vasos é mediada principalmente pela deposição de imunocomplexos nos pequenos vasos, seguida de inflamação e destruição do tecido. Apresenta-se como púrpura palpável e/ou petéquias não branqueadoras. As lesões podem ser dolorosas e tendem a aparecer durante a fase final da doença ativa (MAWHIRT *et al*., 2020).

Púrpura retiforme

A púrpura retiforme está associada com o achado cutâneo mais grave no COVID-19. Estudos mostram que todos os pacientes que desenvolveram essa manifestação cutânea foram hospitalizados e 82% tinham Síndrome do Desconforto Respiratório Agudo (SDRA) (MAWHIRT *et al*., 2020). Os corticosteroides tópicos têm sido usados com sucesso no tratamento de casos leves de lesões purpúricas (GENOVESE *et al*., 2021).

Livedo

Livedo descreve um padrão reticulado de fluxo sanguíneo lento, com consequente dessaturação do sangue e descoloração cutânea azulada. Foi dividido em: (1) livedo reticularis e (2) livedo racemoso. Este último, apesar de menos comum, está frequentemente relacionada a casos mais graves. Em vista da ausência de opções terapêuticas significativas para lesões semelhantes a livedo reticularis/racemosas associadas com COVID-19, uma estratégia de "esperar para ver" pode ser sugerida (GENOVESE *et al*., 2021).

Lesões isquêmicas e necróticas

Lesões isquêmicas e necróticas são relatadas em pacientes extremamente enfermos com COVID-19 e ocorrem em áreas dos dedos das mãos e dos pés. A taxa de mortalidade para estes casos correspondeu a 71% dos pacientes (MAWHIRT *et al*., 2020).

O SARS-CoV-2 também pode causar petéquias e púrpuras devido à presença de trombocitopenia que ocorre pelo mecanismo de supressão de medula óssea, coagulopatia consumptiva, destruição de plaquetas imunomediada ou síndrome de liberação de citocinas (MAWHIRT *et al*., 2020).

CONCLUSÃO

Pacientes sintomáticos e portadores da COVID-19 mais comumente apresentam sintomas respiratórios. Entretanto, o aumento do número de casos e os novos estudos acerca da doença permitiram a identificação da ação viral no envolvimento de vários órgãos, incluindo múltiplas manifestações cutâneas. Os achados dermatológicos incluem erupção urticariforme; exantema papulovesicular; lesões acrais semelhantes a frieiras; erupção maculopapular/eritematosa/morbiliforme confluente; livedo reticular ou racemosa; vasculite purpúrica. Estas podem ser classificadas quanto à fisiopatologia em exantema viral, correspondendo a uma resposta imune aos nucleotídeos virais, assim como em outras viroses, e em vasculopatia ou lesões cutâneas microtrombóticas, sendo consequência da resposta imunológica sistêmica ao acometimento pelo vírus.

Ademais, as lesões cutâneas decorrentes do SARS-CoV-2 apresentam especificidades pelas quais é possível observar padrões quanto aos grupos afetados e à gravidade dos quadros, principalmente. Por conseguinte, compreender essas manifestações é importante para ajudar a identificar pacientes com COVID-19 em potencial e tratar adequadamente as complicações. Dessa forma, estudos padronizados adicionais das erupções cutâneas oriundas da COVID-19 fazem-se necessários para estabelecer ainda mais a validade diagnóstica e a importância clínica desses achados visíveis.

REFERÊNCIAS BIBLIOGRÁFICAS

BURLANDO, M. *et. al*. Six months into the pandemic. A review of skin manifestations in SARS-CoV-2 infection. Dermatology Therapy, v. 34, p. 1, 2020.

CRIADO, P.R. *et. al*. Are the cutaneous manifestations during or due to SARS-CoV-2 infection/COVID-19 frequent or not? Revision of possible pathophysiologic mechanisms. Inflammation Research, v. 69, p. 745, 2020.

DANESHGARAN, G. *et. al*. Cutaneous manifestations of COVID-19: an evidence-based review. American Journal of Clinical Dermatology, v. 21, p. 627, 2020.

GENOVESE, G. *et. al*. Skin manifestations associated with COVID-19: current knowledge and future perspectives. Dermatology, v. 237, p. 1, 2021.

GISONDI P. *et. al*. Cutaneous manifestations of SARS-CoV-2 infection: a clinical update. Journal of the European Academy of Dermatology and Venereology., v.34, p. 2499, 2020.

MARZANO, A.V. *et. al*. Cutaneous manifestations in patients with COVID-19: a preliminary review of an emerging issue. British Journal of Dermatology., v. 183, p. 431, 2020.

MAWHIRT, S.L. *et. al*. Cutaneous manifestations in adult patients with COVID-19 and dermatologic conditions related to the COVID-19 pandemic in health care workers. Current Allergy and Asthma Reports., v. 20, p. 1, 2020.

SACHDEVA M. *et. al*. Cutaneous manifestations of COVID-19: Report of three cases and a review of literature. Jornal of Dermatological Science., v. 98, p. 75, 2020.

CAPÍTULO 23

MANIFESTAÇÕES CUTÂNEAS DA NEUROFIBROMATOSE TIPO 1

Palavras-chave: Neurofibromatose 1; Manifestações Cutâneas; Sinais e Sintomas

BRYAN VICTOR SERAFIM[1]
ANNA LUÍZA ROCHA QUEIROZ[1]
BEATRIZ YUMI FUKUE SASAKI[1]
INGRID CAROLINE FIGUEIREDO[1]
ISABELA BOTELHO PIOVEZAN[1]
LEANDRA PRATES DINIZ[1]
PEDRO MAZZINI LEONE EVANGELISTA[1]
TALISSON TAGLIALEGNA DE BARROS[1]
VICTOR MICHEL DAOUD[1]
LUIZ OSWALDO CARNEIRO RODRIGUES[2]

1. Discente do Curso de Medicina da Universidade Federal de Minas Gerais.
2. Coordenador Clínico do Centro de Referência em Neurofibromatoses do Hospital das Clínicas da Universidade Federal de Minas Gerais.

INTRODUÇÃO

As neurofibromatoses são doenças genéticas raras, cujas características em comum são tumores originados no tecido nervoso, manifestações clínicas cutâneas e herança genética autossômica dominante. São três doenças distintas que possuem uma variedade de fenótipos, com clínica heterogênea quanto ao curso da doença, desde as manifestações iniciais, passando pela evolução e o prognóstico: Neurofibromatose Tipo 1 (NF1), Neurofibromatose Tipo 2 e Schwannomatose (CORREA & PASIK, 2019; LY & BLAKELY, 2019). Por ser a doença mais prevalente (1/3.000 nascidos vivos), examinaremos mais detalhadamente a Neurofibromatose do tipo 1 (NF1).

Uma das manifestações dermatológicas que motivam a consulta é a presença de múltiplas máculas café-com-leite (MCL), geralmente relacionadas com suspeita do diagnóstico de NF1. A doença é crônica e progressiva, caracterizando-se pela perda de função de um dos alelos do gene NF1 (BERNIER *et al*., 2016). Acomete um a cada 3000 indivíduos nascidos vivos e não há diferença de prevalência entre etnias, raças ou sexos. É uma das doenças neurocutâneas mais comuns (LY & BLAKELY, 2019). Dentre as suas principais manifestações dermatológicas, além das MCL, estão efélides flexurais (axilares e inguinais) e neurofibromas cutâneos e plexiformes (FIGUEIREDO *et al*., 2016; CORREA & PASIK, 2019; LY & BLAKELY, 2019; BERNIER *et al.,* 2016; HERNÁNDEZ-MARTÍN & DUAT-RODRÍGUEZ, 2016; RODRIGUES *et al.,* 2014).

O objetivo deste estudo foi, a partir de revisão da literatura, abordar e discutir as manifestações cutâneas da NF1, bem como os critérios para diagnóstico e para manejo da doença.

MÉTODO

Trata-se de uma revisão integrativa da literatura que passou pelas seguintes etapas: identificação do problema com definição da questão norteadora, busca e seleção da amostra; avaliação e análise dos estudos e apresentação da revisão. A pergunta norteadora utilizada por esse estudo foi: “Quais são as manifestações cutâneas da neurofibromatose tipo 1?”

Para o levantamento bibliográfico, realizou-se a pesquisa nas bases de dados: LILACS, PubMed e SciELO no mês de junho de 2021. Os critérios de inclusão adotados para a seleção dos trabalhos encontrados foram os artigos publicados entre 2016 e 2021, disponíveis em inglês, espanhol ou português, relacionados ao tema. Foram excluídas cartas a editoras, capítulos de livros, teses, protocolos, relatos de casos, pesquisas em animais e duplicatas.

Foram consultados os Descritores em Ciências da Saúde (DeCS) e o Medical Subject Headings (MeSH), pelos quais identificaram-se os seguintes termos de busca dos artigos: “*Neurofibromatosis*” OR “*neurofibromatosis* 1” OR “*neurofibromatosis type* 1” AND “*skin manifestations*” OR “*cutaneous manifestations*” OR “*dermatology*”.

Encontrou-se 89 artigos que satisfaziam os critérios de seleção. Todos foram analisados quanto ao resumo, à metodologia, aos resultados e às conclusões. A amostra final foi constituída por 15 artigos que atendiam aos objetivos da pesquisa.

Adicionalmente, e de forma não sistemática, foram lidos os artigos disponíveis

virtualmente no site da Associação Mineira de Apoio às Pessoas com Neurofibromatoses (AMANF), desenvolvidos por profissionais do Centro de Referência em Neurofibromatose do Hospital das Clínicas da Universidade Federal de Minas Gerais.

RESULTADOS E DISCUSSÃO

Diagnóstico da NF1

O diagnóstico da NF1 é essencialmente clínico, geralmente ocorre na infância e envolve a análise detalhada dos sistemas cutâneo, esquelético e neurológico. Exames como o exame oftalmológico, a análise genética e estudos de imagens podem ser úteis em alguns casos, especialmente naqueles em que se suspeita de comprometimento neurológico, ortopédico ou cardiovascular.

Para o diagnóstico da NF1, devem estar presentes pelo menos dois dos critérios abaixo:

a. Seis MCL, com diâmetro no ponto mais largo de > 5 mm em pacientes pré-púberes e de > 15 mm em pacientes pós-púberes;

b. Dois neurofibromas de qualquer tipo ou um neurofibroma plexiforme;

c. Efélides nas regiões axilares e/ou inguinais;

d. Glioma das vias ópticas;

e. Pelo menos dois nódulos de Lisch (hamartomas da íris) ou alterações típicas da coroide;

f. Lesões ósseas características (por exemplo displasia esfenoidal, afilamento da cortical dos ossos longos), com ou sem pseudoartrose;

g. Variante patogênica heterozigótica para o gene NF1 em 50% dos alelos de um tecido aparentemente normal como os leucócitos.

Entretanto, quando o paciente possui um dos pais com NF1, basta que um dos critérios acima esteja presente para se fechar o diagnóstico (AMANF, 2021b).

Manifestações dermatológicas

Na avaliação clínica cuidadosa dos achados dermatológicos nos pacientes com NF1 pode-se encontrar: as MCL, as efélides flexurais, os neurofibromas cutâneos e plexiformes, os xantogranulomas, o nevus anêmico e os tumores glômicos (CHERNOFF & SCHAFFER, 2016; HERNÁNDEZ-MARTÍN & DUAT-RODRÍGUEZ, 2016).

As MCL são máculas hiperpigmentadas relacionadas à NF1, mas essa doença não é a única condição associada a essas manchas. Em primeiro lugar, uma parte das pessoas que apresentam essas máculas não possuem doenças. Em segundo lugar, outras doenças também podem cursar com MCL, como as síndromes de Legius e de Leopard. As manchas que têm maior probabilidade de estarem relacionadas à NF1 têm as seguintes características: formato oval, limites bem definidos, cor café-com-leite homogênea, localização sobretudo no tronco e extremidades, sendo menos comuns na face (HERNÁNDEZ-MARTÍN & DUAT-RODRÍGUEZ, 2016; AMANF, 2021a; LEGIUS *et al.*, 2021).

Além disso, essas manchas estão presentes em número maior do que cinco e têm diâmetro maior do que 5 mm em pré-púberes e maior do que 15 mm em pós-púberes. Outra característica importante dessas máculas é o fato de elas já estarem presentes desde o nascimento ou começarem a aparecer pouco tempo depois. Elas são resultado de um

aumento da atividade dos melanócitos na camada basal da pele, sem aumento do número dessas células. Apesar de não se transformarem em tumores ou de não causarem qualquer prejuízo orgânico ao indivíduo, essas manchas podem estar associadas a transtornos psicológicos relacionados à discriminação social (HERNÁNDEZ-MARTÍN & DUAT-RODRÍGUEZ, 2016; PLANA-PLA *et. al*., 2017; AMANF, 2021a).

Efélides flexurais ou sinal de Crowe é o nome que se dá às sardas (lesões pigmentares entre 1 e 2 mm) relacionadas à NF1. Essas sardas costumam aparecer a partir do segundo ano de vida e acometem regiões em que o indivíduo não recebe exposição solar, como axila e virilha, sendo que sua presença é o segundo critério clínico diagnóstico para a NF1. No entanto, assim como no caso das MCL, essas sardas não são patognomônicas dessa condição (HERNÁNDEZ-MARTÍN & DUAT-RODRÍGUEZ, 2016; AMANF, 2021a).

Neurofibromas cutâneos são tumores de células de Schwann de nervos periféricos, histologicamente benignos, multicelulares (também compostos de fibroblastos, células perineurais e mastócitos), que ocorrem em quase todos os pacientes com NF1. Em 95% dos casos, apresentam-se como nódulos de 2 a 3 cm de diâmetro, de consistência suave, sésseis, globosos, ou pediculados, cor da pele, rosados ou hiperpigmentados, ao nível da derme e em quantidade variável (de dezenas a milhares), podendo também apresentar invaginação ao se pressionar gentilmente a lesão. Geralmente, aparecem em indivíduos com mais de sete anos, aumentam com o passar da idade e apresentam crescimento imprevisível, podendo estar acelerado na adolescência e na gestação (CHAMSEDDIN & LE, 2019; WILSON *et. al*., 2021; CHERNOFF & SCHAFFER, 2016; HERNÁNDEZ-MARTÍN & DUAT-RODRÍGUEZ, 2016).

Os neurofibromas subcutâneos podem ser difusos ou nodulares e estes últimos tem aspecto mais firme, com bordas bem definidas, podendo causar desconforto, dor e parestesia. Eles devem ser monitorizados com maior cuidado devido ao maior potencial de malignidade que os cutâneos (WILSON *et al*., 2021).

Neurofibromas plexiformes são encontrados em cerca de um terço dos pacientes com NF1. Podem ocorrer isoladamente em nervos profundos, envolver a pele ou ter componentes mistos. São tumores heterogêneos, compostos de células de Schwann, de axônios neuronais, de fibroblastos, de macrófagos, de mastócitos, de células perineurais e de matriz extracelular. Nas suas variantes profundas, encontram-se múltiplas bainhas nervosas hipertróficas agrupadas, que podem ter textura de “bolsa de vermes” à palpação. Nos subtipos que envolvem a pele, é comum haver espessamento, hipertricose e hipercromia suprajacente (LY & BLAKELEY, 2019; STROWD *et al*., 2016; WILSON *et al*., 2021; HERNÁNDEZ-MARTÍN & DUAT-RODRÍGUEZ, 2016).

Os locais mais acometidos pelos neurofibromas plexiformes são a cabeça e pescoço, extremidades, tronco e região paraespinhal. Podem gerar dor neuropática, disfunção sensitiva e/ou motora. Além disso, possuem risco de transformação maligna para tumor maligno de bainha de nervos periféricos (antes chamado de neurofibrosarcoma) de 8 a 13% ao longo da vida, devendo-se considerar suspeita de tal se a pessoa se apresenta com dor persistente sem explicação e/ou déficits neurológicos associados com mudanças na

textura e crescimento dos neurofibromas plexiformes antes estáveis (LY & BLAKELEY, 2019; STROWD *et al*., 2016; WILSON *et al*., 2021; HERNÁNDEZ-MARTÍN & DUAT-RODRÍGUEZ, 2016).

Os xantogranulomas juvenis estão associados com a faixa etária pediátrica na qual se estabelece um diagnóstico ainda nos primeiros anos de vida, podendo desvanecer com o início da adolescência e da vida adulta. São representados por lesões múltiplas de coloração amarelada, acometendo principalmente as regiões da face e virilha (CHERNOFF & SCHAFFER, 2016).

Outras manifestações dermatológicas associadas à NF1 são as lesões de origem vascular, como os nevus anêmicos, o angiomas em rubi e os tumores glômicos (CHERNOFF & SCHAFFER, 2016).

O nevus anêmico é caracterizado por máculas hipocrômicas com contornos irregulares, de tamanho e de quantidade variáveis. Essas manchas acometem principalmente a porção anterior do tórax dos pacientes, no entanto são passíveis de serem encontradas em qualquer região do corpo. Estima-se que cerca de 51% dos pacientes portadores de NF1 tenham como manifestação dermatológica o nevus anêmico. Por serem justamente hipocrômicas e por contarem com uma visualização mais difícil, contudo, estima-se que tal porcentagem possa ser ainda maior (CORREA & PASIK, 2019; CHERNOFF & SCHAFFER, 2016).

Embora não seja patognomônico da NF1 e seja capaz de apresentar-se em indivíduos hígidos, a inclusão da presença de nevus anêmico como um dos critérios diagnósticos de NF1 constitui-se como tópico discutido atualmente. Além disso, a detecção dessas manchas em crianças menores de dois anos de idade pode ser um importante fator para o diagnóstico precoce da doença (ANDERSON, 2020; CHERNOFF & SCHAFFER, 2016).

Já os tumores glômicos são lesões benignas, embora possam ser extremamente dolorosas, que acometem os glomus, estruturas neuromioarteriais caracterizadas por anastomoses arteriovenosas e especializadas na regulação da circulação sanguínea e na termorregulação. O aparecimento de tumores glômicos se dá quando, em células glômicas específicas, ocorre a inativação do gene supressor de tumor NF1. Essas lesões se manifestam principalmente no leito subungueal com coloração ligeiramente azulada e acometem especialmente indivíduos do sexo feminino em torno dos 40 anos (CORREA & PASIK, 2019; FIGUEIREDO *et al*., 2016).

Outras manifestações clínicas

Além dos importantes achados dermatológicos, a NF1 habitualmente cursa com acometimento sistêmico e diferentes manifestações clínicas. Destacam-se as alterações cognitivas, que estão presentes em cerca de mais 50% dos pacientes, podendo levar a déficits de aprendizagem e transtornos de conduta, relacionadas principalmente com a diminuição da aptidão para atividades visuais, de memória e de linguagem e redução da socialização e de compreensão das circunstâncias sociais; além da associação elevada com Transtorno de Déficit de Atenção e Hiperatividade. Os indivíduos podem apresentar ainda alterações musculares e ósseas, como as displasias de ossos largos e dos esfenoides e a tendência a apresentar estatura abaixo da média. Além destes fatores, é importante citar a hipertensão arterial sistêmica, as convulsões e as alterações oculares, a exemplo dos nódulos de Lisch e os gliomas das vias ópticas (AMANF, 2021d;

CHERNOFF & SCHAFFER, 2016; CORREA & PASIK, 2019; DOUGLAS *et al*., 2019; HERNÁNDEZ-MARTÍN & DUAT-RODRÍGUEZ, 2016).

Tratamento

Não existe uma cura para as neurofibromatoses, mas existem tratamentos para suas complicações e seus sinais e sintomas podem ser manejados. As pessoas com NF1 podem realizar a remoção cirúrgica de tumores incômodos ou esteticamente desagradáveis, a depender de seus tamanhos e localização. Para os neurofibromas cutâneos menores, há também a opção de tratamentos com laser ou com eletrocauterização. Esses tratamentos ablativos e cirúrgicos, todavia, apresentam o risco de formação de cicatrizes ou de despigmentação cutânea. Para pessoas com múltiplos neurofibromas, a abordagem cirúrgica é pouco prática (ALLAWAY *et al*., 2018).

O primeiro medicamento para a NF1 foi aprovado pela ANVISA para uso no Brasil, mas ainda não há possibilidade de disponibilização gratuita do medicamento pelo SUS. Ele é um inibidor da via celular metabólica MEK, o que ajuda a interromper o crescimento das células tumorais. No entanto, além de apenas reduzir o volume dos neurofibromas plexiformes em cerca de 30%, o percentual de pacientes com NF1 potencialmente elegíveis para o uso deste medicamento seria em torno de 5% (AMANF, 2021c).

Dentre os critérios determinadores da elegibilidade de uso deste medicamento encontram-se: somente pacientes que apresentem neurofibromas plexiformes, pois não há indicação de uso para qualquer outra manifestação da NF1, a não ocorrência de transformação maligna do plexiforme (o crescimento, a manifestação sintomática com dor ou perda de função e o endurecimento são fatores que usualmente estão associados à transformação maligna), a idade do paciente, ausência de doenças clínicas importantes, como disfunções cardíacas, hepáticas, renais ou pulmonares, não haver a possível necessidade de realização de procedimentos cirúrgicos durante o período de tratamento, não estar realizando radio ou quimioterapias, não estar em período gestacional ou amamentando, e ter a capacidade de realizar exames de imagem para avaliação do tumor. Estudos realizados com o medicamento indicaram eficácia moderada para diminuição do tamanho dos neurofibromas plexiformes, no entanto, tal diminuição não se associou com a redução da dor causada pelos plexiformes. Além disso, não houve eficácia para correção de perdas funcionais desenvolvidas em período intrauterino ou idade precoce, e não foi observada cura em nenhum dos casos avaliados. É importante salientar os principais efeitos colaterais associados ao uso de selumetinibe, dentre os quais encontram-se: disfunção cardíaca, diarreia crônica, fadiga, náuseas ou vômitos, acne e infecções nas unhas ou pele das mãos e dos pés (AMANF, 2021c).

Reavaliações periódicas são importantes para manejar a doença. Exames clínicos anuais são recomendados com a pediatria ou com a clínica geral para todos os pacientes, medindo-se a acuidade visual e a pressão arterial. Em caso de dúvidas na pediatria ou na clínica geral, busca-se a ajuda dos especialistas em NF. Potenciais tratamentos futuros incluem a terapia gênica com a edição do gene NF1 para restaurar a função da neurofibromina, a qual atua como uma

proteína supressora tumoral (AMANF, 2021c).

CONCLUSÃO

As neurofibromatoses são um grupo de doenças genéticas raras e distintas, e a NF1, por ser a mais frequente e conhecida pelos dermatologistas, foi o foco de nossa revisão. O diagnóstico dessa condição clínica geralmente ocorre na infância e envolve desde critérios cutâneos até manifestações sistêmicas. Neurofibromas, efélides flexurais e MCL são as suas principais repercussões na pele, sendo que acometimentos cognitivos, ósseos, musculares e oculares também podem ocorrer

Como não há cura, o manejo da NF1 baseia-se no controle de sinais e de sintomas, como a abordagem cirúrgica. Em tumores inoperáveis, alguns estudos recentes sugerem que os inibidores MEK podem reduzir o seu volume. Em função de sua complexidade, o manejo clínico da NF1 ainda é um grande desafio para a medicina e demanda acolhimento dos pacientes, ou seja, uma abordagem centrada nas pessoas.

REFERÊNCIAS BIBLIOGRÁFICAS

ALLAWAY, R.J. *et al*. Cutaneous neurofibromas in the genomics era: current understanding and open questions. British Journal of Cancer, v. 118, p. 1539, 2018.

ASSOCIAÇÃO MINEIRA DE APOIO ÀS PESSOAS COM NEUROFIBROMATOSES (AMANF). Manchas café com leite, 2021a. Disponível em: <https://amanf.org.br/o-que-e-neurofibromatose-do-tipo-1/manchas-cafe-com-leite/> Acesso em: 24 jun. 2021

ASSOCIAÇÃO MINEIRA DE APOIO ÀS PESSOAS COM NEUROFIBROMATOSES (AMANF). Diagnóstico da NF1, 2021b. Disponível em <https://amanf.org.br/a-neurofibromatose/neurofibromatose-do-tipo-1-criterios-diagnosticos/> Acesso em: 02 jul. 2021

ASSOCIAÇÃO MINEIRA DE APOIO ÀS PESSOAS COM NEUROFIBROMATOSES (AMANF). Selumetinibe, 2021c. Disponível em <https://amanf.org.br/atendimento-medico/selumetinibe/> Acesso em: 02 jul. 2021

ASSOCIAÇÃO MINEIRA DE APOIO ÀS PESSOAS COM NEUROFIBROMATOSES (AMANF). Manifestações e complicações, 2021d. Disponível em <https://amanf.org.br/manifestacoes-e-complicacoes/> Acesso em: 02 jul. 2021

ANDERSON, S. Café au Lait Macules and Associated Genetic Syndromes. Journal of Pediatric Health Care, v. 34, p. 71, 2020.

BERNIER, A. *et al*. Café-au-lait macules and neurofibromatosis type 1: A systematic review of the literature. Pediatric Neurology, v. 60, p. 24, 2016.

CHAMSEDDIN, B.H. *&* LE, L.Q. Management of cutaneous neurofibroma: current therapy and future directions. Neuro-Oncology Advances, v. 2, i107, 2020.

CHERNOFF, K.A. & SCHAFFER, J.V. Cutaneous and ocular manifestations of neurocutaneous syndromes. Clinics in dermatology, v. 34, p. 183, 2016.

CORREA, M.F. & PASIK, N.I. Neurofibromatosis tipos 1 y 2. Revista do Hospital Italiano de Buenos Aires, v. 39, p. 115, 2019.

DOUGLAS, K.A.A. *et al*. Neuro-ophthalmic manifestations of the phakomatoses. Current opinion in ophthalmology, v. 30, p. 434, 2019.

FIGUEIREDO, A.C.P.C.T. *et al*. Neurocutaneous disorders for the practicing neurologist: a focused review. Current neurology and neuroscience reports, v. 16, p. 19, 2016.

HERNÁNDEZ-MARTÍN, A. & DUAT-RODRÍGUEZ, A. Neurofibromatosis tipo 1: más que manchas café con leche, efélides y neurofibromas. Parte I. Actualización sobre los criterios dermatológicos diagnósticos de la enfermedad. Actas Dermo-Sifiliográficas, v. 107, p.454, 2016.

LEGIUS, E. *et al*. Revised diagnostic criteria for neurofibromatosis type 1 and Legius syndrome: an international consensus recommendation. Genetics in Medicine, 2021.

LY, B. & BLAKELY, J. The Diagnosis and Management of Neurofibromatosis Type 1. Medical Clinics of North America, v. 103, p. 1035, 2019.

PLANA-PLA, A. *et al*. Manifestaciones cutáneas de la neurofibromatosis tipo 2: interés diagnóstico y pronóstico. Actas Dermo-Sifiliográficas, v. 108, p. 630, 2017.

RODRIGUES, L.O.C. *et al*. Neurofibromatoses: part 1 – diagnosis and differential diagnosis. Arquivos de Neuro-Psiquiatria, v. 72, p. 241, 2014.

STROWD, R.E. *et al*. Cutaneous manifestations in neuro-oncology: clinically relevant tumor and treatment associated dermatologic findings. In: Seminars in oncology. WB Saunders, p. 401, 2016.

WILSON, B.N. *et al*. Neurofibromatosis Type 1: New Developments in Genetics and Treatment. Journal of the American Academy of Dermatology, v. 84, p. 1667, 2021.

CAPÍTULO 24

SÍNDROME DE STEVEN - JOHNSON COMO REAÇÃO ADVERSA AO USO DE ANTIBIÓTICOS

Palavras-chave: Síndrome de Stevens-Johnson; Reação Adversa; Antibióticos

LETÍCIA AZEVEDO SARMENTO[1]
ÂNGELO MARCEL SANTANA DUARTE[1]
GABRIEL GUIMARÃES MELLARA[1]
JOSÉ LUIS FRANCISCO GOMES SOUZA[1]
JOSÉ VINÍCIUS LIMA SANTANA[1]
KAHENA MONTEIRO ALMEIDA MONTE[1]
LUCAS GOMES DANTAS[1]
MELISSA VIEIRA GOMES[1]
PABLO DA CRUZ BARROS[1]
VITÓRIA FARIAS DE MELO[1]
HALLEY FERRARO OLIVEIRA[2]

1. Discente do curso de Medicina da Universidade Tiradentes – SE.
2. Professor adjunto da UNIT e UFS.

INTRODUÇÃO

A Síndrome Steven Johnson (SSJ), antigamente denominada como Síndrome de Lyell ou Eritema Multiforme Major, possui um amplo espectro de acordo com suas manifestações clínicas. As três entidades clínicas de maior reconhecimento são compartimentadas em: SSJ, SSJ/NET, NET. A literatura médica considera esse conjunto como um quadro clínico raro, de reação adversa e idiossincrática, comumente relacionada à medicamentos, como os antibióticos. A SSJ pode apresentar um período prodrômico (XU *et al*., 2018), com presença de mal-estar, febre, mucosite e prurido ocular com posterior piora da sintomatologia dermatológica e sistêmica. É vista como uma resposta hostil e plenamente influenciada por fatores intrínsecos do indivíduo, como a idade, a etnia e o sistema imunológico, podendo progredir para um risco iminente de morte devido ao acometimento sistêmico considerável.

Os estudos indicam que esses três tipos de manifestações clínicas são resultados de uma resposta prejudicial ao ser humano, uma vez que o fármaco reage de forma indesejável, mesmo em dose terapêutica. O resultado macroscópico é representado por erosões das mucosas, máculas cutâneas purpúricas, erupções bolhosas, e o acometimento e descolamento da superfície epidérmica é um dos principais fatores de prognóstico. Portanto, esta última característica tornou-se guia para classificar o espectro da síndrome, onde a SSJ apresenta < 10% de acometimento cutâneo, SSJ/NET apresenta entre 10-30% e, NET, são os casos de maior gravidade, já que o acometimento está acima de 30% OAKLEY & KRISHNAMURTHY, 2021). Além disso, a severidade do caso pode ser determinada através do uso do score “SCORTEN”, o qual usa como critérios a idade maior que 40 anos, a presença de patologia maligna, frequência cardíaca maior que 120 bpm, descolamento epidérmico e alterações de eletrólitos. Outro algoritmo presente na prática clínica é o “ALDEN”, quando o paciente utiliza múltiplas drogas.

Nesse contexto, a presente análise da SSJ e suas variantes tem como objetivo central compreender o desenvolvimento dessa patologia decorrente da administração de antibióticoterapia, especialmente as sulfonamidas, penicilinas, quinolonas e cefalosporinas.

MÉTODO

Trata-se de uma revisão sistemática realizada, por meio de pesquisas na base de dados, PubMed. Foram utilizados os descritores: “*Stevens-Johnson syndrome*”, “*antibiotics*”, “*adverse drug reactions*”. Desta busca foram encontrados 18 artigos, posteriormente submetidos aos critérios de seleção. Os critérios de inclusão foram: artigos nos idiomas inglês e português; publicados no período de 2016 a 2021 e que abordavam as temáticas propostas para esta pesquisa, estudos do tipo ensaio clínico, teste controlado e aleatório e metanálise, disponibilizados na íntegra. Os critérios de exclusão foram: artigos duplicados, disponibilizados na forma de resumo, que não abordavam diretamente a proposta estudada e que não atendiam aos demais critérios de inclusão. Após aplicação dos critérios de seleção restaram sete artigos que foram submetidos à leitura minuciosa para a coleta de dados. Logo depois, os resultados foram apresentados de forma descritiva.

RESULTADOS E DISCUSSÃO

Epidemiologia

Segundo Fakoya *et al*. (2018), a SSJ pode se manifestar em qualquer faixa etária, mas ocorre com mais frequência em mulheres, pacientes infectados pelo HIV e idosos. Ela apresenta-se com reações esfoliativas graves, que afetam principalmente a pele e as mucosas. Também é importante saber que a sua hipersensibilidade a medicamentos tem sido associada a fatores genéticos relativamente complexos. As estatísticas no Brasil são escassas em relação à sua prevalência. A literatura sugere que a SSJ afeta de duas a sete a cada um milhão de pessoas no ano, sendo que a incidência específica varia de 1,2 a 6 por milhão/ano, com letalidade em 5%.

A incidência aumenta com a idade e em certos grupos de risco. Os fatores predisponentes incluem: existência de múltiplas comorbidades, indivíduos polimedicados, fatores de suscetibilidade genética, imunossupressão (em pacientes HIV-positivos, o risco é 1.000 vezes maior do que na população em geral) e uso concomitante de radioterapia e anticonvulsivantes. Além disso, o aumento da incidência de SSJ com a idade é provavelmente resultado de prescrições de medicamentos mais frequentes e comorbidades que modificam os efeitos dos medicamentos.

Fisiopatologia

Segundo Wong *et al*. (2016), sua patogênese ainda não possui uma total compreensão da comunidade médico-científica. Acredita-se que seja uma interação entre antígeno/metabólito e medicamento associado com o complexo principal de histocompatibilidade tipo 1, gerando reação de hipersensibilidade retardada mediada por células Th1.

À vista disso, os três componentes do complemento e imunoglobulina (IgG) se depositam em torno dos pequenos vasos na junção dermo-epidérmica. Assim, o sistema antígeno leucocitário humano (HLA), responsável pela histocompatibilidade, apresenta o antígeno, que por sua vez estará expresso nos queratinócitos, para o sistema imune adaptativo. Consequentemente, as células T CD8+ reconhecem o complexo maior de histocompatibilidade I (MHC-I), modificadas por um antígeno, induzem a apoptose dos queratinócitos e produzem as lesões de pele características da SSJ. Tais lesões encontram-se em sua histopatologia, com a presença de necrose em células satélites nos estágios iniciais, progredindo para necrose na epiderme (BULISANI *et al*., 2006).

Ademais, outras células do sistema imune inato também desempenham um papel importante na fisiopatologia da doença. As células do ligante CD40 estão presentes e podem induzir a liberação de TNF-alfa, óxido nitroso, interleucina 8 (IL-8) e anticorpos de adesão celular. O TNF-alfa também induz apoptose (OAKLEY & KRISHNAMURTHY, 2021).

Em suma, alguns indivíduos têm predisposição genética para desenvolver tais distúrbios, os chamados acetiladores lentos, que têm deficiência em enzimas destruidoras de metabólitos de drogas tóxicas, como a glutationa transferase, que está presente em 50% da população. Nesse sentido, existe uma marca histopatológica da SSJ que é uma necrose epidérmica generalizada ocasionada pela à morte por apoptose dos queratinócitos, cujo as células CD8 atuam mediando esse processo (WONG *et al*., 2016).

Etiologia

Diversos estudos apontam que os medicamentos são a principal causa para a SSJ (50 a 80% dos casos) e NET (80% dos casos), apesar dessas doenças também serem desencadeadas por neoplasias e infecções. Em relação aos medicamentos, as sulfonamidas e as penicilinas são os principais antibióticos responsáveis pelo desenvolvimento dessas doenças (WONG *et al*., 2016).

Entre os antibióticos, as sulfonamidas são apresentadas como fator de alto risco principalmente pela trimetoprima e sulfametoxazol (69% dos casos). Já em relação às aminopenicilinas há uma grande relação, quando comparada a outras classes de antibióticos, devido à elevada frequência em que são prescritas (FAKOYA *et al*., 2018).

Quadro clínico

Segundo Wong *et al*. (2016), a apresentação inicial da doença começa com sinais não-específicos como febre, tosse, mialgia, dor de garganta e irritação nos olhos, evoluindo para manifestações mucocutâneas. Os locais de envolvimento da pele primeiramente acometidos incluem a região troncular pré-esternal, a face, palmas das mãos e planta dos pés. Também é comum ocorrer o envolvimento da mucosa da boca, tratos genitais e/ou gastrointestinais. Ademais, percebe-se uma ascensão das erupções do tronco de modo a promover uma generalização subsequente, geralmente poupando as áreas palmoplantares. Já no que diz respeito às lesões maculares, observa-se que elas possuem coloração arroxeadas seguida por descolamento epidérmico, o que resulta em bolhas flácidas convergentes e que se rompem, resultando em descamação extensa da pele necrótica. Ademais, analisa-se que a perda de integridade da barreira cutânea leva ao aumento da chance de infecção bacteriana secundária, bem como a ocorrência dos distúrbios no equilíbrio eletrolítico e na termorregulação.

Apesar de não ser específico da SSJ, o diagnóstico pode ser guiado pelo sinal de Nikolsky, quando o eritema é o principal achado cutâneo. O sinal de Nikolsky é definido como um descolamento epidérmico causado pela aplicação de uma pressão tangencial na pele eritematosa e sem bolhas. Entretanto, apesar do envolvimento maior apresentar-se na pele, outros sistemas podem ser afetados, como o cardiovascular, pulmonar, urinário e gastrointestinal (LIOTTI *et al*. 2019).

Outras apresentações frequentes no início da patologia estão relacionadas aos olhos, que, de acordo com Thorel *et al*. (2020) é classificado em três categorias, sendo elas:

a. Leve: consiste em edema leve da pálpebra e/ou injeção conjuntival e/ou quemose apenas;
b. Moderado: consiste em conjuntivite pseudomembranosa e/ou cicatrização de ceratite com tratamento médico e/ou ulceração corneana e/ou infiltrados corneanos;
c. Severo: consiste na formação de simbléfaro, ceratite persistente sem cicatrização apesar do tratamento médico e/ou diminuição da acuidade visual e/ou encurtamento do fórnice conjuntival.

Ademais, analisa-se que a perda de integridade da barreira cutânea leva ao aumento da chance de infecção bacteriana secundária, bem como a ocorrência dos distúrbios no equilíbrio eletrolítico e na termorregulação. Segundo Liotti *et al*. (2019), diversas complicações diferentes são reportadas em pacientes com SSJ, sendo a infecção

bacteriana secundária da pele a mais comum, o que é explicado pelo abundante comprometimento epidermal. Além disso, podem-se ver outras complicações atreladas à SSJ, dentre elas, cita-se hepatite, septicemia e pneumonia, fator que aumenta circunstancialmente a morbimortalidade.

Diagnóstico

Observa-se a análise clínica minuciosa do paciente como o principal método diagnóstico associado, dado que não há teste específico para tal. Dessa forma, se faz necessária uma boa coleta de dados na anamnese, sobretudo focado nas drogas utilizadas prévia à admissão e nas doenças tratadas anteriormente (LIOTTI *et al*. 2019). Assim, em caso de suspeita diagnóstica de SSJ/NET, é necessário obter um histórico médico detalhado, com uma lista de todos os novos medicamentos tomados nas oito semanas anteriores ao aparecimento das determinadas lesões cutâneas.

Segundo Wong *et al*. (2016), os testes de sensibilidade à drogas são contra indicados por conta da possibilidade de agravamento do quadro do paciente com Stevens-Johnson. Entretanto, existe o teste de transformação linfocitária, que de uma maneira segura, pode ser usado para a identificação do medicamento agressor, apesar do mesmo possuir uma confiabilidade comprometida por conta de resultados falhos, como falsos positivos e negativos. Laboratorialmente, o hemograma é capaz de detectar uma leucocitose indicativa ou não de uma infecção bacteriana secundária. Os níveis séricos de TNF-alfa e receptores solúveis de proteína C reativa IL-2, IL-6 e C estão tipicamente elevados em pacientes com SSJ. Já as culturas de pele, urina e/ou sangue são utilizadas na iminência da detecção do agente etiológico associado. Ademais, podem ser feitas biópsias de pele com o intuito de mapear as zonas necróticas nas camadas epidérmicas provocadas pela apoptose dos queratinócitos (OAKLEY & KRISHNAMURTHY, 2021). Apesar de ser útil para o diagnóstico, é um procedimento invasivo e longo.

No tocante aos possíveis diagnósticos diferenciais ligados a SSJ temos, distúrbios que envolvem descamação da pele por exemplo: no eritema multiforme maior, vírus do herpes simples, queimaduras, erupção generalizada de drogas fixas, pustulose exantemática generalizada, linfoma, linfadenopatia angioimunoblástica, sífilis secundária, erupções virais, síndrome da pele escaldada estafilocócica, vasculite autoimune e doença enxerto contra hospedeiro (OAKLEY & KRISHNAMURTHY, 2021).

Para avaliação do prognóstico da doença, há um escore de gravidade preditivo baseado em sete fatores denominado de SCORTEN (OAKLEY & KRISHNAMURTHY, 2021), sendo utilizado para fins de morbimortalidade e tendo como obrigação ser avaliado até as 24h que postergam a admissão. Um ponto é marcado para cada um dos sete critérios, dessa forma, os intervalos de uma SCORTEN associado à sua mortalidade (em %) são os seguintes: pontuação 0-1 (3,2 %), pontuação 2 (12,1 %), pontuação 3 (35,3 %), pontuação 4 (58,3 %) e pontuação 5 (> 90 %). No entanto, SCORTEN não recebeu validação completa em crianças. Além dos preditores SCORTEN, outros fatores determinantes de mau prognóstico incluem a retirada tardia do medicamento causador e a demora para transferir o paciente para uma unidade de assepsia ou queimaduras.

Tratamento

O tratamento atual para a SSJ é principalmente sintomático e ele inicia-se pela cessação da(s) droga(s) causadora(s) suspeita(s) visto que o atraso pode ser gravemente deletério ao paciente. É imprescindível a internação hospitalar: preferencialmente em unidade de terapia intensiva e, se possível, em unidades de queimados, com oxigenação suplementar e, em alguns casos, intubação com ventilação mecânica e manuseio estéril/antisséptico das lesões (OAKLEY & KRISHNAMURTHY, 2021). Antibióticos podem ser necessários para infecções secundárias, mas devem ser evitados profilaticamente, especialmente devido à indução de resistência.

Os cuidados com a pele requerem o exame diário da pele e das superfícies mucosas em busca de infecções, curativos não aderentes e prevenção de traumas na pele. As superfícies da mucosa requerem limpeza cuidadosa e anestésicos tópicos. Remoção suave de pele necrótica/tecido mucoso e cultura de lesões cutâneas, axilas e virilhas a cada dois dias são medidas imprescindíveis no cuidado com a pele. As áreas de pele desnudas devem ser cobertas com compressas de solução fisiológica OAKLEY & KRISHNAMURTHY, 2021). Ademais, é de extrema necessidade a inspeção diária cuidadosa a fim de monitorar superinfecções secundárias.

Outra possibilidade são os corticosteroides sistêmicos que apesar de não terem sua eficácia comprovada, são geralmente prescri-tos em altas doses nos primeiros três a cinco dias de internação. O fator estimulador de colônias de granulócitos (G-CSF) pode ser benéfico em pacientes com neutropenia grave. Outros medicamentos relatados como eficazes incluem corticosteroides sistêmicos, ciclosporina, inibidores do TNF-alfa, N-acetilcisteína e imunoglobulinas intravenosas AO-KLEY & KRISHNAMURTHY, 2021). No entanto, seu papel ainda permanece contro-verso.

Por fim, as sequelas oculares exigem um tratamento específico com um oftalmologista. A realização de exames rotineiros é necessária, a lavagem com solução fisiológica e colírios devem ser instalados a cada duas horas e a retirada de sinéquias cirurgicamente podem estar indicadas. Ademais, podem ser usadas lentes de contato permeáveis para redução da fotofobia e desconforto.

CONCLUSÃO

Apesar de ainda existirem poucas informações acerca da Síndrome de Stevens-Johnson, foi possível observar a partir da análise dos artigos que o uso de antibióticos pode ser um fator desencadeante da doença, principalmente quando associado a fatores genéticos, como a deficiência de glutationa transferase (enzima destruidora de metabó-litos de drogas tóxicas). Dentre os principais antibióticos potencialmente causadores da síndrome, destacam-se as sulfonamidas e as aminopenicilinas.

A SSJ pode desencadear hipersensibilidade cutânea grave, possíveis complicações (ex. oftalmológicas) e até mesmo risco de óbito. O quadro clínico geralmente cursa inicialmente com sinais inespecíficos, seguido por uma rápida progressão para lesões mucocutâneas, evidenciando erupções maculares extensas e dolorosas. Por ser uma doença evitável e possivelmente grave é necessário promover mais estudos na área e assim evitá-la, promover o diagnóstico e o tratamento precoce, bem como evitar complicações.

REFERÊNCIAS BIBLIOGRÁFICAS

FAKOYA, A.O.J. *et al*. Stevens - Johnson Syndrome and toxic epidermal necrolysis; extensive review of reports of drug-induced etiologies, and possible therapeutic modalities. Open Access Macedonian Journal of Medical Sciences, v. 28, p. 730, 2018.

LIOTTI, L. *et al*. Clinical features, outcomes and treatment in children with drug induced Stevens-Johnson syndrome and toxic epidermal necrolysis. Acta Biomedica Brasiliensia, v. 90, p. 52, 2019.

OAKLEY, A. M & KRISHNAMURTHY, K. Stevens Johnson Syndrome. StatPearls, 2021. Disponível em: < https://www.ncbi.nlm.nih.gov/books/NBK459323/>. Acesso em: 07 jul. 2021.

THOREL, D. *et al*. Management of ocular involvement in the acute phase of Stevens-Johnson syndrome and toxic epidermal necrolysis: french national audit of practices, literature review, and consensus agreement. Orphanet Journal of Rare Diseases, v. 15, p. 1, 2020.

WONG, A. *et al*. Stevens-Johnson syndrome and toxic epidermal necrolysis: a review. Revista da Associação Médica Brasileira, v. 62, p. 468, 2016.

XU, L. *et al*. Nursing care of a boy seriously infected with Steven–Johnson syndrome after treatment with azithromycin. Medicine, v. 97, e9112, 2018.

BULISANI, A. *et al*. Síndrome de Stevens-Johnson e Necrólise Epidérmica Tóxica em Medicina Intensiva. Revista Brasileira de Terapia Intensiva Vol. 18 Nº 3, Julho – Setembro, 2006.

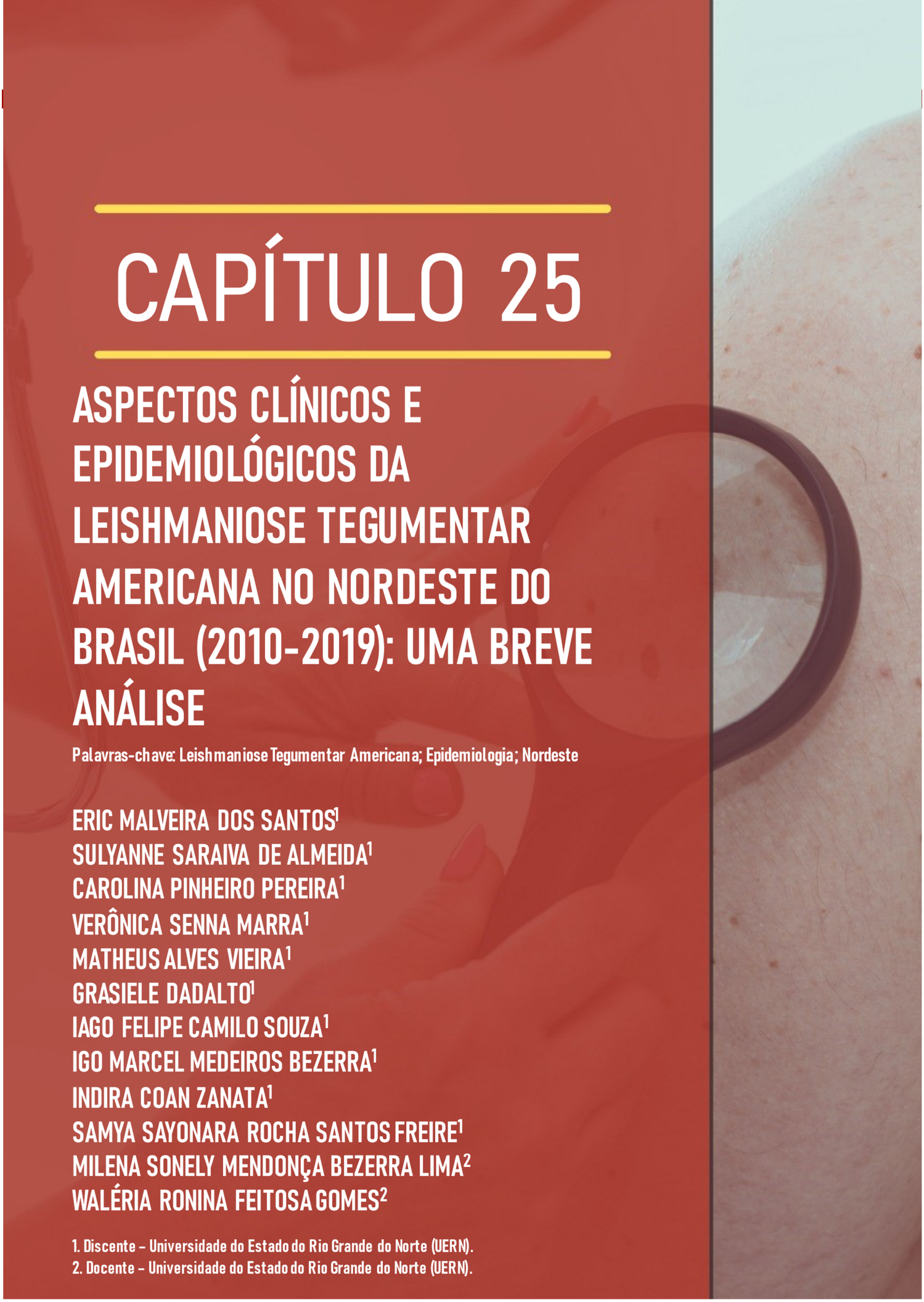

CAPÍTULO 25

ASPECTOS CLÍNICOS E EPIDEMIOLÓGICOS DA LEISHMANIOSE TEGUMENTAR AMERICANA NO NORDESTE DO BRASIL (2010-2019): UMA BREVE ANÁLISE

Palavras-chave: Leishmaniose Tegumentar Americana; Epidemiologia; Nordeste

ERIC MALVEIRA DOS SANTOS[1]
SULYANNE SARAIVA DE ALMEIDA[1]
CAROLINA PINHEIRO PEREIRA[1]
VERÔNICA SENNA MARRA[1]
MATHEUS ALVES VIEIRA[1]
GRASIELE DADALTO[1]
IAGO FELIPE CAMILO SOUZA[1]
IGO MARCEL MEDEIROS BEZERRA[1]
INDIRA COAN ZANATA[1]
SAMYA SAYONARA ROCHA SANTOS FREIRE[1]
MILENA SONELY MENDONÇA BEZERRA LIMA[2]
WALÉRIA RONINA FEITOSA GOMES[2]

1. Discente – Universidade do Estado do Rio Grande do Norte (UERN).
2. Docente – Universidade do Estado do Rio Grande do Norte (UERN).

INTRODUÇÃO

A leishmaniose tegumentar americana (LTA) representa uma entidade clínica de grande impacto na saúde pública brasileira em razão da sua prevalência e dos desfechos negativos de um diagnóstico tardio. É um problema de saúde pública em 85 países do mundo, com estimativa de 0,7 a 1,3 milhões de casos ao ano (BRASIL, 2017). Todavia, é de suma importância atentar que essa prevalência, principalmente nos países da América, é difícil de ser mensurada, haja vista a subnotificação, diagnósticos errôneos, variações de resposta imune e multiplicidade de agentes etiológicos da doença (NEGRÃO & FERREIRA, 2014).

A leishmaniose é uma doença infecciosa, porém não contagiosa, cujos agentes etiológicos são várias espécies de protozoários do gênero Leishmania. No Brasil, as espécies de protozoários mais relacionadas à doença são *Leishmania (Leishmania) amazonensis*, *Leishmania (Viannia) guyanensis* e *Leishmania (Viannia) braziliensis*. A transmissão em humanos ocorre por meio da picada do inseto flebotomíneo fêmea contaminada pelo protozoário. Esse inseto é conhecido como "mosquito-palha", "tatuquira", "birigui", entre outros. Já foram registrados como hospedeiros e possíveis reservatórios naturais alguns animais silvestres, sinantrópicos e domésticos como canídeos, felídeos e equídeos. Há três padrões epidemiológicos característicos de transmissão dessa doença: silvestre e rural; periurbano e ocupacional; e lazer (BRASIL, 2017).

Em relação à leishmaniose visceral, trata-se de uma condição mais grave, associada a defeito na imunidade celular, acometendo principalmente pacientes com HIV e transplantados. O protozoário destrói os macrófagos no sistema reticuloendotelial, acarretando febre, hepatoesplenomegalia, pancitopenia e, por isso, maior susceptibilidade a infecções e a hemorragias (ARAÚJO *et al*., 2016).

A leishmaniose tegumentar americana (LTA) possui as seguintes formas clínicas: leishmaniose cutânea, leishmaniose disseminada, leishmaniose mucosa e leishmaniose clínica difusa. A forma cutânea é a apresentação mais comum de leishmaniose, responsável por mais de 90% dos casos do Brasil, seguida da apresentação mucosa que representa 3% a 6% dos casos notificados (LIMA, 2017).

Quanto ao padrão das lesões elementares, a forma cutânea da doença é visualizada como pápulas que evoluem para úlceras indolores com fundo granuloso e bordas infiltradas, únicas ou múltiplas. Além disso, pode ser vista como placas verrucosas, papulosas, nodulares localizadas ou difusas. Já a forma mucosa apresenta lesões elementares como infiltração, ulceração e destruição de partes da cavidade nasal, da faringe e da laringe. Com a progressão da infecção, podem ocorrer deformidades importantes e sequelas que elevam os gastos do sistema de saúde (OLIVEIRA, 2014).

A notificação, investigação e confirmação dos casos de leishmaniose são obrigatórios no Brasil pelo Sistema de Informação de Agravos de Notificação (SINAN), proporcionando benefícios de dados epidemiológicos concretos e possibilitando, assim, uma maior intervenção (BRASIL, 2017).

A LTA, como já mencionado, está presente em vários países, sendo o Brasil um dos cinco países com maior incidência no mundo (ARAÚJO *et al*., 2016). No nordeste brasileiro, em especial, ressalta-se a necessidade de vigilância e de monitoramento para

as áreas definidas como de maior endemicidade da doença, bem como a avaliação das suas características ambientais, sociais e econômicas, buscando um conhecimento amplo e intersetorial (OLIVEIRA *et al.*, 2014).

Nesse sentido, objetiva-se neste estudo avaliar os aspectos clínicos e epidemiológicos da LTA no Nordeste brasileiro entre os anos de 2010 e 2019 para esclarecer melhor o assunto e contribuir para a sua investigação dentro da região mencionada.

MÉTODO

Trata-se de estudo ecológico, retrospectivo e descritivo, com dados públicos, presentes no sítio Informações em Saúde (TABNET) disponível no DATASUS, dentro da categoria Epidemiológicas e Morbidade, na seção Doenças e Agravos de Notificação - 2007 em diante (SINAN), pela CID-10, subseção Leishmaniose Tegumentar Americana, selecionando a abrangência geográfica Brasil por Região e Unidade da Federação. O conteúdo dos dados obtidos, para os resultados do presente trabalho, foi organizado por casos confirmados segundo forma clínica, no período de 2010-2019, além do critério confirmatório clínico-laboratorial e clínico-epidemiológico, dentro da plataforma TABNET, disponível para acesso público na forma digital.

RESULTADOS E DISCUSSÃO

Resultados

Em relação a outras regiões do Brasil, o Nordeste (NE) possui 29,865% (60.523/202.652) do total de casos de LTA, ficando em segundo lugar, seguindo o Norte do País, com 43,772% (88.610/202.652). No que se refere a diferenciação entre a forma cutânea e mucosa, o NE possui, respectivamente, 30,594% (58.330/190.565) e 18,180% (2188/12.035) do total de casos brasileiros confirmados, de 2010 a 2019 (Gráfico 25.1).

Gráfico 25.1. Casos confirmados por região de notificação e forma clínica entre 2010 a 2019 no Nordeste

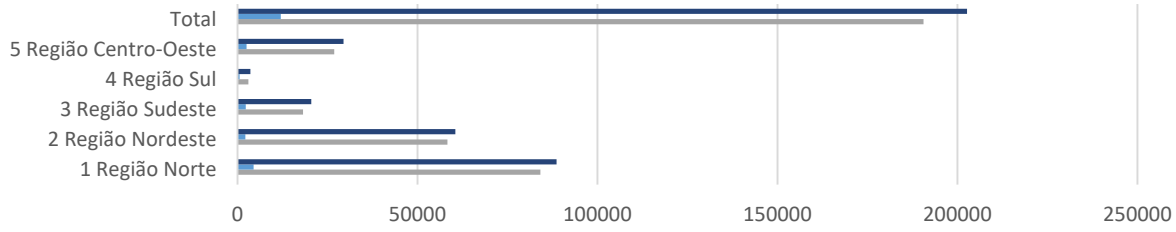

	1 Região Norte	2 Região Nordeste	3 Região Sudeste	4 Região Sul	5 Região Centro-Oeste	Total
Total	88610	60523	20494	3585	29440	202652
Mucosa	4467	2188	2293	564	2523	12035
Cutânea	84136	58330	18193	3021	26885	190565
Ign/Branco	7	5	8	0	32	52

Legenda: Critério confirmação: Ign/Branco, Clínico-Laboratorial, Clínico-epidemiológico.

Em relação ao sexo e forma clínica, o sexo masculino possui 63,09% (38.187/60.523) do total de casos no NE, e o feminino 36,89% (22.332/60.523), com 0,02% (4/60.523) ign/branco. Dentro da forma cutânea, 62,83% (36.650/58330 e 1.532/2.118) são do sexo masculino e 37,16% (21.677/58.330) do sexo feminino. Já na forma mucosa, o sexo masculino e o sexo feminino foram responsáveis por 70,01% (1.532/2.188) e 29,93% (655/2.188), respectivamente (Gráfico 25.2).

Gráfico 25.2. Casos confirmados por forma clínica e sexo de 2010 a 2019 no Nordeste

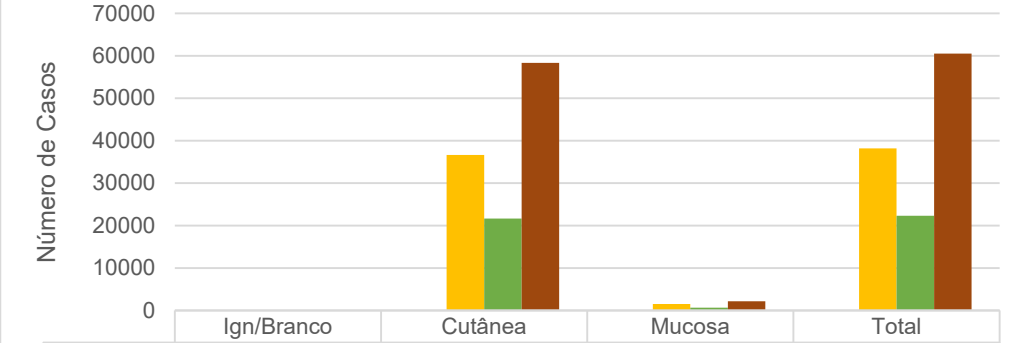

	Ign/Branco	Cutânea	Mucosa	Total
Ignorado	0	3	1	4
Masculino	5	36650	1532	38187
Feminino	0	21677	655	22332
Total	5	58330	2188	60523

Legenda: Critério confirmação: Ign/Branco, Clínico-Laboratorial, Clínico-epidemiológico.

Referente à faixa etária, a distribuição de casos de LTA cutânea nas faixas etárias, as mais acometidas são de 20-39 anos e de 40-59 anos: 34,75% (20.266/58.330) e 21,93% (12.793/58.330), respectivamente. Já as menos acometidas são as de < 1 ano com 1,7% (1005/58.330) e de 80 ou mais com 1,8% (1.068/58.330). Em conjunto, a forma LTA mucosa também possui a mesma característica de a maior frequência de casos está entre os 20 a 59 anos, e de a menor ser idade inferior a 1 ano e maior que 80 anos (Quadro 25.1).

Quadro 25.1. Casos confirmados por faixa etária detalhada e forma clínica entre 2010 e 2019 de LTA no Nordeste

Faixa etária detalhada	Ign/Branco	Cutânea	Mucosa	Total
Em branco/IGN	-	45	3	48
< 1 Ano	-	1005	29	1034
1 - 4	-	2029	47	2076
5 - 9	-	3543	63	3606
10 - 14	-	5154	99	5253

15-19	3	6113	128	6244
20-39	1	20266	609	20876
40-59	-	12793	656	13449
60-64	-	2273	157	2430
65-69	-	1730	125	1855
70-79	1	2311	180	2492
80 e +	-	1068	92	1160
Total	5	58330	2188	60523

Legenda: Ign/Branco, Clínico-Laboratorial, Clínico-epidemiológico.

Na LTA cutânea, pessoas analfabetas ou com ensino fundamental incompleto constituem 58,45% (34.095/58.330), já sob a forma mucosa esses mesmos graus de escolaridade correspondem a 51,69% (1.131/2.188) do total (Quadro 25.2).

Quadro 25.2. Forma clínica e Escolaridade dos casos de LTA entre 2010 a 2019 no Nordeste

Forma Clínica	Ign/Branco	ANALF	F I	F C	M I	M C	Superior I	Superior C	SA	Total
Ign/Branco	4	-	1	-	-	-	-	-	-	5
Cutânea	10955	5180	28915	2235	2486	3524	269	428	4338	58330
Mucosa	646	283	848	105	79	98	6	19	104	2188
Total	11605	5463	29764	2340	2565	3622	275	447	4442	60523

Legenda: EF= Ensino Fundamental; EM= Ensino Médio; I = Incompleto; C= Completo NSA= Não se aplica; ANALF= Analfabeto. Critério confirmação: Ign/Branco, Clínico-Laboratorial, Clínico-epidemiológico.

Diante do dado sobre onde foi realizado e a origem do diagnóstico, tem-se que, na forma Mucosa, 78,10% (1.709/2.188) foram casos autóctones, enquanto 9,40% (207/2.188) não foram e 12,5% (272/2.188) eram indeterminados. Já sob a forma cutânea, 87,33% (50.941/58.330), 6,9% (4.039/58.330) e 5,77% (3.349/58.330) eram, respectivamente, autóctone, não autóctone e indeterminado. De modo amplo, no total de casos, 86,99% (52.653/60.523) foram casos autóctones no Nordeste no período estudado (Gráfico 3).

A forma cutânea é responsável por 96,376% (58.330/60.523), a mucosa por 3,615% (2.188/60.523), e o número de ign/branco por 0,9% (5/60.523) da totalidade de casos confirmados por LTA. Em relação ao critério diagnóstico confirmatório utilizado para essa patologia, 68,02% (41.169/60.518) do total de casos confirmados (excetuando-se ign/branco) enquadram-se em diagnóstico clínico-laboratorial, com 80% (4/5) do total de ign/branco, e 31,98% (19.349/60.518) do total de casos confirmados (excetuando-se ign/branco) referem-se confirmação clínico-epidemiológica, com 20% (1/5) do total de casos classificados como ign/branco (Quadro 25.3).

Gráfico 25.3. Forma clínica e município de residência autóctone entre 2010 e 2019 no Nordeste

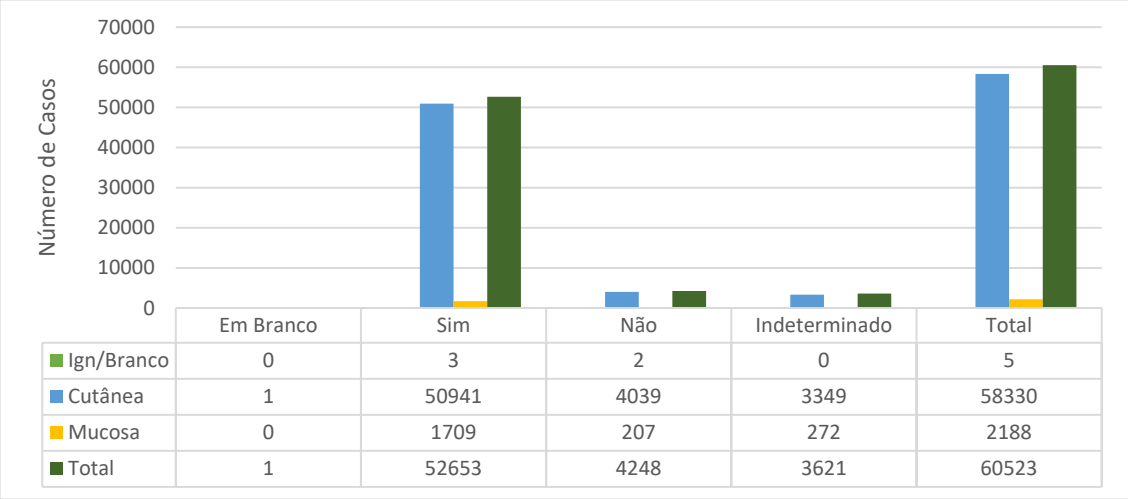

	Em Branco	Sim	Não	Indeterminado	Total
Ign/Branco	0	3	2	0	5
Cutânea	1	50941	4039	3349	58330
Mucosa	0	1709	207	272	2188
Total	1	52653	4248	3621	60523

Legenda: Critério confirmação: Ign/Branco, Clínico-Laboratorial, Clínico-epidemiológico.

Atentando-se para a evolução clínica da totalidade de casos confirmados, percebe-se que dentro da mudança de diagnóstico, a forma cutânea possui 92,97% (807/868) dos casos e a mucosa 7,02% (61/868) dos casos (Quadro 25.4). Ao observar a relação com o critério de confirmação usado, tem-se que dos 868 casos de mudança de diagnóstico, 71,88% (624/868) foram de confirmação clínica-epidemiológica e 28,11% (244/868) da confirmação clínico-laboratorial (Quadro 25.5).

Quadro 25.3. Forma Clínica e critério de confirmação dos casos de LTA entre 2010 a 2019 no Nordeste

Forma Clínica	Clínico-Laboratorial	Clínico-epidemiológico	Total
Ign/Branco	4	1	5
Cutânea	39712	18618	58330
Mucosa	1457	731	2188
Total	41173	19350	60523

Legenda: Critério confirmação: Ign/Branco, Clínico-Laboratorial, Clínico-epidemiológico.

Quadro 25.4. Forma clínica e evolução dos casos de LTA entre 2010 a 2019 no Nordeste

Forma Clínica	Ign/Branco	Cura	Abandono	Óbito por LTA	Óbito por outra causa	Transferência	Mudança de Diagnóstico	Total
Ign/Branco	4	1	-	-	-	-	-	5
Cutânea	18676	37516	729	37	214	351	807	58330
Mucosa	795	1205	35	8	35	49	61	2188
Total	19475	38722	764	45	249	400	868	60523

Legenda: Critério confirmação: Ign/Branco, Clínico-Laboratorial, Clínico-epidemiológico.

Quadro 25.5. Forma clínica e evolução dos casos de LTA entre 2010 e 2019 no Nordeste

Critério de confirmação	Ign/Branco	Cura	Abandono	Óbito por LTA	Óbito por outra causa	Transferência	Mudança de Diagnóstico	Total
Clínico-Laboratorial	13525	26500	447	28	156	273	244	41173
Clínico-epidemiológico	5950	12222	317	17	93	127	624	19350
Total	19475	38722	764	45	249	400	868	60523

Legenda: Critério confirmação: Ign/Branco, Clínico-Laboratorial, Clínico-epidemiológico.

Analisando dentro do panorama de critério confirmatório, observa-se que na categoria clinico-laboratorial, a forma cutânea possui 64,56% (25.647/39.712), 1,07% (426/39.712), 0,57% (230/39.712) em relação a cura, abandono e mudança de diagnóstico, respectivamente. Por sua vez, a forma mucosa tem 58,54% (853/1457), 1,4% (21/1.457) e 0,76% (14/1457) no que condiz a cura, abandono e mudança de diagnóstico, nessa ordem. Dentro do total de mortos por LTA, a forma cutânea foi responsável por 82,14% (23/28) do total de óbitos da categoria clínico-laboratorial (Quadro 25.6).

Desse mesmo modo, nota-se que na categoria clinico-epidemiológico, a forma cutânea possui 63,75% (11.869/18.618), 1,62% (303/18.618), 3,09% (577/18.618) em relação a cura, abandono e mudança de diagnóstico, respectivamente. Ao mesmo tempo que a forma mucosa tem 48,15% (352/731), 1,91% (14/731), 6,42% (47/731) no que condiz a cura, abandono e mudança de diagnóstico, nessa ordem (Quadro 25.7).

Quadro 25.6. Forma clínica e evolução dos casos de LTA entre 2010 e 2019 no Nordeste

Forma Clínica	Ign/Branco	Cura	Abandono	Óbito*	Óbito **	Transferência	Mudança de Diagnóstico	Total
Ign/Branco	4	-	-	-	-	-	-	4
Cutânea	13014	25647	426	23	133	239	230	39712
Mucosa	507	853	21	5	23	34	14	1457
Total	13525	26500	447	28	156	273	244	41173

Legenda: Critério confirmação: Clínico-Laboratorial. *Óbito por LTA; **Óbito por outra causa

Quadro 25.7. Forma clínica e evolução dos casos de LTA pelo critério Clínico-Epidemiológico entre 2010 a 2019 no Nordeste

Forma Clínica	Ign/Branco	Cura	Abandono	Óbito *	Óbito **	Transferência	Mudança de Diagnóstico	Total
Ign/Branco	-	1	-	-	-	-	-	1
Cutânea	5662	11869	303	14	81	112	577	18618
Mucosa	288	352	14	3	12	15	47	731
Total	5950	12222	317	17	93	127	624	19350

Legenda: Critério confirmação: Clínico-Epidemiológico. *Óbito por LTA; **Óbito por outra causa

Discussão

A epidemiologia da LTA está em constante mudança ao longo dos anos, principalmente devido ao desmatamento de áreas rurais e urbanas, e a sucessiva expansão da zona de transmissibilidade (BRASIL, 2016). Isso pode ser explicado pela presença de vários vetores e reservatórios, associados a fatores socioeconômicos e ambientais que colaboram com a mudança do ciclo de transmissão dos vetores, como as concentrações populacionais e o desmatamento para expansão urbana (ARAÚJO *et al*., 2016).

Os dados obtidos no presente trabalho demonstraram que a região nordeste brasileira ocupa, dentro do período estudado no recorte populacional realizado, a segunda posição em números de casos no país. Em relação a isso, poucos estudos buscaram compreender a associação entre os fatores de risco relacionados com a infecção pela LTA e a região nordeste. No estado de Alagoas, determinado trabalho observou que a presença de LTA estava associada a parâmetros presentes em áreas domésticas e que o baixo nível socioeconômico é um agravante. Além disso, um desses fatores se baseia no desempenho socioeconômico da população da região, que pode variar no tempo e de acordo com o espaço (NUNES *et al*., 2010; ARAÚJO *et al*., 2016).

Ademais, um estudo caso controle, também realizado no Alagoas, por exemplo, encontrou associação entre a LTA e a vivência em localidades a menos de 200 metros de vegetação e florestas (PEDROSA & XIMENES, 2009). É possível correlacionar isto com o fato de a região nordeste ter o maior percentual (26,88%) de habitantes vivendo em áreas rurais do Brasil, estando assim, mais próximos de áreas de vegetação (IBGE, 2015). Acrescenta-se a isso o fato de que apenas 28,3% da população dessa região têm acesso à coleta de esgoto. Dessa forma, é notório que a saúde é um dos principais setores afetados por essa iniquidade, de modo a colaborar com o agravamento das doenças por veiculação hídrica, como a LTA devido ao aumento de reservatórios dos vetores, bem como sua multiplicação nessas áreas, o que acabam afetando direta e indiretamente a .população (PAINEL SANEAMENTO BRA-SIL, 2019).

Outros estudos também demonstraram que quase a totalidade dos pacientes acometidos por LTA nos estados do Amazonas, Ceará e Pernamb33uco eram moradores da área rural ou tinham a agricultura e construção civil como atividade laboral principal (GRANGEIR O JÚNIOR *et al*., 2018; MELO *et al*., 2020). Ambientes, como áreas desmatadas e construções, ao alterar o habitat natural do vetor, podem fazer com que a infecção aconteça, sendo resultado da adaptação do mosquito ao novo ambiente. (SHARMA *et al*., 2003).

A falta de educação e de acesso à informação, aliados à baixa renda, na maioria das vezes, podem desempenhar um importante papel no desenvolvimento da LTA. Grande parte dos indivíduos afetados vive em ambientes com condições precárias de moradia e falta de saneamento básico, e desconhecem medidas de proteção e controle sobre a área infectada. Associado a isso, a falta de transporte, a dificuldade de acesso a exames diagnósticos e ao tratamento contínuo, aliados à má nutrição e a outras comorbidades, podem dificultar o manejo clínico da doença e contribuir para um curso mais grave da patologia (MELO *et al*., 2020). Consoante a tais informações, os achados do presente estudo demonstraram que mais da metade da amostra populacional dos anos de

2010 a 2019 acometida com LTA é analfabeta ou não finalizou o ensino fundamental. Estudos epidemiológicos previamente realizados, como uma análise transversal retrospectiva e descritiva com base nos prontuários arquivados de 2014 de Barbalha (uma das cidades mais acometidas com LTA do estado do Ceará) corrobora com esse dado, pois mostrou que 54,6% dos pacientes frequentavam ou haviam frequentado o ensino fundamental (GRANGEIRO JÚNIOR *et al*., 2018).

Em relação ao gênero, o grupo mais acometido é o dos homens em idade reprodutiva, para manifestações clínicas cutâneo e mucosa da LTA. O Ministério da Saúde, no Manual de Vigilância da Leishmaniose Tegumentar, afirma que a doença atinge indivíduos que estão em fase produtiva (BRASIL, 2017). Esse padrão também foi verificado em um estudo realizado no interior do estado do Ceará, região Nordeste, o qual verificou que 56,47% dos pacientes com LTA eram homens com idade média de 34,7 anos (GRANGEIRO JÚNIOR *et al*., 2018). Ademais, as idades entre 20 a 39 anos também do sexo masculino foram as mais acometidas em Jussara, estado do Paraná, demonstrando que essa característica também tem sido observada em outras regiões do país (OLIVEIRA *et al*., 2016).

Tal achado pode ser explicado não só por fatores sociodemográficos, mas também culturais pelo fato de os homens saírem mais cedo do ambiente domiciliar em busca de trabalho e estarem mais expostos em regiões de matas, muitas vezes sem camisa, favorecendo a picada pelo mosquito durante as horas de trabalho (TELES *et al*., 2015).

Ademais, o aumento da proporção de mulheres, crianças e idosos acometidos sugere que a LTA está em constante expansão geográfica com mudanças em relação ao padrão epidemiológico, atingindo regiões de domicílio e peridomicílio. Com isso, há uma mudança no padrão de transmissão que pode ocorrer em ambos os sexos e em diferentes faixas etárias (MELO *et al*., 2020; TELES *et al*., 2015).

Embora não se conheçam os detalhes dos determinantes para o desenvolvimento da forma mucosa da leishmaniose, que totaliza menos de 5% de todos os casos de leishmaniose tegumentar (CASTELLUCCI *et al*., 2005), sabe-se que a infecção pelo *L. braziliensis* e fatores inerentes ao parasita, além das condições do hospedeiro (como a magnitude da resposta imunológica e resistência natural ao parasita) influenciam na manifestação dessa forma da doença. Levanta-se, por conseguinte, a hipótese de que o menor número de casos notificados de leishmaniose mucosa deva-se à sua localização – predominantemente na mucosa nasal – uma vez que a visualização dessa região, por vezes, demanda procedimentos inexistentes em muitos serviços de saúde, como a rinoendoscopia (LESSA *et al*., 2007), e também devido à cura espontânea que ocorre em alguns casos, quando o paciente não procura o serviço de saúde e, portanto, não é diagnosticado e notificado (WHO, 2021).

Percebe-se, então, uma lacuna no que se refere ao conhecimento de fatores determinantes para a manifestação da leishmaniose tegumentar, bem como fatores limitantes ao desenvolvimento da forma visceral da doença. Tal lacuna é explicada pelo fato de a leishmaniose ser uma doença que acomete sobretudo países em desenvolvimento, e a falta de recursos financeiros e técnicos limita a condução de estudos com boas metodologias para aprofundar a evolução do parasita no

organismo humano (GONTIJO & MELO, 2004).

Além disso, o diagnóstico de LTA constitui uma barreira importante para as equipes de saúde, haja vista abranger diversos critérios que devem ser avaliados, tais como aspectos clínicos, epidemiológicos, imunológicos e parasitológicos (ANASTACIO E SILVA *et al*., 2019).

Uma revisão crítica dos métodos diagnósticos realizada por Goto e Lindoso (2010) afirma que o vínculo epidemiológico entre indivíduos em área endêmica é evidente, além de constituir informação importante para o diagnóstico de viajantes residentes em áreas não endêmicas, mas que já passaram algum tempo em áreas endêmicas de leishmaniose, associando isso às lesões típicas produzidas pela doença.

O presente estudo avaliou o panorama de critérios confirmatórios nas categorias clínico-epidemiológica (CE) e clínico-laboratorial (CL). Da análise, nota-se que, do total de casos notificados, a taxa de cura para LTA foi semelhante nos dois critérios, sendo 64,56% para CL e 63,75% para CE. Entretanto, o diferencial está na mudança do diagnóstico inicial. Viu-se que, nos critérios CL, apenas 0,57% dos diagnósticos mudaram, porém, para os critérios CE houve mudança em 3,09% dos diagnósticos. Além disso, notou-se que, dentro da mudança de diagnóstico em um universo de 868 pacientes, a forma cutânea possui 92,97% (807/868) dos casos e a mucosa 7,02% (61/868). Desse total, 71,88% foram do critério de confirmação CE, e 28,11% CL.

Esse resultado é corroborado pelo que Vasconcelos *et al*. (2017) afirmaram em seu estudo, dizendo que, apesar da história clínico-epidemiológica e da presença de lesões típicas de leishmaniose serem consideradas fortes indícios do diagnóstico positivo de LTA, a realização de exames parasitológicos é de extrema importância na sua confirmação, uma vez que essa zoonose faz diagnóstico diferencial com inúmeras doenças que também podem apresentar lesões características semelhantes, como sífilis, tuberculose cutânea, esporotricose, cromomicose, neoplasias cutâneas, úlcera tropical, úlceras de estase venosa, entre outras.

Vasconcelos e colaboradores (2017), concluem, no mesmo estudo, que o diagnóstico definitivo da LTA é feito pelo encontro do parasito, ou de seus produtos, nos tecidos ou fluidos biológicos do hospedeiro, sendo recomendada, portanto, a confirmação do diagnóstico por método parasitológico antes do início do tratamento a fim de otimizar os resultados. Com base nisso, fica enfatizada, a necessidade e importância dos critérios clínico-laboratoriais para o sucesso terapêutico dos pacientes, assim como para evitar e diminuir as altas taxas de mudança de diagnóstico que venham a prejudicar os tratamentos e até mesmo interferir na confiança do paciente quanto ao seu diagnóstico final.

LIMITAÇÕES DO ESTUDO

O presente trabalho não é capaz de fazer generalizações de seus resultados a nível individual, uma vez que se trata de um estudo ecológico, que tem sua abordagem voltada para grupos com determinadas características em um dado período de tempo, logo, com propriedades resultantes apenas para aquela população estratificada. Os resultados podem ser utilizados para geração de hipóteses e colabora para criação de pesquisas mais robustas sobre a temática.

Além disso, os dados utilizados pertencem a uma plataforma (TABNET) que é alimentada por informações oriundas de serviços que as coletam e fazem a notificação no sistema, desse modo há a possibilidade de subnotificação, podendo os achados não condizerem com a real quantidade de casos na região nordeste do Brasil.

Ademais, no tópico de resultados e discussão, procurou ser efetivada uma conexão temática com os resultados do estudo. Desse modo, não há uma relação direta entre ano de publicação dos trabalhos científicos utilizados na discussão com o recorte temporal de 2010 a 2019 dos resultados. Portanto, foi proposta, dentro do que foi discutido, uma imersão em relação ao que há de publicado na comunidade científica com os principais achados do presente trabalho.

CONCLUSÃO

Nota-se que o aspecto socioeconômico possui grande impacto dentro desenvolvimento e manutenção da LTA no Nordeste brasileiro, em que a necessidade de maior atenção e assistência à saúde mostram-se imprescindíveis para interromper a cadeia de transmissão e as possíveis sequelas da doença, com maior impacto nas populações mais vulneráveis.

Admite-se, ainda, que a investigação sobre a forma mucosa da doença possui lacunas de conhecimento que forneçam um maior entendimento sobre seu real impacto epidemiológico nos acometidos por LTA.

Ademais, nota-se a importância do critério laboratorial frente aos achados clínicos, como grande diferencial na perspectiva de acerto diagnóstico, ainda que a epidemiologia tenha sua relevância, principalmente em setores de saúde com pouca logística e infraestrutura para uma investigação mais precisa.

REFERÊNCIAS BIBLIOGRÁFICAS

ANASTACIO E SILVA, M.A. *et al*. Leishmaniose Tegumentar Americana: uma análise histopatológica e molecular em lesões de dermatites no estado de Pernambuco, Brasil. Revista Brasileira de Análises Clínicas, v. 51, p. 315, 2019.

ARAÚJO, A. R. *et al*. Risk factors associated with american cutaneous leishmaniasis in an endemic area of Brazil. Revista do Instituto de Medicina Tropical de São Paulo, v. 58, p. 86, 2016.

BRASIL. MINISTÉRIO DA SAÚDE. Guia de Vigilância em Saúde. Ministério da Saúde, 2016. Disponível em: <http://portalarquivos2.saude.gov.br/images/pdf/2016/agosto/25/GVS online.pdf>. Acesso em: 26 mai. 2021.

BRASIL. MINISTÉRIO DA SAÚDE. Manual de vigilância da leishmaniose tegumentar. Distrito Federal: Ministério da Saúde, v. 3, p. 1, 2017. Disponível em:http://vigilancia.saude.mg.gov.br/index.php/download/manual-de-vigilancia-da-leishmaniose-tegumentar/?wpdmdl=3785. Acesso em: 07 jun. 2021.

CASTELLUCCI, L. *et al*. Familial aggregation of mucosal leishmaniasis in northeast Brazil. The American journal of tropical medicine and hygiene, v. 73, p. 69, 2016.

GONTIJO, C.M.F. & MELO, M.N. Leishmaniose visceral no Brasil: quadro atual, desafios e perspectivas. Revista Brasileira de Epidemiologia, v. 7, p. 338, 2004.

GOTO, H. & LINDOSO, J.A.L. Current diagnosis and treatment of cutaneous and mucocutaneous leishmaniasis, Expert Review of Anti-infective Therapy, v. 8, p. 419, 2010.

GRANGEIRO JÚNIOR, C.R.P. *et al*. American cutaneous leishmaniasis in a northeast Brazilian city: clinical and epidemiological features. Revista da Sociedade Brasileira de Medicina Tropical, v. 51, p. 837, 2018.

INSTITUTO BRASILEIRO DE GEOGRAFIA E ESTATÍSTICA (IBGE). Conheça o Brasil- população rural e urbana. IBGE educa, 2015. Disponível em: <https://educa.ibge.gov.br/jovens/conheca-o-brasil/populacao/18313-populacao-rural-e-urbana.html>. Acesso em: 07 jun. 2021.

LESSA, M.M. *et al*. Leishmaniose mucosa: aspectos clínicos e epidemiológicos. Revista Brasileira de Otorrinolaringologia, v. 73, p. 843, 2007.

LIMA, J.R. de. Estudo propectivo de pacientes com leishmaniose tegumentar Americana em Manaus (AM): fatores imunológicos envolvidos no curso terapêutico com antimonial pentavalente. 2017. 146 f. Dissertação (Mestrado em Biologia Parasitária)-Instituto Oswaldo Cruz, Fundação Oswaldo Cruz, Rio de Janeiro, RJ, 2017.

MELO, M.G.N. *et al*. Clinical and epidemiological profiles of patients with American cutaneous leishmaniasis from the states of Pernambuco and Amazonas, Brazil. Revista da Sociedade Brasileira de Medicina Tropical, Recife, v. 53, p. 1, 2020.

NEGRÃO, G.N. & FERREIRA, M.E.M.C. Considerações sobre leishmaniose tegumentar americana e sua expansão no território brasileiro. Revista Percurso, v. 6, p. 147, 2014.

NUNES, W.S. *et al*. Epidemiological profile of leishmaniasis at a reference service in the state of Alagoas, Brazil, from january 2000 to september 2008. Brazilian Journal of Infectious Diseases, v. 14, p. 342, 2010.

OLIVEIRA, D.A.S. *et al*. Perfil epidemiológico dos casos de leishmaniose tegumentar americana na Serra da Meruoca, Ceará, no período de 2001 a 2012. Revista SANARE, v. 13, p. 36, 2014.

OLIVEIRA, R.Z. *et al*. Leishmaniose tegumentar americana no município de Jussara, estado do Paraná, Brasil: série histórica de 21 anos. Espaço para a Saúde - Revista de Saúde Pública do Paraná, v. 17, p. 59, 2016.

PAINEL SANEAMENTO BRASIL. Região Nordeste. Trata Brasil, 2019. Disponível em: <https://www.painelsaneamento.org.br/localidade/compare?id=2>. Acesso em: 07 jun. 2021.

PEDROSA, F.A. & XIMENES, R.A. Sociodemographic and environmental risk factors for American cutaneous leishmaniasis (ACL) in the State of Alagoas, Brazil. American Journal of Tropical Medicine and Hygiene, v. 81, p. 195, 2009.

SHARMA, R.C. *et al*. A new focus of cutaneous leishmaniasis in Himachal Pradesh. Indian Journal of Dermatology, Venereology and Leprology, v. 69, p. 170, 2003.

TELES, C.B.G. *et al*. Molecular characterization of american cutaneous leishmaniasis in the tri-border area of Assis Brazil, Acre state, Brazil. Revista do Instituto de Medicina Tropical de São Paulo, v. 57, p. 343, 2015.

VASCONCELOS P.P. *et al*. Ocorrência e comportamento sociodemográfico de pacientes com leishmaniose tegumentar americana em Vicência, Pernambuco, no período de 2007 a 2014. Semina: Ciências Biológicas e da Saúde, v. 38, p. 105, 2017.

WORLD HEALTH ORGANIZATION (WHO). Leishmaniasis. Who.int. Disponível em: <https://www.who.int/health-topics/leishmaniasis#tab=tab_1>. Acesso em: 10 Jun. 2021.

CAPÍTULO 26

ABORDAGEM DE UMA ANTIGA DOENÇA DE PELE: HANSENÍASE

Palavras-chave: Hanseníase; Doenças da Pele; Dermatologia.

AMANDA BRANDÃO LOPES[1]
LAÍS ASSUNÇAO VILEFORT[1]
GUSTAVO TÚLIO SILVEIRA SOUSA[2]
ISABELA DE ANDRADE CARNEIRO[2]
ALINE DIAS DA SILVA[2]
NAYARA SOUZA BORGES[2]
REBECCA GUERRA MURTA LESTE[2]
SARAH DIAS PEREIRA[2]
FERNANDA BICALHO MATOSO[2]
KAROLLINNE PAIVA DO NASCIMENTO[2]
CAIO HENRIQUE ANDRADE MARTINS[2]
NATÁLIA BOBYLOW COSER[3]

1. Discente – Medicina FAMINAS BH.
2. Discente – Medicina UNIFENAS -BH.
3. Discente – Medicina UniFTC.

INTRODUÇÃO

A Hanseníase é uma doença causada pelo parasita intracelular *Mycobacterium leprae* ou *Mycobacterium lepromatosis* que afeta os seres humanos há mais de 4.000 anos (MI *et al*., 2020). Se espalhou na população por relocação, expansão militar e colonização, assim como sua disseminação também esteve ligada ao comércio de bens por diferentes rotas no mundo (NAAZ *et al*., 2017).

É uma doença granulomatosa crônica que afeta a derme e os nervos periféricos e também pode envolver os olhos, a mucosa do trato respiratório superior, músculos, ossos e testículos, podendo apresentar diferentes formas clínicas dependendo da resposta imune do hospedeiro e até resultar em incapacidade (PINHEIRO *et al*., 2018).

Mais de 200.000 novos casos de hanseníase ainda são relatados a cada ano em todo o mundo. Devido às graves consequências causadas pela doença, incluindo os prejuízos estéticos e diversas deficiências, a hanseníase ainda é um problema significativo de saúde pública, especialmente em países como Brasil, Índia e Indonésia, onde ainda é prevalente (NAAZ *et al*., 2017).

A Organização Mundial de Saúde (OMS), possui um programa de ação global de controle da hanseníase através da poliquimioterapia, que mudou a história dessa enfermidade em todo mundo, mas ainda existem problemas a serem solucionados para a erradicação total da doença (MI *et al*., 2020).

Esta revisão tem como objetivo fornecer uma ampla abordagem acerca da hanseníase, uma doença antiga que afeta a humanidade até os dias atuais.

MÉTODO

A metodologia consiste em uma revisão sistemática na base de dados PubMed. Foram selecionadas oito publicações para leitura detalhada e produção deste trabalho. Os descritores utilizados foram: "*leprosy*", "*skin diseases*" e "*dermatology*".

Os critérios de seleção foram: publicações indexadas entre 2017 e 2020, estudos disponíveis na íntegra e em língua inglesa. Os critérios de exclusão foram: publicações indexadas anteriores ao ano de 2017, estudos não disponíveis na íntegra, artigos em outras línguas e que não se enquadram no tema proposto.

Os resultados estão dispostos de forma puramente descritiva e divididos em categorias temáticas abordando epidemio-logia, transmissão, manifestações clínicas e histopatológicas, diagnóstico e tratamento da hanseníase.

RESULTADOS E DISCUSSÃO

Epidemiologia da hanseníase

A hanseníase pode ocorrer em pessoas de qualquer idade, mas mais comumente se manifesta na faixa etária entre 20 a 30 anos em comunidades com alta incidência de doenças infectocontagiosas, onde a transmissão ativa persiste. Afeta ambos os sexos, com uma predominância ligeiramente maior para os homens (GALHOTRA *et al*., 2019).

As maiores incidências são encontradas em áreas com climas tropicais e subtropicais e, até o momento, é um importante problema de saúde pública, principalmente na Ásia, África e América do Sul. Em 2017, 210.973

novos casos de hanseníase foram notificados em todo mundo (OLIVEIRA *et al*., 2019).

Transmissão da hanseníase

As vias de transmissão da hanseníase ainda não são totalmente compreendidas, mas resultados de diversos estudos sugerem que o *M. leprae* se dispersa principalmente através do nariz e não da pele como se imaginava anteriormente (PINHEIRO *et al*., 2018).

A liberação de bacilos por pacientes multibacilares favorece a transmissão respiratória por meio de espirro ou tosse de indivíduos sintomáticos ou assintomáticos. Bacilos viáveis foram encontrados por pelo menos dois dias na secreção nasal descarregada por pacientes infectados. A hipótese de transmissão respiratória é validada por estudos que demonstraram que as adesinas presentes na superfície do *M. leprae*, como a hemaglutinina de ligação à heparina e a proteína semelhante à histona, podem se fixar em células epiteliais alveolares e nasais e ambos os tipos de células são capazes de sustentar a sobrevivência bacteriana (PINHEIRO *et al*., 2018).

O mecanismo exato de transmissão da doença na população ainda é debatido, principalmente no que diz respeito às fontes ambientais do *M. leprae* e seu papel na doença humana, bem como a classificação da hanseníase como zoonose. Além disso, aumentaram as suspeitas da existência de animais infectados, como tatus e primatas, atuando como reservatórios ambientais e fontes do *M. leprae*. Questões relacionadas à suscetibilidade imunológica individual na patogênese das infecções pelo *M. leprae* em humanos e animais e o novo agente causador identificado, o *M. lepromatosis*, ainda precisam ser esclarecidas (OLIVEIRA *et al*., 2019).

Manifestações clínicas e histopatológicas da hanseníase

A hanseníase indeterminada (Figura 26.1) é caracterizada por lesões hipopigmentadas, com bordas mal definidas quando comparadas à pele normal. O número de lesões é variável e depende da resposta imune do paciente.

Na maioria dos casos, a única mudança é na percepção da temperatura. A presença de eritema e/ou infiltração de lesões indica evolução para outras formas clínicas. Mudanças na dor e/ou sensação de toque também indicam evolução da doença. Na forma indeterminada, não há espessamento dos nervos periféricos. Quanto maior o número de lesões, pior será o prognóstico se não houver tratamento adequado. A baciloscopia é negativa e ao exame histopatológico, há infiltrado inflamatório inespecífico, principalmente perianexial e peri e/ou intraneural. Os casos de hanseníase indeterminada são poucos no ambiente clínico (CRUZ *et al*., 2017).

Figura 26.1. Hanseníase indeterminada



Fonte: CRUZ *et al*., 2017.

A hanseníase tuberculoide (Figura 26.2) geralmente se apresenta com um pequeno número de lesões. Podem ser observadas lesões entorpecidas hipopigmentadas ou eritematoso-hipopigmentadas. Lesões tipo tínea, com bordas bem definidas quando

comparadas à pele normal, são a apresentação clínica típica da forma tuberculoide. O centro dessas lesões pode ser atrófico, dependendo da duração da doença. A queda local de cabelo é comum em lesões antigas. Temperatura, dor e sensação de toque são alteradas na maioria dos casos. Os troncos nervosos podem estar envolvidos, geralmente em pequeno número. A lesão do nervo pode ser muito grave, relacionada a pseudoabscessos e disfunções nervosas. A baciloscopia é negativa e na histopatologia há granulomas tuberculoides (CRUZ *et al*., 2017).

Figura 26.2. Hanseníase tuberculoide



Fonte: CRUZ *et al*., 2017.

A hanseníase virchowiana (Figuras 26.3 e 26.4), em sua fase inicial, é caracterizada por máculas eritemato-hipopigmentadas levemente edematosas. As bordas podem tornar-se progressivamente indistintas em relação à pele normal, aumentar de tamanho e coalescer, formando extensas áreas edematosas, que podem ser disseminadas ou generalizadas. Pápulas e nódulos (hansenomas ou lepromas) podem aparecer nas áreas edematosas. Podem ocorrer madarose, xerose, edema de extremidades e cianose da região palmar e plantar. Essas manifestações são geralmente bilaterais e simétricas. O espessamento de nervos periféricos com perda de sensibilidade bilateral, em "bota" ou "luva" e anormalidades oculares também são comuns. Úlceras cutâneas, úlceras tróficas plantares com perda óssea, manifestações oculares graves e manifestações sistêmicas podem ocorrer em pacientes com a forma virchowiana sem tratamento adequado (BJAT & VAIDYA, 2020).

Figura 26.3. Hanseníase virchowiana (hanseno-mas disseminados)



Fonte: CRUZ *et al*., 2017.

Figura 26.4. Hanseníase virchowiana (eritema e infiltrações difusas de toda a pele)



Fonte: CRUZ *et al*., 2017.

O grupo de hanseníase limítrofe é estatisticamente o maior em número de pacientes diagnosticados, quando os critérios

clínicos e laboratoriais são corretamente aplicados. Os pacientes são classificados em borderline-tuberculoide (BT), borderline-borderline (BB) e borderline-lepromatosa (BL). Em geral, os pacientes com BT apresentam placas eritematosas, com tamanho e número variáveis e a baciloscopia é negativa ou fracamente positiva. A manifestação clínica típica dos pacientes com BB é a presença de múltiplas máculas hipopigmentadas da fase inicial (indeterminada) e edema periférico de coloração avermelhada, afetando a pele normal, deixando áreas hipopigmentadas com aspecto aparentemente normal no centro. Esta apresentação clínica é conhecida como aspecto de "queijo suíço". Muitos outros componentes dermatológicos também podem aparecer (CRUZ *et al*., 2017).

As reações hansênicas constituem um aspecto clínico importante, principalmente em pacientes com hanseníase. São caracterizadas por episódios agudos observados ao longo do curso da doença e podem ocorrer antes, durante e após o tratamento. Devem-se à destruição dos bacilos e à liberação de partículas antigênicas (GELUK, 2018).

Na hanseníase limítrofe, são consequência da resposta imune celular anormal, conhecida como reações do tipo I ou reações reversas. As lesões cutâneas adquirem aspecto edemaciado e podem ulcerar, os troncos nervosos aumentam de tamanho e tornam-se espontaneamente doloridos, principalmente ao toque. Na reação tipo II a manifestação clínica mais frequente é o eritema nodoso hansênico (ENH) (Figura 26.5), que ocorre principalmente em pacientes com hanseníase virchowiana. É uma reação inflamatória sistêmica, mediada por imunocomplexos. Frequentemente, há febre e comprometimento da saúde geral. Além de pele e nervos, articulações, músculos, tendões, ossos, linfonodos, olhos, testículos, fígado, entre outros órgãos também podem ser afetados (SCHMITZ *et al*., 2019).

Figura 26.5. Lesões cutâneas de paciente do sexo masculino com eritema nodoso hansênico (ENH)



Fonte: SCHMITZ *et al*., 2019.

Diagnóstico de hanseníase

O diagnóstico da hanseníase é, na maioria das vezes, clínico-epidemiológico e baseado principalmente no exame dermatológico e neurológico. O teste de temperatura, dor e sensação de toque é essencial para o diagnóstico clínico, entretanto, muitas lesões das formas clínicas indeterminadas e multibacilares podem apresentar sensibilidade normal (CRUZ *et al*., 2017).

Os exames laboratoriais são importantes e necessários, principalmente nos casos citados acima, na forma neural pura e no diagnóstico diferencial entre reação e recorrência. Sempre que possível, a baciloscopia deve ser realizada, devendo ser disponibilizados os seguintes exames: teste da histamina, teste da pilocarpina, histopatologia, serologia anti-PGL-1 (antígeno glicolipídeo fenólico 1) e reação em cadeia da polimerase (PCR). Eletroneuromiografia, ultrassom ou ressonân-

cia magnética de troncos nervosos podem ser úteis no diagnóstico de formas neurais (CRUZ *et al*., 2017).

Tratamento de hanseníase

O tratamento da hanseníase é ambulatorial, com esquemas padronizados pela OMS em 1982, que são basicamente três medicamentos de primeira linha: dapsona, rifampicina e clofazimina. Essa associação é conhecida como poliquimioterapia (NAAZ *et al*., 2017).

A dapsona tem ação principalmente bacteriostática, com baixa atividade bactericida. Provavelmente atua como antagonista do ácido para-aminobenzóico, impedindo sua utilização na síntese de ácido fólico pelo *M. leprae*. É bem tolerado, com muitos efeitos colaterais que, na maioria das vezes, não levam à descontinuação do tratamento (CRUZ *et al*., 2017).

A rifampicina tem ação principalmente bactericida. Atua inibindo a enzima RNA-polimerase no bacilo multiplicador. Começou a ser usado na hanseníase desde 1963. Seu uso é importante em todas as formas clínicas da hanseníase e, em poucos dias de tratamento, a maioria dos bacilos torna-se inviável. A clofazimina possui leve ação bactericida, agindo lentamente sobre o *M. leprae* e destruindo 99% das bactérias em aproximadamente cinco meses e possui importante ação anti-inflamatória (CRUZ *et al*., 2017).

CONCLUSÃO

A hanseníase é uma doença de pele muito antiga que atinge a população humana até os dias atuais. Pode atingir pessoas de todas as idades, sendo mais comum em indivíduos entre 20-30 anos e do sexo masculino. O entendimento das características histopatológicas é fundamental para o entendimento da doença.

O diagnóstico da hanseníase é clínico-epidemiológico e deve ser realizado preferencialmente por um médico dermatologista. Exames complementares devem ser solicitados sempre que disponíveis. A classificação clínica é de extrema importância para guiar o tratamento. A terapêutica se baseia na poliquimioterapia instituída na década de 1980 pela OMS, que é composta por três medicamentos principais: dapsona, rifampicina e clofazimina.

REFERÊNCIAS BIBLIOGRÁFICAS

BJAT, RM & VAIDYA, T.P. What is new in the pathogenesis and management of erythema nodosum leprosum. Indian Dermatology Online Journal. v. 11, p. 482, 2020.

CRUZ, R.C.S. *et al*. Leprosy: current situation, clinical and laboratory aspects, treatment history and perspective of the uniform multidrug therapy for all patients. Anais Brasileiros de Dermatologia, v. 92, p. 761, 2017.

GALHOTRA, A, et. *al*. Leprosy: A raging persistent enigma. Journal of Family Medicine and Primary Care, v. 8, p. 1863, 2019.

GELUK, A. Correlates of immune exacerbations in leprosy**.** Seminars in Immunology, v. 39, p. 111, 2018.

MI, Z. *et al*. Advances in the immunology and genetics of leprosy. Frontiers in Immunology, v. 11, p. 567, 2020.

NAAZ, F. *et al*. Challenges beyond elimination in leprosy**.** International Journal of Mycobacteriology, v. 6, p. 222, 2017.

OLIVEIRA, I.V.P.M. *et al*.; Armadillos and leprosy: from infection to biological model. Revista do Instituto de Medicina Tropical de São Paulo, v. 6, e44, 2019.

PINHEIRO, R.O. *et al*. Innate immune responses in leprosy**.** Frontiers in Immunology, v.9, p. 518, 2018.

SCHMITZ, V. *et al*. Neutrophils in leprosy. Frontiers in Immunology, v. 10, p. 495, 2019.

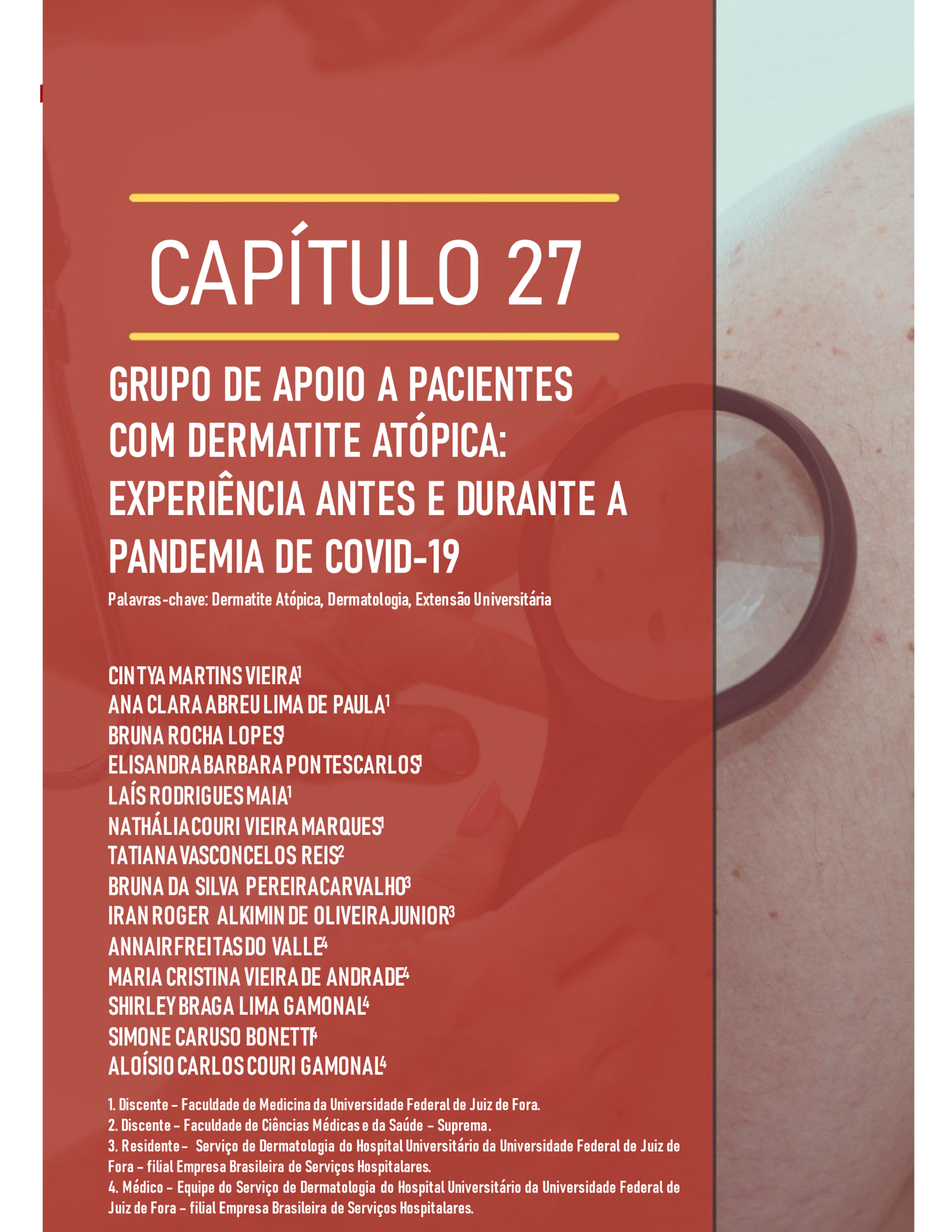

CAPÍTULO 27

GRUPO DE APOIO A PACIENTES COM DERMATITE ATÓPICA: EXPERIÊNCIA ANTES E DURANTE A PANDEMIA DE COVID-19

Palavras-chave: Dermatite Atópica, Dermatologia, Extensão Universitária

CINTYA MARTINS VIEIRA[1]
ANA CLARA ABREU LIMA DE PAULA[1]
BRUNA ROCHA LOPES[1]
ELISANDRA BARBARA PONTES CARLOS[1]
LAÍS RODRIGUES MAIA[1]
NATHÁLIA COURI VIEIRA MARQUES[1]
TATIANA VASCONCELOS REIS[2]
BRUNA DA SILVA PEREIRA CARVALHO[3]
IRAN ROGER ALKIMIN DE OLIVEIRA JUNIOR[3]
ANNAIR FREITAS DO VALLE[4]
MARIA CRISTINA VIEIRA DE ANDRADE[4]
SHIRLEY BRAGA LIMA GAMONAL[4]
SIMONE CARUSO BONETTI[4]
ALOÍSIO CARLOS COURI GAMONAL[4]

1. Discente – Faculdade de Medicina da Universidade Federal de Juiz de Fora.
2. Discente – Faculdade de Ciências Médicas e da Saúde – Suprema.
3. Residente – Serviço de Dermatologia do Hospital Universitário da Universidade Federal de Juiz de Fora – filial Empresa Brasileira de Serviços Hospitalares.
4. Médico – Equipe do Serviço de Dermatologia do Hospital Universitário da Universidade Federal de Juiz de Fora – filial Empresa Brasileira de Serviços Hospitalares.

INTRODUÇÃO

A dermatite atópica (DA) ou eczema atópico é a doença cutânea mais comum na infância, sendo associada a outros distúrbios, como asma e rinite alérgica. A prevalência mundial é estimada em cerca de 15% a 20% das crianças e em 1% a 10% dos adultos (AKDIS *et al*., 2006; BOGUNIEWICZ & LEUNG, 2011; ODHIAMBO *et al*., 2009). No Brasil, os dados de prevalência são escassos. O estudo ISAAC (fase III) revelou predomínio de DA de 8,2% em crianças entre seis e sete anos de idade (SOLÉ *et al*., 2006). Três estágios sintomáticos podem ser identificados: nos lactentes, as lesões eczematosas surgem na região central da face, no couro cabeludo e em áreas extensoras. Já em pré-escolares e escolares, as áreas afetadas concentram-se nas dobras cutâneas de flexuras. Na adolescência e na fase adulta, são visualizadas placas liquenificadas, caracterezando eczema crônico, principalmente em áreas de flexão. Em todos os estágios, a coçadura pode causar problemas para dormir e perda significativa da qualidade de vida do paciente (AKDIS *et al*., 2006).

A fisiopatologia da doença envolve, principalmente, a perda da barreira epidérmica associada à inflamação crônica da pele, o que gera prurido e consequente xerose cutânea, com sensibilização epidérmica e imunológica. Esta última é mediada por meio da imunoglobulina E (IgE), uma partícula autóloga humana relacionada a quadros alérgicos a substâncias presentes no ambiente (LEUNG & BIEBER, 2003). As alterações na barreira cutânea são capazes de afetar a imunidade inata e a microbiota local, causando complicações infecciosas. Os principais agentes etiológicos envolvidos são *Staphylococcus aureus*, relacionado a infecções invasivas severas, espécies de *Malassezia* e o Herpes simplex vírus, causador do eczema herpético (SUN & ONG, 2017).

A prevenção das infecções secundárias na DA deve envolver o controle da doença, com reposição da barreira cutânea e o estabelecimento de uma rotina diária de cuidados com a pele. Isso requer o monitoramento dos gatilhos da DA, hidratação cutânea constante, aderência ao tratamento medicamentoso e educação continuada dos familiares e do paciente sobre a doença.

Um recente estudo de coorte demonstrou piora na qualidade do sono de crianças com DA, principalmente na doença ativa ou na presença de comorbidades como asma e rinite alérgica. Mesmo crianças com doença inativa apresentaram alterações estatisticamente significativas, o que revela o impacto da doença na qualidade do sono (RAMIREZ *et al*., 2019a). Mães de crianças doentes também apresentaram alterações, com maior dificuldade para adormecer e exaustão durante o dia pelos primeiros onze anos de vida das crianças portadoras de DA (RAMIREZ *et al*., 2019b).

A qualidade de vida também é afetada. Devido a sua forma clínica exuberante com lesões de pele eczematosas, que podem ocupar grandes áreas expostas, como face e membros superiores, pacientes experimentam constrangimento, estigmatização e vergonha (CHERNYSHOV, 2016). A DA ainda pode ser acompanhada de ansiedade e de depressão. Uma recente metanálise, que avaliou 15 estudos e 310.618 portadores de DA, encontrou um risco aumentado de ideais e tentativas de suicídio entre os portadores dessa doença, inclusive em crianças (AHMAR & KURBAN, 1976; HASHIRO &

OKAMURA, 1997; LIM *et al*., 2016; SANDHU *et al*., 2019).

Como a DA é uma doença crônica, seu tratamento exige alta demanda por parte de seus portadores e familiares. Estes devem possuir plena consciência da doença e dos possíveis impactos positivos da terapia. Programas educacionais, incluindo oficinas em grupo sobre o eczema, podem reduzir a gravidade da DA e melhorar a qualidade de vida destes pacientes quando comparados ao grupo controle (MOORE *et al*., 2009; ERSSER *et al*., 2013). Outros trabalhos apontam melhora do prurido, dos sintomas gerais e dos aspectos psicossociais após intervenções em grupos de apoio para pacientes com DA (WEBER *et al*., 2009).

No dia 11 de março de 2020, a pandemia de Covid-19 foi declarada pela OMS (WHO, 2021), trazendo profundas mudanças nas condições de vida da população, com significativo impacto na saúde geral dos pacientes com doenças crônicas, como a DA. Este cenário provocou efeitos psicológicos negativos para estes pacientes, os quais se viram em uma situação de descontinuação do tratamento, uma vez que o cenário causado pela COVID-19 culminou em uma sobrecarga da atenção primária no sistema de saúde e as doenças crônicas acabaram sendo deixadas de lado (SAVASSI *et al*., 2020). Esse fato foi associado a um aumento na ocorrência do prurido característico da doença e a uma alteração da modulação neuroendócrina da inflamação da pele.

Além disso, outras mudanças provocadas pela pandemia interferiram na vida dos pacientes, como lavagem e sanitização excessivas da mão levam a uma disrupção da barreira cutânea e consequente eczema em mãos, a menor exposição à luz solar associada à alta temperatura e à baixa umidade pode ter efeito imunossupressor na inflamação da pele que ocorre na DA, o período de quarentena faz com que muitos pacientes adotassem uma dieta rica em gorduras saturadas e carboidratos refinados, aumentando a resposta Th2 que atua na patogenia da doença (PATRUNO *et al*., 2020). Todos esses fatores suscitam demandas em saúde que necessitam de suporte multiprofissional, sobretudo nas circunstâncias do atual cenário de isolamento social.

Evidências sugerem, ainda, que a DA é melhor manejada quando existe uma equipe multiprofissional constituída de médicos especialistas (como dermatologistas, pediatras e alergistas), enfermeiros, psicólogos e nutricionistas para abordar a conduta médica, fatores psicossociais e aqueles referentes à qualidade de vida geral do paciente (HERATIZADEH *et al*., 2017). Dessa forma, o objetivo do presente trabalho é demonstrar o funcionamento de um grupo de apoio aos pais e aos pacientes com DA realizado na Faculdade de Medicina da UFJF como forma adjuvante ao tratamento farmacológico tradicional antes e durante a pandemia de Covid-19. Neste período, houve um aumento de fatores estressores e redução da qualidade de vida dos portadores de DA, sendo de fundamental importância a manutenção da realização das atividades extensionistas para minimizar os efeitos psicológicos causados pela pandemia e para suprir as demandas dos pacientes e dos seus familiares durante esse período, uma vez que as consultas presenciais estavam e ainda estão impossibilitadas de ocorrer.

MÉTODO

As atividades do projeto de extensão foram realizadas de maneira distinta de acordo

com os respectivos cenários epidemiológicos vigentes em seus três anos de atividade descritos no presente trabalho.

Período pré-pandemia: junho de 2018 a fevereiro de 2020

Durante os meses de outubro de 2018 a outubro de 2019, foram realizadas reuniões temáticas na Faculdade de Medicina da UFJF com pacientes portadores de DA atendidos pelo ambulatório de Dermatologia Pediátrica do Hospital Universitário da UFJF (HU-UFJF) e seus familiares.

Durante as consultas de DA, realizadas no HU-UFJF, os pacientes e seus cuidadores eram convidados para os encontros, sendo realizado contato telefônico na semana anterior à reunião para confirmar as informações sobre data, local e horário. Foi criado um banco de dados com o contato dos pacientes atendidos no HU-UFJF com DA no período, de forma que todos foram convidados por contato telefônico para os demais encontros. Todos os pacientes com DA atendidos foram considerados elegíveis para participarem das reuniões, entretanto alguns enfrentaram dificuldades para comparecer às mesmas devido à rotina de atividades escolares e de trabalho de seus pais ou de seus cuidadores.

Estavam presentes nas atividades médicos dermatologistas, médicos residentes em dermatologia, acadêmicos de medicina e profissionais convidados da psicologia e da nutrição. Para melhor aproveitamento das reuniões, os extensionistas programaram atividades específicas para os pais e outras direcionadas às crianças, adaptando a forma com que as informações eram passadas de maneira a facilitar a compreensão por grupos etários diferentes.

A primeira reunião, realizada em outubro de 2018, teve como temática a DA, seu tratamento e suas complicações. Os familiares fizeram parte de uma palestra realizada pelos alunos extensionistas seguida de uma roda de conversa sobre a DA com médicos dermatologistas e acadêmicos de medicina, sanando dúvidas sobre o tratamento e complicações e compartilhando experiências entre pais e profissionais. As crianças participaram separadamente de atividades lúdicas sobre a doença, com o uso de materiais educativos para colorir e pintar, além de materiais didáticos educativos sobre a DA, como cartilhas de entidades de apoio a pacientes com a doença e jogos educativos elaborados pelos alunos com a supervisão da equipe de médicos dermatologistas. Durante a reunião, os pacientes foram capazes de expressar os seus sentimentos com profissionais presentes e discutir sobre a doença com outros portadores (Figura 27.1).

Figura 27.1. Realização de atividades educativas em caráter lúdico com crianças portadoras de DA



No último momento do encontro, pacientes e seus responsáveis, assim como toda a equipe participante, reuniram-se com a intenção de discutir as atividades realizadas no dia, reforçando os conceitos explorados e abrindo espaço para a retirada de quaisquer dúvidas remanescentes.

As reuniões seguintes, realizadas em novembro de 2018, abril, junho e outubro de 2019, tiveram como temática o controle de alérgenos ambientais, a sensibilização alimentar de pacientes com DA e a psicologia dos portadores da doença. Todas funcionaram de maneira semelhante: em um primeiro momento, as atividades entre crianças e adultos eram realizadas separadamente. Os pacientes infantis participaram de atividades lúdicas relacionadas ao tema, com foco educativo e integrativo. A presença de diversas crianças com DA em um mesmo ambiente foi proposta com a intenção de criar uma rede de suporte mútua, integrada e representativa. Houve compartilhamento de experiências pessoais, com a exteriorização de sentimentos sobre a própria doença através de atividades de fácil realização, como colorir e pintar.

Os adultos, de maneira análoga, participaram de reuniões com profissionais médicos, psicólogos e nutricionistas. Em todos os encontros, foi utilizada linguagem clara e simplificada, buscando o máximo de entendimento dos participantes. Após as palestras, foram abertas as rodas de conversa, nas quais inúmeras experiências foram compartilhadas entre pais, profissionais, acadêmicos e cuidadores.

Os profissionais foram capazes de solucionar dúvidas e de abordar temáticas que, muitas vezes, não eram respondidas no ambiente ambulatorial por pouca disponibilidade de tempo durante as consultas ou por falta de acesso a profissionais de outras áreas. Os alunos extensionistas puderam compreender as dificuldades enfrentadas pelos pacientes e familiares, exercitando habilidades de diálogo, de empatia e de didática ao aprenderem a se comunicar melhor com pacientes de diferentes grupos etários, dando orientações práticas sobre os cuidados com a doença.

O último momento das reuniões consistia na união de todos os participantes para reforço dos conceitos discutidos no dia, sendo observada grande satisfação dos presentes com as reuniões realizadas, além da criação e do aprofundamento de vínculos entre o grupo de pais e cuidadores, com notável aumento do suporte social aos que enfrentam dificuldades com a doença.

As atividades propostas por acadêmicos e por profissionais médicos e não-médicos em todos os encontros visavam a integração de pacientes e de seus familiares, assim como o estabelecimento de um sentimento de representatividade e de autonomia, principalmente entre as crianças. Isso pois, em ambientes distintos como a escola, a criança pode experimentar sentimentos de isolamento devido às características de suas lesões de pele e seus respectivos sintomas. A falta de conhecimento pode levar a uma falsa impressão de que a DA é contagiosa por sua clínica exuberante. O processo também faz parte da educação continuada sobre a doença, que sob a análise dos autores, é capaz de melhorar a relação médico-paciente e a adesão ao tratamento, interferindo diretamente no controle da doença.

Atuação durante a pandemia: março de 2020 em diante

No ano de 2020, com o isolamento social provocado pela pandemia pela COVID-19, as

ações extensionistas presenciais foram impossibilitadas, de forma que novas intervenções foram necessárias para manter o vínculo e o suporte aos pacientes e seus familiares. Nesse contexto, novas atividades foram desenvolvidas com base em fontes bibliográficas como PubMed, SciELO, MEDLINE e Google Acadêmico sob supervisão dos residentes e dos preceptores do serviço de Dermatologia do HU-UFJF.

Na impossibilidade de se realizarem reuniões presenciais, as atividades do grupo de apoio foram adaptadas ao cenário remoto de forma a manter o cuidado e o suporte aos pacientes e seus familiares. Foram elaborados textos e panfletos a serem encaminhados mensalmente para contato dos pacientes participantes do projeto cadastrados no banco de dados dos extensionistas por meio de aplicativos de troca de mensagens, como o "Whatsapp". Os materiais, elaborados com o auxílio do programa "CANVA", tinham como objetivo primordial orientar os pacientes e seus familiares sobre os cuidados durante o banho, como o uso de hidratante, de forma a estimular a manutenção do tratamento e dos cuidados necessários para o controle da doença. O contato realizado promoveu, ainda, um espaço para os pacientes sanarem as suas dúvidas, o que foi de extrema importância, tendo em vista que cerca de 80 a 90% das consultas dermatológicas presenciais foram suspensas.

Além disso, foi realizado um levantamento de quais redes sociais eram mais utilizadas pelos pacientes e seus cuidadores, sendo, então, criada uma conta no aplicativo "Instagram", apontado como o mais popular entre o grupo, para as postagens dos textos e dos materiais produzidos pelos alunos. A iniciativa da criação de uma rede social partiu da demanda de atenuar a falta de contato entre os pacientes, adaptando as redes de suporte criadas durante as reuniões presenciais ao formato remoto, uma vez que estas estavam impossibilitadas de acontecer. Dessa forma, destacou-se o uso de uma rede social a serviço da extensão universitária popular como ferramenta de suporte social entre os pacientes e como instrumento educativo de promoção de saúde, visto que o acesso à informação foi também ampliado a outros pacientes não participantes do projeto e à população geral (Figura 27.2).

Figura 27.2. Página do projeto de extensão no Instagram



Ademais, durante o período de paralisação das atividades, os graduandos do projeto de extensão elaboraram materiais e atividades a serem utilizados quando as reuniões presenciais retornassem, uma vez que em março de 2020 não se sabia ao certo por quanto tempo as atividades ficariam impossibilitadas de ocorrerem. Assim, através do programa de computador "Word", jogos interativos, como de memória e de palavras cruzadas, além de histórias em quadrinhos e desenhos para colorir, foram produzidos, visando um maior aproveitamento da participação das crianças em futuras reuniões.

RESULTADOS E DISCUSSÃO

É importante o reconhecimento de que a DA, uma doença limitante e estigmatizante por si só, muitas vezes vem acompanhada de outras condições atópicas, como rinite e asma. É estimado que dois terços e metade dos pacientes com DA irão desenvolver rinite alérgica e asma, respectivamente (SPERGEL & PALLER, 2003). A junção dessas condições pode aumentar ainda mais o impacto na qualidade de vida dos portadores de eczema.

Segundo o estudo americano *Global Burden of Disease 2010 Study*, utilizando a escala YLD (anos vividos com deficiência), a DA é a vigésima quinta doença que causa maior impacto, de acordo com os critérios avaliados no YLD. Além disso, a asma ocupa a décima posição no YLD (MURRAY *et al*., 2013). Com esses dados, é possível reconhecer que a DA, quando sozinha, já causa um grande impacto na vida dos pacientes e de seus familiares; e, quando acompanhada por outras doenças atópicas, pode prejudicar ainda mais a qualidade de vida de seus portadores.

Tal fato reforça a necessidade de uma abordagem multiprofissional que seja capaz de lidar com as expectativas e com as frustrações dos pacientes no que diz respeito à doença. Toda a equipe deve ser treinada com o objetivo de promover uma educação continuada para o fortalecimento da relação médico-paciente e do portador de DA com toda a equipe profissional.

Portanto, é imprescindível que o médico saiba reconhecer as limitações e as preferências do paciente. A escolha de medicamentos e de emolientes deve levar em consideração fatores individuais, desde os financeiros até aqueles relacionados a uma melhor adaptação. Isso pode aumentar a adesão terapêutica, resultando em melhorias globais.

Ainda assim, mesmo com o tratamento adequado, em alguns casos, a DA pode permanecer na idade adulta. Um estudo prospectivo feito com crianças com eczema leve a moderado demonstrou que, em qualquer idade, inclusive em maiores de 26 anos, 80% dos participantes com cinco anos ou mais de follow-up ainda apresentavam sintomas de dermatite atópica ou utilizavam medicação para a dermatite atópica (MARGOLIS *et al*., 2014). Isso reforça a necessidade de um suporte multiprofissional contínuo que seja capaz de orientar e de acompanhar pacientes com DA por longos períodos.

O objetivo primário para realização das reuniões foi a integração entre pacientes e pais, o compartilhamento de experiências e a presença de outros profissionais não médicos que nem sempre estão disponíveis durante o tratamento ambulatorial tradicional. Além disso, como as reuniões têm duração maior que a consulta médica, há um maior espaço para que as dúvidas sejam sanadas,

fortalecendo a relação médico-paciente, a adesão ao tratamento e o entendimento da condição. O espaço direcionado aos pais e cuidadores proporcionou troca de experiências, enfatizou a importância do tratamento e serviu como ponto de apoio para incertezas e inseguranças vivenciadas por estes, que são diretamente afetados pela condição de seus filhos ou relacionados.

A educação continuada é de grande importância, sendo que as atividades lúdicas realizadas com as crianças são capazes de trazer conforto a elas, que se sentem acolhidas e conhecem outras crianças com a mesma condição. Dessa forma, os sentimentos de isolamento, tristeza e não-representatividade podem ser minimizados a partir do momento em que a criança não se enxerga mais como única portadora de uma condição de pele estigmatizante. Durante as reuniões, as crianças trocaram experiências entre si, compartilharam a sua rotina de cuidados e, através de brincadeiras, foram parabenizadas e incentivadas a todo momento.

Os profissionais e acadêmicos de medicina presentes puderam reforçar os conhecimentos sobre a doença e fortalecer a relação com pacientes, além de trocar conhecimento com diferentes profissionais de diferentes áreas. As reuniões são de baixo custo e de fácil realização, uma vez que dependem somente da participação da equipe multiprofissional, dos pacientes e de materiais de fácil acesso para a confecção das atividades para as crianças, como canetas coloridas, folhas e giz de cera. Dessa forma, acredita-se que essas reuniões podem ser reproduzidas em diferentes ambientes, o que traz benefícios para todos os presentes, principalmente para os pacientes que são atendidos de forma integral.

O cenário da pandemia desencadeada pela COVID-19 causou uma descontinuação do processo de cuidado com doenças crônicas, incluindo a DA. A qualidade de vida dos pacientes, em sua maioria, diminuiu significativamente, já que as crianças se viram presas em suas casas, restritas ao contato mínimo com seus amigos e parentes, culminando em um ambiente de estresse e ansiedade. Esses fatores colaboraram para uma piora do quadro geral dos pacientes, aumentando a gravidade de suas lesões e fazendo necessária uma manutenção das atividades, mesmo à distância.

Após a paralisação das ações extensionistas presenciais, os graduandos do projeto, com o auxílio e supervisão dos residentes e preceptores, começaram a elaborar textos e panfletos educativos, que eram enviados para os responsáveis das crianças atendidas pelo ambulatório via “WhatsApp”. Esses textos continham informações sobre a DA e o manejo da doença, os quais visavam continuar informando os pacientes sobre o distúrbio e reforçando a importância das práticas indicadas e da persistência do tratamento para a qualidade de vida dos pacientes. A equipe julgou que essa ação seria de grande importância, pois a cronicidade desse distúrbio exige o estabelecimento de rotinas de tratamento e o desenvolvimento de conhecimentos relevantes para aplicação dos tratamentos locais para controlar a doença. Com isso, foi feito esse acompanhamento de forma remota, para que, mesmo durante o período de isolamento, a terapêutica adequada continuasse sendo realizada, já que a falta de conhecimento sobre a doença, aliada às inúmeras crenças e preocupações em relação aos tratamentos tópicos, são causas para a baixa adesão ao tratamento da DA, o que se

configura como um dos principais motivos para a falha no controle dos sintomas (BARBAROT *et al*., 2014; ZAZULA *et al*., 2014).

É importante ressaltar que, se tratando de um hospital público, são atendidos pacientes com diversas condições socioeconômicas, estando, assim, inseridos em múltiplos contextos. Com isso, a percepção da pluralidade destes se torna peça fundamental do planejamento terapêutico e da formulação de um plano conjunto de manejo da DA. Apesar da grande diversidade de opções comerciais, alguns itens prescritos podem possuir alto custo - o que por sua vez pode alterar na aderência ao tratamento e no seguimento da prescrição médica. Dessa forma, os extensionistas entram como importante fator de agregação entre conhecimento científico e beneficiamento da população, com a construção de um conhecimento voltado para a integralidade e longitudinalidade do acompanhamento dos pacientes, guiado pela sensibilização quanto às questões sociais. Tais fatores demonstram a importância da extensão universitária como instrumento de união entre a universidade e a comunidade ao redor da mesma.

No período da pandemia de COVID-19 a metodologia do projeto necessitou ser adaptada ao cenário remoto. Primeiramente, foi enviado um texto de apresentação da equipe do projeto, expondo o objetivo das mensagens que seriam enviadas periódicamente e colocando a equipe à disposição para sanar qualquer dúvida que pudesse surgir durante esse período de isolamento. Em seguida, os temas principais acerca de cuidados gerais e controle da doença começaram a ser abordados por meio de textos curtos desenvolvidos em tópicos, com imagens ilustrativas e linguagem acessível para facilitar e incentivar a compreensão dos pacientes e seus familiares. Os temas tratados foram a apresentação da doença, seus sinais e sintomas, as regiões do corpo mais atingidas pelas lesões, a etiologia e seus agravantes, incluindo medidas de cuidado e controle destes. Com essa abordagem, os pais conseguiam sanar suas dúvidas com relação à doença através da interação na própria rede social na qual eles enviavam seus questionamentos e inseguranças e eram respondidos pelos extensionistas, com o apoio dos residentes e preceptores. Com isso, os participantes do grupo de apoio puderam se sentir amparados, tranquilizados e capazes de realizar o manejo correto da doença. Não obstante, muitos aproveitaram do contato realizado para a marcação de consultas, sendo essa mais uma circunstância em que o projeto pôde ajudar os pacientes durante esse momento. A marcação das consultas foi ainda mais necessária tendo em vista a piora clínica da DA de diversos pacientes, indo em consonância com a literatura. Foi observado pelos extensionistas durante as conversas no "Whatsapp", o aumento de queixas, como o prurido, e da própria extensão das lesões, de forma que o projeto pode atuar auxiliando esses indivíduos no atendimento médico mais rápido e adequado.

Porém, alguns benefícios do projeto no formato presencial não conseguiram ser mantidos, como é o caso da interação entre as crianças, as quais passam pelas mesmas situações e, por isso, entendem o que as outras vivem. Esse contato era de extrema importância na aceitação da doença e no desenvolvimento social dos pacientes, já que, devido à estigmatização sofrida e ao conflito com questões estéticas pessoais, podem ocorrer mais dificuldades na participação de atividades e relacionamentos com outras

crianças. Assim, esse convívio acarretava mais segurança para a criança e interferia positivamente na sua capacidade de superar as adversidades (FONTES NETO *et al*., 2005). Ademais, os pais também tinham contato entre eles, o que possibilitava a troca de experiências e o estabelecimento de vínculos. Essa relação propiciava uma rede de suporte social, a qual contribuía para o bem-estar recíproco e acentuava o papel que os indivíduos podem desempenhar na resolução de situações cotidianas em momento de crise e na superação das dificuldades que surgem no curso da doença, sendo assim um benefício importante do projeto (NÓBREGA *et al*., 2010).

Em última análise, o contato entre a equipe e as crianças não foi mantido, visto que o contato principal cadastrado no banco de dados era de seus cuidadores e que muitos dos pacientes são escolares e pré-escolares, incapazes de compreender as orientações sozinhos. Com isso, não foi possível ocorrer a explicação sobre os cuidados com a pele diretamente para elas, através de métodos lúdicos, como era feito presencialmente, o que era um facilitador do entendimento em relação à própria doença. Esse fato configura-se como um obstáculo para o projeto, já que crianças ou adolescentes com DA devem ter as necessidades educativas satisfeitas para que possam ter a possibilidade de assumir o controle da doença, evitando a baixa adesão e a falha no controle dos sintomas (ZAZULA *et al*., 2014).

A equipe ainda contou com outros desafios, como o fato de alguns responsáveis não responderem às mensagens enviadas. Essa situação fazia com que não se soubesse se eles, de fato, estavam recebendo os materiais e instruções. Além disso, não foi possível adicionar novos pacientes ao projeto nesse contexto, uma vez que a marcação de novas consultas foi suspensa durante a pandemia e, neste período, muitos não compareciam aos agendamentos por temor em relação à exposição ao vírus. Com isso, para que fosse possível a disponibilização das informações sintetizadas para pacientes não cadastrados no projeto e para a população geral, foi criado uma conta no Instagram com o usuário "@sobredermatiteatopica", no qual foram feitas postagens semanais com o mesmo tema da mensagem enviada para os pais na respectiva semana. Essas postagens continham o tema da semana descrito e figuras ilustrativas, além da legenda, a qual era composta pelo texto da mensagem semanal que havia sido enviada por "WhatsApp". Dessa forma, esse obstáculo pôde ser minimizado.

Por fim, a equipe, planejando-se para o retorno das atividades presenciais, quando possível, preparou materiais e atividades, entre eles jogos interativos, como de memória, de palavras cruzadas, além de histórias em quadrinhos e desenhos para colorir, visando um melhor desenvolvimento das futuras reuniões, para que se pudesse retomar o processo de educação em saúde dessas crianças e minimizar os prejuízos decorrentes do período de isolamento social.

CONCLUSÃO

Como a DA é uma doença crônica prevalente, é de grande importância que os profissionais sejam capazes de reconhecer os desfechos desta condição. Aspectos psicológicos, nutricionais e médicos podem ser abordados além da consulta médica, com a realização de reuniões temáticas e a formação de grupos multiprofissionais em apoio aos pacientes e seus familiares que também são afetados diretamente pela doença.

Os profissionais devem abordar aspectos além da dermatologia, como a melhora do sono, abordagem da depressão e do suicídio. A participação multiprofissional pode melhorar o manejo da doença, a adesão ao tratamento e qualidade de vida dos pacientes portadores de DA. As reuniões podem ser realizadas em diversos ambientes, abordando diferentes temáticas e com a presença integrada de profissionais de áreas como psicologia, nutrição, medicina e outras. Estas podem ser ferramentas de grande importância no tratamento dos pacientes e apoio aos seus familiares.

Durante os encontros foi observada grande apreensão por parte dos cuidadores daqueles com DA. Muitos deles experimentavam sentimento de culpa sobre a doença de seus familiares e, de certa forma, se sentiam responsáveis pelas exacerbações e pelo quadro clínico de seus relacionados. A abordagem de aspectos psicológicos tornou possível a discussão sobre a saúde mental daqueles próximos aos pacientes com DA e a necessidade do tratamento interprofissional não só dos portadores, mas também dos envolvidos.

Foram observados, em todas as reuniões, erros sucessivos no tratamento, sendo sempre abordados e corrigidos. Aspectos, desde a aplicação de um emoliente, ao banho do portador e a forma de administração da medicação, foram revistos, reforçados e corrigidos, caso necessário. Isso reitera a necessidade das reuniões, uma vez que o tempo maior de contato permite a identificação de lacunas muitas vezes não visualizadas durante o atendimento ambulatorial usual.

De forma semelhante, as crianças puderam exteriorizar seus sentimentos sobre a própria doença, pois participaram de atividades recreativas onde compartilharam experiências entre si e com os adultos presentes. Sentimentos de vergonha, medo e isolamento foram visualizados e expressos verbalmente por elas próprias. Em função disso, durante todas as reuniões foram usadas palavras de apoio, suporte e incentivo.

Além dos sentimentos negativos, os pacientes expressaram carinho por seus acompanhantes, sendo o reconhecimento da importância de uma rede completa de apoio parte das atividades. A troca de experiências contínua, mútua e sistematizada teve como objetivo o fortalecimento da necessidade do tratamento e o entendimento da doença. Foi possível a percepção dos profissionais de aspectos da vida diária muitas vezes não identificados no atendimento ambulatorial comum. Cada participante experimenta de condições biopsicossociais distintas, o que torna a vivência da DA e o enfrentamento da mesma diferente entre os portadores.

As dúvidas estimularam os profissionais a buscar o aperfeiçoamento do estudo sobre a condição, pois o tratamento deve ser oferecido da melhor maneira possível, de acordo com as necessidades individuais, e isso torna extremamente imprescindível o conhecimento do profissional sobre o assunto e o domínio da DA. As reuniões tornaram possível a junção da ciência com a análise biopsicossocial em que os participantes estão inseridos. As apreensões de cada participante, dificuldades, dúvidas e tratamentos bem sucedidos ou não possibilitaram a análise global do impacto da doença para cada um e a adequação do tratamento.

A ferramenta de educação continuada, que foi realizada, gera um maior conhecimento dos portadores e de seus relacionados sobre a doença. Esse processo de autoconhecimento é de grande importância na aderência ao

tratamento e na compreensão de que como doença crônica, a DA pode demandar muitos cuidados, mas é uma condição com a qual se pode conviver plenamente. Assim, as atividades foram capazes de aproximar pais, pacientes, relacionados e acadêmicos de uma forma que, muitas vezes, o ambiente restrito ambulatorial não permite. Espera-se que assim haja maior conhecimento mútuo sobre a DA e que reuniões semelhantes possam ser realizadas em diferentes condições de saúde, para fortalecimento da relação entre profissionais, pacientes e adesão ao tratamento, em qualquer âmbito clínico.

O trabalho realizado pelo Grupo de Apoio aos Pacientes com Dermatite Atópica do Hospital Universitário da Universidade Federal de Juiz de Fora (HU-UFJF) tem ajudado pacientes portadores de DA, assim como suas famílias, a conviverem melhor com a doença mesmo no período de pandemia, colocando em prática os cuidados necessários em suas casas.

Com o auxílio da tecnologia, as informações repassadas à sociedade através dos aplicativos de troca de mensagens e redes sociais conseguiram alcançar um grande número de pessoas, que se conscientizaram ainda mais sobre o processo da doença e como lidar com ela. As postagens informativas abordam diversos temas dentro da DA, que podem ajudar não só os pacientes e famílias, como também docentes e discentes a aprenderem mais sobre a DA. Durante o isolamento social, manter contato com as famílias que vivem a realidade da doença é de extrema importância para que todos se sintam amparados e procurem ajuda quando preciso. O grupo de apoio reforçou os cuidados com a integridade física e mental dos pacientes no cenário de pandemia, momento em que devem ser intensificados. Por fim, a experiência tem sido de suma importância para o crescimento dos discentes em sua formação profissional, permitindo um entendimento mais completo sobre como o cuidado humanizado com os pacientes, mesmo que de longe, auxilia de modo geral na condição dos mesmos.

AGRADECIMENTOS

À professora Maria Teresa Feital de Carvalho, pelo carinho, compromisso e dedicação para com os pacientes e extensionistas do Grupo de Apoio aos Pacientes Portadores de Dermatite Atópica do HU-CAS UFJF. De seus alunos da graduação, residentes e equipe do Serviço de Dermatologia, nossa eterna gratidão pelos esforços empregados no ensino da especialidade e pelos valores que lhe transbordam à flor da pele e foram transmitidos ao longo dos últimos anos.

REFERÊNCIAS BIBLIOGRÁFICAS

AHMAR, H. & KURBAN, A.K. Psychological profile of patients with atopic dermatitis. The British Journal of Dermatology, v. 95, p. 373, 1976.

AKDIS, C.A. *et al*. Diagnosis and treatment of atopic dermatitis in children and adults: European Academy of Allergology and Clinical Immunology/American Academy of Allergy, Asthma and Immunology/PRACTALL Consensus Report. The Journal of Allergy and Clinical Immunology, v. 118, p. 152, 2006.

BARBAROT, S. *et al*. Therapeutic patient education in atopic eczema. The British Journal of Dermatology, v. 170, p. 44, 2014.

BOGUNIEWICZ, M. & LEUNG, D.Y. Atopic dermatitis: a disease of altered skin barrier and immune dysregulation. Immunological Reviews, v. 242, p. 233, 2011.

CHERNYSHOV, P.V. Stigmatization and self-perception in children with atopic dermatitis. Clinical, Cosmetic and Investigational Dermatology, v. 9, p. 159, 2016.

ERSSER, S.J. *et al*. A service evaluation of the Eczema Education Programme: an analysis of child, parent and service impact outcomes. The British Journal of Dermatology, v. 169, p. 629, 2013.

FONTES NETO, P.T.L. *et al*. Avaliação dos sintomas emocionais e comportamentais em crianças portadoras de dermatite atópica. Revista de Psiquiatria do Rio Grande do Sul, v. 27, p. 279, 2005.

HASHIRO, M. & OKUMURA, M. Anxiety, depression and psychosomatic symptoms in patients with atopic dermatitis: comparison with normal controls and among groups of different degrees of severity. Journal of Dermatological Science, v. 14, p. 63, 1997.

HERATIZADEH, A. *et al*. Effects of structured patient education in adult atopic dermatitis - multi-center randomized controlled trial. The Journal of Allergy and Clinical Immunology, v. 140, p. 845, 2017.

LEUNG, D.Y. & BIEBER, T. Atopic dermatitis. Lancet, v. 361, p. 151, 2003.

LIM, V.Z. *et al*. Anxiety and depression in patients with atopic dermatitis in a Southeast Asian tertiary dermatological centre. Annals of the Academy of Medicine, v. 45, p.451, 2016.

MARGOLIS, J.S. *et al*. Persistence of mild to moderate atopic dermatitis. JAMA Dermatology, v. 150, p. 593, 2014.

MOORE, E.J. *et al*. Eczema workshops reduce severity of childhood atopic eczema. The Australasian Journal of Dermatology, v. 50, p. 100, 2009.

MURRAY, C.J. *et al*. The state of US health, 1990-2010: burden of diseases, injuries, and risk factors. JAMA, v. 310, p. 591, 2013.

NÓBREGA, V.M. *et al*. Rede e apoio social das famílias de crianças em condição crônica. Revista Eletrônica de Enfermagem, v. 12, p. 431, 2010.

ODHIAMBO, J.A. *et al*. Global variations in prevalence of eczema symptoms in children from ISAAC Phase Three. The Journal of Allergy and Clinical Immunology, v. 124,6, p. 1251, 2009.

PATRUNO, C. *et al*. COVID-19, quarantine, and atopic dermatitis. Medical Hypothesis, v. 143, p. 1, 2020.

RAMIREZ, F.D. *et al*. Association of atopic dermatitis with sleep quality in children. JAMA Pediatrics, v. 173, p. 5, 2019a.

RAMIREZ, F.D. *et al*. Assessment of sleep disturbances and exhaustion in mothers of children with atopic dermatitis. JAMA Dermatology, v. 155, p. 556, 2019b.

SANDHU, J.K. *et al*. Association between atopic dermatitis and suicidality: a systematic review and meta-analysis. JAMA Dermatology, v. 155, p. 178, 2019.

SAVASSI, L.C.M. *et al*. Ensaio acerca das curvas de sobrecarga da COVID-19 sobre a atenção primária. Journal of Management & Primary Health Care, v. 12, p. 1-13, 2020.

SOLÉ, D. *et al*. Prevalência de sintomas de asma, rinite e eczema atópico entre crianças e adolescentes brasileiros identificados pelo International Study of Asthma and Allergies (ISAAC): fase 3. Jornal de Pediatria, v. 82, p. 341, 2006.

SPERGEL, J.M. & PALLER, A.S. Atopic dermatitis and the atopic march. Journal of Allergy and Clinical Immunology, v. 112, p. 118, 2003.

SUN, D. & ONG, P.Y. Infectious complications in atopic dermatitis. Immunology and Allergy Clinics of North America, v. 37, p. 75, 2017.

WEBER, M.B. *et al*. Improvement of pruritus and quality of life of children with atopic dermatitis and their families after joining support groups. Journal of the European Academy of Dermatology and Venereology: JEADV, v. 22, p. 992, 2009.

WHO. WHO Director-General's opening remarks at the media briefing on COVID-19 - 11 March 2020. Disponível em <https://www.who.int/director-general/speeches/detail/who-director-general-s-opening-remarks-at-the-media-briefing-on-covid-19---11-march-2020>. Acesso em 03 jul. 2021.

ZAZULA, R. *et al*. Educação terapêutica para a pacientes com dermatite atópica e seus cuidadores: uma revisão sistemática. Acta Comportamentalia, v. 19, p. 241, 2011.

CAPÍTULO 28

PRINCIPAIS DERMATOSES GERIÁTRICAS

Palavras-chave: Geriatric; Skincare; Skin-Aging

SERGINARA CRISTINA FLEXA PEREIRA DA SILVA[1]
FRANCISCA JULLYANNA SILVA DA COSTA[1]
BRUNO SOUZA DOS SANTOS[2]

1. Discente – Medicina do Centro Universitário do Estado do Pará.
2. Docente do Curso de Graduação em Medicina do Centro Universitário do Estado do Pará - Médico de Família e Comunidade.

INTRODUÇÃO

A saúde da pele é essencial para uma vida saudável e funcional. A pele é uma barreira físico-química e bioquímica, protegendo de influências ambientais e controlando a penetração de químicos e de organismos patogênicos (ELBAN *et al*., 2020).

O envelhecimento é um fenômeno complexo, associado com dano molecular, alterações no genoma, função imunológica reduzida, alterações na composição corporal e diminuição da adaptação celular ao estresse. A pele sendo o órgão que integra a superfície corporal sofre dois tipos de envelhecimento que podem existir simultaneamente (TOBIN, 2016). São descritos na literatura o envelhecimento cronológico e o fotoenvelhecimento. O envelhecimento cronológico é caracterizado pelas alterações fisiológicas da pele relacionadas ao processo de envelhecimento celular. O fotoenvelhecimento é causado pela radiação ultravioleta e seus efeitos são mais expressivos em áreas de pele expostas (JAFFERANY *et al*., 2012).

A população geriátrica sofre um processo de envelhecimento que pode ser classificado como intrínseco – associado a mudanças metabólicas comuns do envelhecimento (ex.: diminuição da camada córnea, diminuição da perfusão sanguínea da pele, alterações da estrutura colágena, diminuição da capacidade de reparação tecidual, alteração da resposta imune) – e extrínseco (alterações associadas a fatores externos como radiação solar e poluição ambiental). A exposição à radiação solar contribui para a perda da integridade cutânea, gerando uma pele cada vez mais fragilizada (JAFFERANY *et al*., 2012).

Internacionalmente, nos próximos 20 anos, cerca de 75 milhões de pessoas serão da faixa etária idosa (LEVINE *et al*., 2020). No Brasil, segundo uma projeção analítica do IBGE, em 2040, cerca de 20% da população será classificada no grupo etário idoso (IBGE, 2021). Somado a isso, as doenças de pele estão em 4º lugar no ranking de doenças não-fatais que sobrecarregam o sistema de saúde. Logo, o processo de envelhecimento terá a tendência de aumentar essa sobrecarga, principalmente devido aos aspectos da vida moderna (ex: sedentarismo, consumo de açúcar, tabagismo e alcoolismo) (TOBIN, 2016).

Na terceira idade, diagnósticos como de xerose cutânea se tornam comuns, os fatores naturais de hidratação e os lipídeos do estrato córneo são diminuídos na pele madura. Em consequência da diminuição do conteúdo hídrico do tecido existe uma disfunção de processos enzimáticos gerando pele seca (TONCIC *et al*., 2018). A prevalência da xerose cutânea na população idosa pode chegar em 100% em diferentes ambientes clínicos. Sendo essa desidratação cutânea também associada a casos de micose e dermatite associada a incontinência (LICHTERFELD-KOTTNER *et al*., 2020).

Nesse contexto, é inquestionável a necessidade de compreender a temática do envelhecimento da pele, focando no manejo das alterações mais frequentes. O presente estudo tem como objetivo analisar as principais dermatoses associadas a população geriátrica, seu quadro clínico, manejo e prevenção

MÉTODO

Realizou-se uma revisão narrativa da literatura executada no período de maio e junho de 2021, por meio de pesquisas nas bases de dados: PubMed e SciELO, além de dados estatísticos retirados do IBGE. Os descritores utilizados foram "*Geriatric*", "*Skincare*", "*Skin-aging*". Desta busca foram encontrados 45 artigos, posteriormente submetidos aos critérios de seleção.

Os critérios de inclusão foram: artigos nos idiomas inglês e português, publicados no período de 2010 a 2021 e que abordavam as temáticas propostas para esta pesquisa. Estudos do tipo revisão foram pesquisados, disponibilizados na íntegra. Os critérios de exclusão foram: artigos duplicados, disponibilizados na forma de resumo, que não abordavam diretamente a proposta estudada e que não atendiam aos demais critérios de inclusão.

Após os critérios de seleção, restaram 12 artigos que foram submetidos à leitura minuciosa para a coleta de dados. Os resultados foram apresentados de forma descritiva, divididos em categorias temáticas abordando: Xerose cutânea e Prurido Crônico; Dermatite associada com incontinência urinária; Dermatite Seborreica; Escaras (Úlceras de decúbito); Eczema asteatótico Eczema Hipoestático e Fotodermatoses.

RESULTADOS E DISCUSSÃO

Xerose cutânea e Prurido Crônico

Pele seca (xerose) é um diagnóstico comum na terceira idade, constituindo uma das principais causas de prurido no envelhecimento. O envelhecimento gera atrofia do sistema tegumentar e vascular, tornando dificultoso o processo de hidratação da pele e, somado a isto, tem-se a diminuição da produção das glândulas sebáceas e sudoríparas, aumento da incidência de desordens cutâneas autoimunes como pênfigo bolhoso, agravando e cronificando o quadro de prurido (PATEL & YOSIPOVITCH, 2010).

Doenças sistêmicas (ex: doenças hepáticas), uso de certos medicamentos (como aspirina, opioides), doenças psicogênicas e neuropáticas, podem causar prurido crônico na população idosa. Entretanto, uma grande porcentagem não tem causa identificável (PATEL & YOSIPOVITCH, 2010).

Na atualidade, o uso constante de desinfetantes baseados em álcool e a lavagem constante das mãos, componentes essenciais da prevenção de contaminação do COVID-19, são causas de piora de xerose cutânea e irritação da pele. Na população geriátrica, na qual a pele é fragilizada pelo envelhecimento, esse fator se torna um agravo a condição de xerose crônica (GOLPANIAN & YOSIPOVITCH, 2020).

Pela grande diversidade de causas de prurido, o pilar central de seu tratamento é a educação do paciente. Principalmente, identificando fatores de agravo e conscientizando o paciente sobre a importância de não coçar a pele, evitando assim a piora do quadro inflamatório cutâneo. O paciente deve ser orientado para manter as unhas curtas, utilizar roupas de tecidos leves, evitar banhos longos, utilizar hidratantes de pH mais baixo, tomar banhos mornos e curtos para aliviar a coceira, se manter em lugares com temperaturas mais amenas. O tratamento medicamentoso deve ser prioritariamente tópico para facilitar a

continuidade do tratamento e diminuir efeitos colaterais (PATEL & YOSIPOVITCH, 2010).

Dermatite associada com incontinência urinária

A dermatite associada com a incontinência urinária é prevalente na população idosa. Esse fenômeno está associado com exposição prolongada à urina ou fezes, que podem se tornar irritantes para pele. Os fatores de risco dessa fisiopatologia se associam com características clássicas do paciente com incontinência urinaria como: limpeza da pele constante gerando irritação, aumento do pH da pele por contato com a urina ou fezes e ambiente oclusivo favorecendo irritação tecidual (KOTTNER & BEECKMAN, 2015). Estudos que analisaram a prevalência de dermatite associada a incontinência urinaria em centros de cuidado a longo termo, demonstraram que cerca de 23% dos pacientes sofriam de dessa patologia (LONG, 2012).

O tratamento das lesões consiste, principalmente em melhorar a continência urinária, reduzir a exposição da pele a urina e fezes, e utilizar medicações capazes de promover a reepitelização tecidual. É necessário indicar produtos de higiene mais suaves com maior capacidade de reabsorção, limpar imediatamente a pele após cada excreção utilizando, principalmente, produtos de limpeza suaves com fatores de proteção tecidual e, se possível, adicionar produtos do tipo leave-in para manter a pele protegida (KOTTNER & BEECKMAN, 2015).

Dermatite Seborreica

Dermatite seborreica é uma condição de pele crônica representada pela presença de placas eritematodescamativas em áreas de alta densidade de glândulas sebáceas, principalmente face, couro cabeludo, sobrancelhas, orelhas e na região nasolabial. A dermatite seborreica afeta cerca de 5% da população (ARSIC ARSENIJEVIC, 2014).

Existe uma maior prevalência de dermatite seborreica principalmente em pacientes com AIDS (34-83%) e pacientes com a Doença de Parkinson (52-59%) (ARSIC ARSENIJEVIC, 2014).

Escaras (Úlceras de decúbito)

As escaras são lesões na pele ou tecido subcutâneo causados por constante deformação da pele e tecido subjacente (KOTTNER & BEECKMAN, 2015). São uma das lesões de pele mais comuns em idosos. Os grupos de risco dessa patologia incluem: pacientes internados em cuidado crítico, pacientes quadriplégicos, pacientes com câncer terminal, diabéticos, pacientes em estágio final de doença renal, pacientes imunossuprimidos e desnutridos (JAFFERANY *et al*., 2012).

As escaras também podem ser denominadas de úlceras de decúbito por estarem associadas com a imobilidade e pressão constante da pele causando isquemia e dano tecidual, normalmente ocorrem em áreas corporais proeminentes. Dois terços das escaras ocorrem em pacientes com idade acima de 70 anos. Estudos demonstram que em asilos, a prevalência das úlceras pode chegar até 14% (JAFFERANY *et al*., 2012).

O manejo das escaras pode não ser prioridade no manejo de pacientes terminais, porém é importante seu cuidado e prevenção, visto que úlceras crônicas podem gerar complicações importantes como cânceres. A prevenção e tratamento das escaras incluem avaliação de risco dos pacientes, reposici-

onamento e mobilização, e uso de materiais de suporte apropriado (KOTTNER & BEECKMAN, 2015).

Eczema asteatótico

É uma lesão eczematosa comum na população idosa. É caracterizado pela presença de placas de pele seca e fissurada nos membros. Sua fisiopatologia é secundária a diminuição do conteúdo lipídico da epiderme. Sua distribuição generalizada pode estar associada a linfomas malignos e necessita de maiores investigações (JAFFERANY *et al*., 2012).

O tratamento do eczema asteatótico é baseado principalmente em alterações ambientais e comportamentais. O ambiente deve ser mantido úmido e irritantes devem ser evitados. As alterações comportamentais devem consistir em tempo de banho limitado, evitar o uso de água quente, sabonetes devem ser evitados e devem ser priorizados os óleos de banho. Emolientes devem ser utilizados diariamente (JAFFERANY *et al*., 2012).

Eczema Hipoestático

O eczema hipoestático ocorre na parte inferior das pernas, em decorrência a uma drenagem venosa insuficiente. Essa lesão comumente é associada com veias varicosas e prurido crônico. Sua aparência é variável podendo ser uma lesão única imitando um quadro neoplásico, pode ser seca ou úmida, escamosa ou liquenificada (JAFFERANY *et al*., 2012).

Pode ser complicada pela presença de infecções bacterianas ou pode se tornar ulcerada. Sua fisiopatologia é baseada em hipertensão venosa, logo uma forma efetiva de realizar seu tratamento e prevenção de complicações é a compressão externa (JAFFERANY *et al*., 2012). A compressão pode ser feita com meias especificas ou bandagens, melhorando a circulação sanguenea. O paciente deve ser encorajado a elevar os pés com ajuda de um banco frequentemente e realizar exercícios de dorsiflexão dos pés (JAFFERANY *et al*., 2012).

Fotodermatoses

Fotodermatoses são um conjunto variado de lesões cutâneas geradas pela exposição à radiação solar prolongada. A dermatose actínica é uma condição gerada pela fotossensibilidade anormal. O manejo dessa condição se baseia em evitar a radiação solar, uso de protetores solares, emolientes tópicos e corticosteroides tópicos (JAFFERANY *et al*., 2012).

A queratose actínica é uma lesão pré-maligna que se desenvolve em pele exposta a radiação UVB. Ela é representada por lesões escamosas hiperpigmentadas ou eritematosas, friáveis e fácil ulceração em região de mãos, testa e orelhas. Com a progressão cronológica a lesão pode evoluir para um carcinoma de células escamosas. Logo, se identificadas as lesões da queratose actínica deve ser tratadas para evitar a progressão da lesão maligna, principalmente utilizando métodos abrasivos como criocirurgia, nitrogênio líquido, eletro dissecção e curetagem (JAFFERANY *et al*., 2012).

CONCLUSÃO

Características comuns nos pacientes geriátricos como idade avançada, multimorbi-

dades, diminuição da vitalidade e aumento da dependência física. Somados a doenças crônicas, polifármacia, desnutrição e sedentarismo, tornam possível uma grande variedade de desordens cutâneas.

O crescimento da população idosa é progressivo, logo se tornarão uma parte expressiva da sociedade, suas exigências especificas demandam habilidades e conhecimentos aprofundados do profissional de saúde. A pele é o maior órgão do corpo, é uma barreira física, mas também um componente essencial do sistema imunológico e da expressão do ser humano em sociedade. Compreender a fisiopatologia das principais dermatoses clínicas da população geriátrica é necessário para a manutenção da saúde física e mental da população idosa. Promovendo melhora de sua qualidade de vida.

O profissional de saúde deve ser capaz de identificar fatores predisponentes a lesões, educar sobre fatores de risco e orientar sobre mudanças de estilo de vida necessárias para a manutenção da saúde cutânea. Destaca-se a necessidade de orientar os pacientes sobre produtos de higiene adequados, orientar sobre a quantidade de banhos, roupas adequadas, uso de protetores solares e hidratantes. Orientações simples que podem evidenciar uma melhora importante da integridade cutânea. O crescimento exponencial da população idosa cria um risco de sobrecarga do sistema de saúde público. Logo, é necessária uma maior compreensão de suas demandas para um melhor manejo clínico.

Múltiplas dermatoses cutâneas cronificam e possuem complicações de tratamento complexo. Assim, identificá-las e tratá-las em níveis mais baixos da hierarquia de atendimento seria essencial para evitar a possível desestruturação do sistema de saúde. Além dos danos causados para o próprio indivíduo, o atendimento, medicações e complicações geram custos substanciais para o sistema de saúde. Dessa maneira, é essencial preparo de uma equipe multidisciplinar tanto para prevenção das dermatoses em pacientes idosos sem história anterior além do tratamento, quanto cuidados para evitar recidivas naqueles acometidos. Assim, é possível melhorar o prognóstico e a qualidade de vida do paciente.

REFERÊNCIAS BIBLIOGRÁFICAS

ARSIC ARSENIJEVIC, V.S. *et al*. A laboratory-based study on patients with Parkinson's disease and seborrheic dermatitis: the presence and density of Malassezia yeasts, their different species and enzymes production. BMC Dermatology. v. 14, p. 5, 2014.

ELBAN, F. *et al*. Reliability and agreement of skin barrier measurements in a geriatric care setting. Journal of Tissue Viability, v. 29, p. 269, 2020.

GOLPANIAN R.S. & YOSIPOVITCH G. Geriatric Skin Care in the Era of COVID-19. Journal of the American Geriatrics Society, v. 68, p. 680, 2020.

INSTITUTO BRASILEIRO DE GEOGRAFIA E ESTATISTICA (IBGE). Disponível em:< https://www.ibge.gov.br/apps/populacao/projecao/index.html>. Acesso em: 05 jun. 2021.

JAFFERANY, M. *et al*. Geriatric dermatoses: a clinical review of skin diseases in an aging population. International Journal of Dermatology, v.51, p. 509, 2012.

KOTTNER, J. & BEECKMAN, D. Incontinence-associated dermatitis and pressure ulcers in geriatric patients. Italian Journal of Dermatology and Venereology, v. 150, p. 717, 2015.

LEVINE, J.M. Clinical Aspects of Aging Skin: Considerations for the Wound Care Practitioner. Advances in Skin & Wound Care, v. 33, p. 12, 2020.

LICHTERFELD-KOTTNER, A *et al*. Maintaining skin integrity in the aged: A systematic review. International Journal of Nursing Studies, v. 103, p. 103509, 2020.

LONG, M.A. Incontinence-associated dermatitis in a long-term acute care facility. Journal of Wound & Ostomy Continence Nursing, v. 39, p. 318, 2012.

PATEL, T. & YOSIPOVITCH, G. The management of chronic pruritus in the elderly. Skin Therapy Letter, v. 15, p. 5, 2010.

TOBIN, DJ. Introduction to skin aging. Journal of Tissue Viability, v. 26, p. 37, 2017.

TONCIC, R.J. *et al*. Skin barrier and dry skin in the mature patient. Clinics in Dermatology, v. 36, p.109, 2018.

CAPÍTULO 29

QUEDA DE CABELO COMO MANIFESTAÇÃO DA SÍFILIS SECUNDÁRIA

Palavras-chave: Alopecia Sifilítica; Sífilis Secundária; Dermatologia; Sífilis

VICTÓRIA FREITAS DE SOUZA MOURA[1]
LAURENT MARTIAL CLAIRET[1]
EDISANGELA MIRELLA SEVERO DINIZ[1]
MARIA EDUARDA SALES FERREIRA[1]
JAMILA CURY-RAD SANTOS BEZERRA DIAS[1]
MARIA CLARA RIBEIRO PESSOA[1]
FÁBIO FREITAS DE SOUSA PASSOS GALVÃO [2]
MARIA KAROLINNE DE SOUSA ARAÚJO BARBOSA[2]
JOSENIL BEZERRA NASCIMENTO NETO[3]
EVANDRA MARIELLY LEITE NOGUEIRA FREITAS GALVÃO [4]

1. Discente – Medicina do Centro Universitário UniFacid Wyden.
2. Discente – Medicina do Centro Universitário UniNovafapi.
3. Cirurgião Geral da Associação Piauiense de Combate ao Câncer.
4. Docente – Medicina do Centro Universitário Uninovafapi e Universidade Estadual do Piauí.

INTRODUÇÃO

De acordo com Oliveira e colaboradores (2012), a sífilis é uma doença de caráter infeccioso, causada pela espiroqueta *Treponema pallidum*, transmitida por pequenas abrasões decorrentes de relações sexuais desprotegidas e de forma vertical pela placenta da mãe infectada para o feto. A infecção pode causar danos irreversíveis ao sistema neurológico do paciente e, nos casos de infecção congênita, provoca a morte de grande parte dos bebês infectados (ABRÃO, 2001).

Após o tempo de incubação, que dura cerca de duas a três semanas, a inoculação do *Treponema pallidum*, principalmente em áreas genital, anal ou bucal, provoca o aparecimento do cancro duro, sob a forma de uma úlcera de borda elevada e endurecida, constituindo a lesão representativa da fase primária da sífilis (MOLERI *et al*., 2012).

Segundo Noronha *et al*. (2006), na fase secundária da doença o microrganismo se dissemina de forma sistêmica, ocorrendo uma explosão diversificada de sinais e sintomas que envolvem órgãos internos e áreas mucocutâneas. Dentre os sinais e sintomas da desta fase, a alopecia é uma manifestação incomum (SCHULTZ JUNIOR *et al*., 2020; OLIVEIRA *et al*., 2012).

Quando a alopecia é o único sinal clínico da infecção secundária, sem a presença de outros achados cutâneos, é chamada de AS essencial, sendo esta, uma condição ainda mais rara da doença. Em contrapartida, se estiver associada ao eritema cutâneo típico da sífilis ou à linfadenopatia, o diagnóstico pode ser prontamente sugerido e confirmado pelo teste sorológico positivo, dispensando a biópsia (LEE *et al*., 2012).

O objetivo deste estudo foi relatar o caso de um paciente portador de AS e correlacionar seus sinais e sintomas com os subsídios encontrados na literatura mundial.

MÉTODO

Trata-se de uma revisão de literatura com relato de caso. As informações relacionadas ao caso clínico foram obtidas por meio de revisão do prontuário e entrevista com paciente. Houve a emissão de Termo de Consentimento Livre e Esclarecido (TCLE) e assinatura pelo paciente para elaboração do relato. Todo o acompanhamento foi realizado na cidade de Teresina, no estado do Piauí.

A busca por referencial teórico ocorreu nas plataformas digitais: SciELO, LILACS e PubMed, bem como em livros científicos recentes da área relativa ao tema. Foram utilizados os descritores: “alopecia sifilítica”, “sífilis secundária”, “dermatologia” e “sífilis”. Desta busca, resultaram 23 artigos, posteriormente submetidos aos critérios de seleção.

Os critérios de inclusão foram artigos nos idiomas português e inglês, publicados no período de 1978 a 2015 e que abordavam as temáticas propostas para esta pesquisa, estudos do tipo revisão de literatura e relato de caso, disponibilizados na íntegra. Os critérios de exclusão foram artigos duplicados, disponibilizados na forma de resumo, que não abordavam diretamente a proposta estudada e que não atendiam aos demais critérios de inclusão. Após a aplicação dos critérios, restaram nove artigos que foram submetidos à leitura minuciosa para a coleta de dados. Os resultados foram apresentados de forma descritiva, divididos em categorias temáticas abordando: aspectos clínicos da sífilis secundária; protocolos de tratamento; aspectos clínicos da AS.

RELATO DE CASO

Paciente, 18 anos, sexo feminino, relatou queda de cabelo intensa acompanhada de queda de supercílios e cílios em um período de 15 dias antes da consulta. Negava outros sintomas associados. Referiu, após interrogatório sintomatológico, o aparecimento de pequena úlcera assintomática na região genital há 45 dias.

O exame físico registrou a presença de alopecia difusa em clareira (Figura 29.1A), do tipo não cicatricial, sem sinais inflamatórios no couro cabeludo e grande quantidade de pelos velus à tricoscopia. Não apresentava fluorescência à luz de Wood. Constava, ainda, diminuição dos pelos de sobrancelha e cílios (Figura 29.2.A). Sem lesões genitais no dia da consulta e sem outras alterações ao exame físico.

Após exame clínico, houve a solicitação de teste rápido para sífilis e VDRL. O teste rápido revelou-se reagente para sífilis, assim como o VDRL, em proporção de 1/64. Os demais exames evidenciaram a ausência de alterações significativas (FAN, Hemograma, TSH, T4 livre, Ferritina, Vitamina D e glicemia de jejum).

Como tratamento de escolha, optou-se pela penicilina benzatina 1.200.000 UI em cada glúteo, em dose única. Realizou-se também o tratamento do único parceiro sexual e os testes sorológicos de HIV, Hepatite B e Hepatite C foram solicitados.

Paciente retornou com melhora clínica importante (Figuras 29.1B e 29.2B) após 30 dias de tratamento e trouxe sorologias negativas.

RESULTADOS E DISCUSSÃO

A AS é uma manifestação incomum de infecção por sífilis. Frequentemente, a região afetada é o couro cabeludo, mas pode atingir também sobrancelhas, cílios, barba, pelos pubianos, do tórax, pernas e axilas. O processo da queda dos fios ocorre devido à infecção direta no folículo piloso pelo *Treponema pallidum* (SCHULTZ JUNIOR *et al*., 2020; OLIVEIRA *et al*., 2012).

Figura 29.1. (A) Queda de cabelo causada pela AS evidenciada em primeira consulta, (B) retorno após 30 dias com melhora clínica

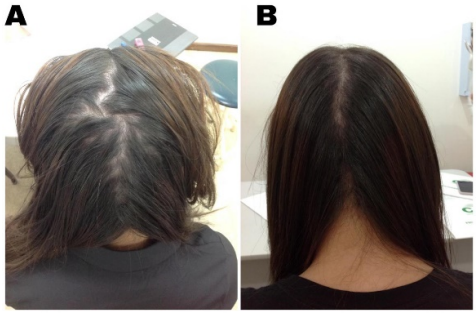

Figura 29.2. (A) Primeira consulta (diminuição no volume dos cílios), (B) retorno com melhora na aparência dos supercílios e cílios

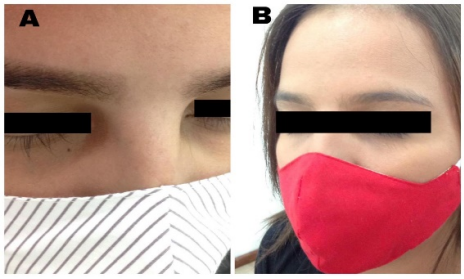

São descritos na literatura dois tipos de AS. O tipo sintomático é considerado extremamente raro e caracteriza-se por lesões cutâneas de aspecto papuloescamatosos no couro cabeludo. Já a AS essencial é uma forma mais branda com queda de cabelo sem a presença lesões visíveis no couro cabeludo. Esta última, se divide em três padrões clínicos: (1) Padrão difuso (queda generalizada de cabelos, semelhante ao eflúvio telógeno, com uma manifestação mais difusa,

sem manchas), (2) Padrão cisalhado (tipo mais clássico. Representado por placas de alopecia distribuídas de forma irregular, com bordas mal definidas, sem sinais inflamatórios típicos. As placas se localizam principalmente na região parieto-occiptal. No entanto, outras regiões podem ser afetadas, como barba, cílios axilas, púbis, tronco e pernas) e (3) Padrão misto: alopecia difusa com apresentação de manchas irregulares de alopecia. Trata-se da fusão dos outros padrões de AS.

A identificação de um padrão na queda de cabelo no caso da AS, auxilia na identificação da doença, como apresentado no trabalho de Piraccini *et al*. (2015), em que foram identificados o padrão "*moth-eaten*" de característica mais irregular. Nesse estudo, foi observada uma redução da quantidade de cabelo e a presença de folículos vazios, padrão de cor vermelho-marrom do couro cabeludo junto com a presença de capilar dilatados e irregular com pequenos extravasamentos de sangueNo entanto, existem outras doenças que se manifestam com alopecia localizada não cicatricial, como tricotilomania, tinea capitis e alopecia areata. Ademais, a sífilis é frequentemente associada a sintomas essencialmente genitais, o que atrasa o seu diagnóstico. Cabe salientar que essas formas clínicas de AS podem surgir associadas a sintomas sistêmicos como febre baixa, mal estar geral, astenia e anorexia.

No entanto, existem outras doenças que se manifestam com alopecia localizada não cicatricial, como tricotilomania, tinea capitis e alopecia areata. Ademais, a sífilis é frequentemente associada a sintomas essencialmente genitais, o que atrasa o seu diagnóstico. Cabe salientar que essas formas clínicas de AS podem surgir associadas a sintomas sistêmicos como febre baixa, mal estar geral, astenia e anorexia. A abordagem terapêutica na AS é idêntica aos outros casos de sífilis, sem recomendações especiais. O tratamento atual consiste em uma aplicação intramuscular de penicilina benzatina na dose de 2,4 milhões UI, sendo 1,2 milhão em cada glúteo. O crescimento capilar é visível poucos dias após o tratamento e a alopecia se resolve em até três meses.

CONCLUSÃO

Esse estudo demostrou a ocorrência de AS como única manifestação de uma doença cuja clínica pode adotar várias apresentações, o que dificulta a conclusão de um diagnóstico sem a comprovação laboratorial. Nesse sentido, a descoberta da espiroqueta ajudaria no diagnóstico.A manifestação clínica, a sorologia orientada para sífilis, assim como a histopatologia, junto com o padrão da perda de cabelo, poderiam ser utilizados como ferramentas de diagnóstico da doença. Estudos complementares devem ainda ser realizados para afinar esse padrão da perda de cabelo, permitindo assim, de já, orientar o diagnóstico, limitando o tempo de investigação da sífilis.

Em alguns casos, mesmo que a patogênese da alopecia não seja totalmente elucidada, uma vez que houve ausência sistemática de espiroquetas no folículo do cabelo, cabe salientar que a AS pode ser a única manifestação da sífilis secundária. Por isso se deve manter um alto grau de suspeição na investigação, a fim de evitar erros de diagnóstico. Por ser uma doença ainda frequente, cujas manifestações podem ser várias, é importante que os profissionais de saúde se lembrem da AS como provável diagnóstico diferencial.

REFERÊNCIAS BIBLIOGRÁFICAS

LEE, J.W. *et al*. Diffuse pattern essential syphilitic alopecia: an unusual form of secondary syphilis. International Journal of Dermatology, v.51, p. 1006, 2012.

ABRÃO, L. de C. A Sífilis na Região Norte do Distrito Federal. Brasil. Tese de Conclusão de Curso (Licenciatura em Ciências Biológicas), Faculdade de Ciências da Saúde do Centro Universitário de Brasília; 2001.43f.

MOLERI, A.B. *et al*. Diagnóstico Diferencial das Manifestações da Sífilis e da Aids com Líquen Plano na Boca: Relato de Caso. DST - Jornal brasileiro de doenças sexualmente transmissíveis, v.24, p.113, 2012.

NAM-CHA, S.H. *et al*. Alopecia syphilitica with detection of *Treponema pallidum* in the hair follicle. Journal of Cutaneous Pathology, v. 34, p. 37, 2007.

NORONHA, AC.C. *et al*. Sífilis secundária: diagnóstico a partir das lesões orais. DST - Jornal brasileiro de doenças sexualmente transmissíveis, v. 18, p. 190, 2006.

OLIVEIRA, F.L. *et al*. As diversas apresentações da sífilis secundária: Relato de casos. Revista da Sociedade Brasileira de Clínica Médica, v. 10, p. 550, 2012.

PIRACCINI, B.M. *et al*. Hair and scalp manifestations in secondary syphilis: epidemiology, clinical features and trichoscopy. Dermatology, v. 231, p. 171, 2015.

SCHULTZ JUNIOR, A. *et al*. Alopecia sifilítica difusa essencial. Revista Científica da FMC, v. 15, p. 42, 2020.

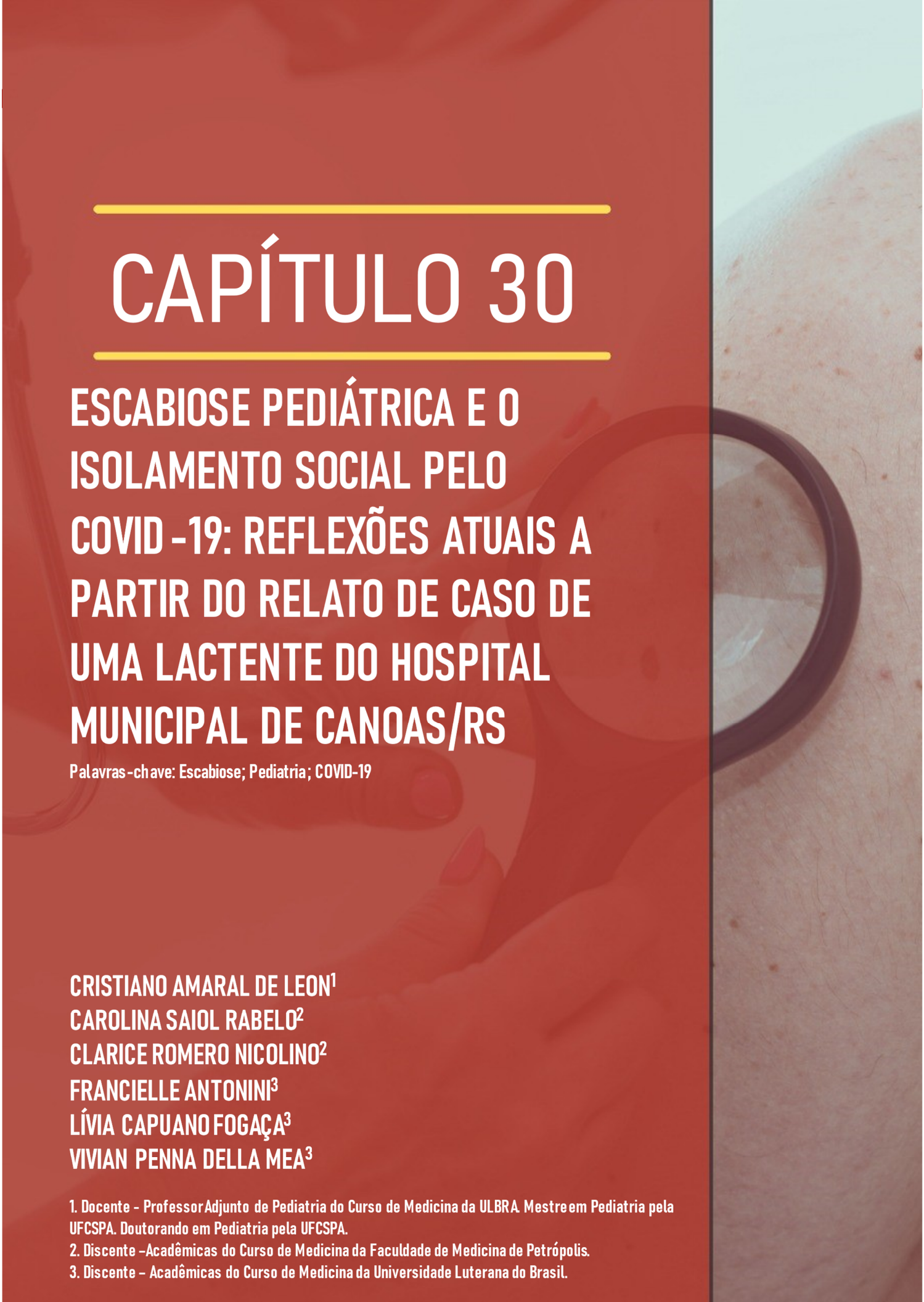

CAPÍTULO 30

ESCABIOSE PEDIÁTRICA E O ISOLAMENTO SOCIAL PELO COVID-19: REFLEXÕES ATUAIS A PARTIR DO RELATO DE CASO DE UMA LACTENTE DO HOSPITAL MUNICIPAL DE CANOAS/RS

Palavras-chave: Escabiose; Pediatria; COVID-19

CRISTIANO AMARAL DE LEON[1]
CAROLINA SAIOL RABELO[2]
CLARICE ROMERO NICOLINO[2]
FRANCIELLE ANTONINI[3]
LÍVIA CAPUANO FOGAÇA[3]
VIVIAN PENNA DELLA MEA[3]

1. Docente - Professor Adjunto de Pediatria do Curso de Medicina da ULBRA. Mestre em Pediatria pela UFCSPA. Doutorando em Pediatria pela UFCSPA.
2. Discente –Acadêmicas do Curso de Medicina da Faculdade de Medicina de Petrópolis.
3. Discente – Acadêmicas do Curso de Medicina da Universidade Luterana do Brasil.

INTRODUÇÃO

A escabiose é uma das condições dermatológicas mais comuns do mundo, sendo causada por um ectoparasita específico de humanos, o ácaro *Sarcoptes scabiei var. homini*, transmitida pelo contato pessoal próximo (THOMPSON *et al*., 2021). A escabiose é capaz de gerar prurido debilitante, que pode culminar com complicações, notadamente as infecções bacterianas por *Staphylococcus aureus* e *Streptococcus pyogenes*. Existem diversas possibilidades no tratamento da escabiose, porém o controle desta doença em uma população pode ser um desafio quando levado em conta os altos níveis de reinfestação que podem ocorrer dentro de uma comunidade e dentro das famílias (ROMANI *et al*., 2015).

Estima-se que a escabiose afete cerca de 150 a 200 milhões de pessoas no mundo anualmente, afetando majoritariamente regiões de baixa renda e áreas tropicais, sendo relevante na infância, notadamente em lactentes (ENGELMAN *et al*., 2020), demonstrando a importante implicação que esta doença tem em relação aos determinantes sociais da saúde. Certas regiões do Brasil apresentam uma prevalência especialmente alta, que pode ser devido ao baixo nível econômico que resulta em aglomeração doméstica, ou o fato de que a escabiose é naturalmente mais adequada ao ambiente tropical (ROMANI *et al*., 2015).

O reconhecimento da escabiose como um importante problema na saúde pública ocorreu especialmente em detrimento das consequências negativas que os surtos desta doença impõem sobre a economia e a saúde pública, seja pelo número grande de casos, complicações da doença e custos na contenção da mesma. Por conseguinte, houve a necessidade da formação, em 2012, da Aliança Internacional para o Controle da Escabiose, que, de uma forma geral, aumentou o foco sobre esta condição. Posteriormente, em 2017, a escabiose foi adicionada à Lista de Doenças Tropicais Negligenciada pela Organização Mundial da Saúde (COX *et al.,* 2020).

Com o início da pandemia de COVID-19 e as implementações de isolamento social, e pelo fato de a escabiose ser uma doença altamente transmissível, o aumento de contato com familiares durante o período de confinamento gerou como consequência o aumento do número de pacientes infestados (MARTÍNEZ-PALLÁS *et al*., 2020), como abordaremos adiante.

O objetivo deste estudo foi relatar o caso de uma lactente diagnosticada tardiamente com escabiose relacionando-o à questões socioeconômicas que norteiam os dados epidemiológicos no Brasil. Também foi objetivo comparar referências bibliográficas atuais que abordam diagnósticos clínico e laboratorial, tratamento, epidemiologia, contextualizando com a pandemia de COVID-19 e outros fatores associados.

MÉTODO

Trata-se de uma revisão de literatura com relato de caso. As informações relacionadas ao caso clínico foram obtidas por meio de revisão do prontuário, entrevista com paciente, registro fotográfico dos laudos diagnósticos. O Termo de Consentimento Livre e Esclarecido como também o Termo para Utilização de Fotografias foram assinados pelo tutor legal.

A busca por referencial teórico ocorreu nas plataformas digitais: SciELO e PubMed, bem como em livros científicos recentes da área relativa ao tema. Foram utilizados os descritores: "*Escabies*", "*Pediatric*", "*Re-*

view". Desta busca foram encontrados 23 artigos, posteriormente submetidos aos critérios de seleção.

Os critérios de inclusão foram: artigos nos idiomas português e inglês; publicados no período de 2015 a 2021 e que abordavam as temáticas propostas para esta pesquisa, estudos do tipo revisão e meta-análise, disponibilizados na íntegra. Os critérios de exclusão foram: artigos duplicados, disponibilizados na forma de resumo, que não abordavam diretamente a proposta estudada e que não atendiam aos demais critérios de inclusão.

Além disso, foram utilizados os descritores "*scabies*" "*escabiose*" e "COVID-19" na plataforma de busca Google Acadêmico, sendo selecionados quatro artigos, dentre os quais incluem documentos oficiais do Ministério da Saúde Brasileiro.

A partir da seleção restaram 14 artigos que foram submetidos à leitura minuciosa para a coleta de dados. Os resultados foram apresentados em tabelas, figuras e de forma descritiva, divididos em categorias temáticas abordando: Porque é importante diagnosticar e tratar escabiose na pediatria, a escabiose na pandemia, o mecanismo imunológico da criança na escabiose, sinais e sintomas da escabiose, exames laboratoriais que podem ajudar, tratamento e prevenção.

RESULTADOS E DISCUSSÃO

Porque é importante diagnosticar e tratar a escabiose na pediatria

O diagnóstico e tratamento da escabiose na pediatria são de suma importância, uma vez que a população pediátrica, notadamente o lactente, é extremamente vulnerável para esta condição (THOMPSON *et al*., 2021), como também suas complicações decorrentes, como a sobreinfecção bacteriana. Além disso, por ser uma doença contagiosa com transmissão por contato direto, é importante que medidas de controle sejam seguidas a fim de mitigar a transmissão do ácaro.

O relato de complicações nos casos de escabiose como infecções bacterianas secundárias como impetigo, endocardite, glomerulonefrites são frequentes, o que gera um considerável impacto na saúde da criança. Múltiplos desfechos desta condição se relacionam com a significativa morbidade gerada pela doença, como a perturbação do sono, a dificuldade de concentração e o prejuízo na produtividade (COX *et al*., 2020). Ainda, a escabiose afeta desproporcionalmente crianças em situação de vulnerabilidade (COX *et al*., 2020), sendo uma condição que demonstra o caráter de desigualdade socioeconômica presente em determinadas regiões. Esta característica social se relaciona diretamente com sua prevalência em determinadas situações e ambientes, principalmente nos quais o acesso à higiene adequada é limitado. O diagnóstico de escabiose pode ser estigmatizante tanto para a criança, quanto para sua rede de cuidadores, fazendo com que em alguns casos esta também tenha repercussões psicológicas.

Escabiose na pandemia

Surpreendentemente, ao longo da pandemia de COVID-19, os dados epidemiológicos apontam para um verdadeiro surto do número de casos de escabiose em diversas regiões do Brasil e do mundo. Na Turquia, por exemplo, 10 dias após o início do isolamento social, o número de casos de escabiose aumentou em 12,8% em um hospital de cuidados secundários (KUTLU *et al*., 2020b). Neste sentido, alguns fatores são

apontados na tentativa de justificar o porquê desse fenômeno.

O primeiro e mais significativo é a imunossupressão, tendo em vista que essa pode ser gerada tanto por eventos intensos de estresse, quanto por um sistema imunológico enfraquecido após infecção, como por exemplo, o SARS-CoV-2. Desta forma, com uma resposta imune reduzida, as manifestações clínicas adquirem exponencialmente maiores probabilidades de se apresentarem nesses indivíduos. Neste contexto, o próprio aumento da ansiedade e do estresse na população em geral, por si só, são suficientes para manifestar-se através de doenças dermatológicas, como a escabiose (KUTLU *et al*., 2020b).

O segundo evento é a acentuada evasão dos sistemas de saúde por receio de contaminação. Nesse caso, a demora em buscar auxílio médico, além de gerar progressão da doença com piora do quadro, o que aumenta o risco de infecção secundária, bem como de hospitalização. Também culmina por contribuir na cadeia de transmissão da doença, de forma que os familiares e a comunidade como um todo torna-se extremamente suscetíveis à infestação. A esse fato adiciona-se a quarentena e o isolamento social, tendo em vista a tendência das famílias acharem-se em maior contato entre si no período (KÜBRA *et al*., 2021).

Um terceiro fator que pode explicar o surto é a migração de diversas famílias do meio urbano para o rural, tendo em vista as severas medidas de isolamento social e confinamento propagadas pelos meios de comunicação devido à pandemia do SARS-CoV-2. Na região rural, entretanto, a escabiose detém maior incidência (KUTLU, 2020a). Um quarto evento é que, com a COVID-19, a rotatividade nos leitos hospitalares aumentou exponencialmente, podendo tornar o ambiente hospitalar uma das possíveis fontes de escabiose (KUTLU, 2020a).

E por fim, o uso indiscriminado de ivermectina – eficaz no tratamento da escabiose – na COVID-19, tornou o fármaco menos disponível no mercado mundial, dada a produção insuficiente para suprir uma demanda crescente. Neste sentido, sem medicação disponível, a cadeia de transmissão é beneficiada, perpetuando a propagação da escabiose, principalmente em regiões mais vulneráveis socioeconomicamente (PORTAL R7, 2020).

Mecanismo imunológico da criança e escabiose

A escabiose é uma doença transmitida pelo contato direto com a pele de uma pessoa infectada, tendo relação íntima com a frequência, duração e área da superfície da pele em que houve o contato, sendo necessário aproximadamente 20 minutos para que o ácaro seja transferido entre indivíduos (THOMPSON *et al*.; ENGELMAN *et al*.; 2020, 2020). A partir do exposto, existe um risco maior de transmissão em crianças pequenas (ENGELMAN *et al*., 2020), que mantêm maior contato corpo a corpo com outras crianças e adultos, principalmente as mães à época da amamentação. Também há a possibilidade de transmissão por fômites quando o ácaro se separa de seu hospedeiro, uma vez que este sobrevive até 36 horas em temperatura ambiente (THOMPSON *et al*., 2021). Além disso, em crianças (principalmente em áreas com alta taxa de transmissão) é comum a ocorrência de episódios recorrentes de escabiose, uma vez que a infestação não confere uma imunidade

completa, consequentemente não oferecendo proteção contra exposições posteriores (ENGELMAN *et al*., 2020).

A reprodução dos ácaros leva o macho à morte, razão pela qual a infestação pelo *Sarcoptes scabiei var hominis* (Figura 30.1) feita pelo ácaro fêmea fertilizado, no momento em que este adentra a pele de um indivíduo não infectado (THOMPSON *et al*., 2021). As patas dos ácaros fêmeas têm a presença de lâminas afiadas que penetram no estrato córneo da pele humana, sendo este o local em que colocam seus ovos, geralmente de dois a três ovos por dia (THOMPSON *et al*., 2021). Menos de 1% dos ovos dão origem à ácaros adultos, o que ocorre após esses emergirem na superfície da pele cerca de duas semanas depois da ovipostura, e, neste momento, pode ocorrer a reinfecção pela reentrada do ácaro na pele do hospedeiro ou a infestação de outras pessoas (THOMPSON *et al*., 2021).

Quando ocorre a exposição pela primeira vez a este patógeno, devido ao contato do sistema imunológico com os antígenos do exoesqueleto - excreções e óvulos do ácaro -, é provocada uma reação de hipersensibilidade cutânea tardia em cerca de duas à seis semanas após o contato, período no qual indivíduos são geralmente assintomáticos (THOMPSON *et al.;* ENGELMAN *et al*.; 2020, 2020*)*. Em casos de reexposição ao ácaro, esta reação ocorre de forma mais rápida (THOMPSON *et al*., 2021). Histologicamente ocorre a presença de erosão superficial e infiltrado inflamatório misto rico em eosinófilos de forma tanto superficial, quanto profundamente, além de edema dérmico (THOMPSON *et al*., 2021). Macroscopicamente, há a apresentação de lesões cutâneas com a presença de pequenas pápulas dispersas, frequentemente com escoriações ocasionadas pela presença de prurido. Em alguns casos, é possível encontrar a abertura de entrada que o ácaro fêmea produz ao adentrar a pele. Este conjunto de sinais e sintomas descritos representam a escabiose típica, que pode ser reconhecida na apresentação clínica (ENGELMAN *et al*., 2020).

Figura 30.1. Ácaro *Sarcoptes scabiei var. hominis* fêmea, em ampliação x200



Fonte: ENGELMAN *et al*., 2020.

O prurido é causado pela irritação cutânea que o ácaro produz, gerando o ato de coçar, normalmente de forma persistente, que tem como consequências a escoriação de pápulas de escabiose primárias e também placas eczematosas secundárias. Estas condições levam ao prejuízo da função de proteção da barreira da pele, aumentando a susceptibilidade à infecção bacteriana secundária. Os patógenos secundários mais comuns são o *Staphylococcus aureus* e *Streptococcus pyogenes* do Grupo A (GAS), e estes podem levar tanto à infecções bacterianas agudas e superficiais, quanto à bacteremia invasiva, glomerulonefrite pós-estreptocóccica aguda

(APSGN) e febre reumática aguda (IRA) (THOMPSON *et al*., 2021).

Uma forma mais severa de escabiose é denominada escabiose com crosta, também denominada "escabiose norueguesa", e pode ocorrer em indivíduos imunossuprimidos, incluindo portadores de diabetes ou HIV, pessoas desnutridas e idosos (ROMANI *et al*., 2015).

Sinais e sintomas da escabiose

A escabiose detém diversas categorias, porém, de maneira geral, pode-se classificá-la em típica ou atípica. A escabiose típica se refere a uma reação de hipersensibilidade desencadeando lesões cutâneas que se apresentam como pápulas dispersas, muitas vezes com escoriações e acompanhadas de coceira intensa. Desse modo, na grande maioria dos casos, a escabiose é diagnosticada com base nessas manifestações clínicas. Já a escabiose atípica torna o diagnóstico um verdadeiro desafio, tendo em vista que os sinais que a acompanham, além de serem divergentes entre si, possuem amplo espectro e gravidade variável **(**ENGELMAN *et al*., 2020).

Nas crianças, a escabiose resulta em nódulos inflamatórios e pápulas eritematosas com uma distribuição clássica referida como Círculo de Hebra, acometendo os membros flexurais, dobras axilares anteriores, cotovelos, punhos, tornozelos dorsais, superfícies acrais, principalmente os espaços interdigitais nos pés, área anogenital e áreas tronculares, como mamilos e área periumbilical (THOMPSON *et al*., 2021).

A coceira, de forma persistente, além de afetar o sono e a qualidade de vida do paciente, resultando em cansaço diurno, elevado nível de estresse e irritabilidade, bem como redução da capacidade de concentração e da produtividade. Também induz uma resposta de hipersensibilidade tardia, com placas escabéticas primárias erodidas e escoriadas, e placas eczematosas secundárias, o que prejudica a funcionalidade de impermeabilização da pele, aumentando ainda mais os riscos de predispor uma infecção bacteriana secundária (THOMPSON *et al*., 2020).

Figura 30.2. Escabiose clássica severa afetando o tronco de um bebê



Fonte: THOMPSON *et al*., 2021

É imprescindível abordar que pápulas discretas ou nódulos maiores encontrados no pênis ou no escroto são altamente específicos para escabiose, podendo a superfície da lesão apresentar-se lisa ou áspera, dependendo da força com que o paciente coça, mas que, de modo geral, não é escamosa. Esses achados são de extrema relevância na prática clínica, tendo em vista que contribuem no diagnóstico e estão presentes em 10 a 30% dos pacientes

adultos do sexo masculino que residem em climas temperados (THOMPSON *et al*., 2021).

Morfologicamente, as lesões da escabiose típica são pequenas, elevadas e facilmente palpáveis, mas que, ao longo do corpo, podem apresentar alterações específicas em consonância com a região em que se encontram. Vesículas (lesões pequenas, circunscritas e cheias de líquido) e pústulas (lesões pequenas, circunscritas, amarelas ou brancas contendo neutrófilos) também podem estar presentes em bebês, especialmente nas palmas das mãos e plantas dos pés, mas raramente são encontradas em adultos (THOMPSON *et al*., 2021), fator este relacionado ao sistema imunológico inato e adquirido, mais desenvolvido em adolescentes e adultos.

Neste contexto, a escabiose detém outras apresentações, como a escabiose com crosta. Essa é o resultado de uma infestação numerosa, grave, culminando em placas hiperceratóticas com aspecto de pele em crosta e que detém predileção por crianças imunocomprometidas ou com doenças crônicas. É uma condição extremamente debilitante e desfigurante, sendo altamente contagiosa e com elevada morbimortalidade (THOMPSON *et al*., 2021). Finalmente, é importante ressaltar que a escabiose é acompanhada de diversos estigmas, como o resultado da falta de higiene, pobreza e aglomeração (ENGELMAN *et al*., 2020) e agravada pelo tratamento dispendioso, absenteísmo escolar para o paciente pediátrico e profissional ao adulto infectante, restringindo assim a capacidade de sustentar a família (THOMPSON *et al*., 2021).

Relato de caso

A lactente do relato de caso em questão, apresentava lesões disseminadas em membros superiores, tórax e dorso. Levada à Unidade Básica de saúde (UBS) cerca de 10 dias após o início do quadro clínico, iniciou tratamento com antifúngico tópico (nistatina) e antibiótico (neomicina), evoluindo para piora das lesões (disseminação, crostas) com surgimento de sinais flogísticos (dor, calor, rubor, edema e perda de função) em mama direita, a qual drenou espontaneamente durante atendimento. Apesar de possuir idade de dois meses, a lactente não possuía registro de nascimento, fazendo-se necessário acionar o serviço social, o que evidencia os fatores sociais envolvidos na escabiose (Figura 30.3).

Exames laboratoriais que podem ajudar

A escabiose pode ser diagnosticada tanto pelo método tradicional de raspagem da lesão de pele, que possui sensibilidade de 90%, quanto pelo uso do dermatoscópio, que possui sensibilidade de 91% (NATSIS *et al*., 2020). Também é possível o uso de outros dispositivos como os de imagem (videodermatoscópio), ou PCR - reação em cadeia da polimerase. O diagnóstico definitivo da doença se dá pela história clínica de lesões papulares com prurido que piora a noite, acompanhada da visualização do ácaro da escabiose em qualquer estágio ou seus ovos e fezes. Considerando o espectro do ambiente pediátrico, muitas vezes o uso do dermatoscópio demonstra-se efetivo uma vez que não é invasivo, rápido e pouco estressante principalmente para crianças pequenas (THOMPSON *et al*., 2021).

Figura 30.3. Lactente do relato de caso



A presença do sinal de asa delta (Figura 30.4), que é caracterizada por ser um pequeno triângulo marrom na ponta de uma estrutura translúcida pouco definida, é essencial para a determinação diagnóstica via dermatoscópio. A partir do ano de 2020, os critérios diagnósticos para a escabiose foram divididos em três categorias, segundo a Aliança Internacional para o Controle da Escabiose (IACS, 2020): (A) escabiose confirmada, quando há a visualização do ácaro ou suas estruturas, por microscópio, dermatoscópio ou dispositivos de imagem, (B) escabiose clínica, no qual é possível apenas a visualização das lesões típicas com localizações típicas, ou (C) suspeita de escabiose, no qual é possível a identificação de lesões atípicas em locais atípicos (ENGELMAN *et al*., 2020).

Figura 30.4. Sinal de Asa delta



Legenda: Escavação do ácaro da escabiose sendo possível a identificação do *Sarcoptes scabiei var. homini* como um pequeno triângulo marrom na ponta de uma estrutura translúcida pelo dermatoscópio. **Fonte:** NATSIS *et al*., 2020.

Tratamento escabiose

O manejo adequado do paciente com escabiose envolve diversas facetas além do tratamento farmacológico (Tabelas 30.1 e 30.2) para erradicação do ácaro *Sarcoptes scabiei var. hominis* (THOMPSON *et al*., 2021). O cuidado com este paciente também depende de estratégias para impedir a propagação da doença para outros indivíduos e depende da vigilância e tratamento das complicações potencialmente associadas à escabiose, notadamente, as infecções bacterianas secundárias (THOMP-SON *et al*., 2021). Como estratégia de impedimento da propagação da escabiose, tem-se o tratamento síncrono de pessoas infestadas e seus contatos físicos próximos, mesmo na ausência de sintomas, já que estes podem ser portadores de infestações assintomáticas ou podem estar em período de latência dos sintomas (THOMPSON *et al*., 2021).

Em relação ao tratamento farmacológico, as opções de terapêutica variam entre os países e a disponibilidade de recursos, sendo que em ambientes endêmicos o tratamento por administração de medicamentos em massa revela sucesso em diminuir as taxas de escabiose e suas complicações (THOMPSON *et al*., 2021). O melhor tratamento para pacientes pediátricos com escabiose clássica é o uso da loção de permetrina 5% tópica, um potente inseticida seguro em crianças (THOMPSON *et al*., 2021). Este deve ser aplicado em todo o corpo, permanecendo em contato com a pele entre 8 à 12 horas, sendo retirado com banho e podendo ser repetido o processo depois de sete dias (THOMPSON *et al*., 2021).

Cuidado deve-se tomar em lactentes menores de dois meses, onde este fármaco está contra-indicado. Opções alternativas para o uso de permetrina são preparações contendo enxofre, o uso de crotamiton em creme 10% como via alternativa segura para bebês e o benzoato de benzila, que deve ser diluído no tratamento de crianças e bebês (consequentemente ocorrendo redução de sua eficácia), uma vez que causa irritação e queimação na pele após a aplicação (THOMPSON *et al*., 2021). Outros tratamentos tópicos não tão comumente utilizados são a loção tópica de ivermectina 1%, o inseticida lindano (efeitos adversos no Sistema Nervoso Central), a loção de malathion 0,5% e o gel de 0,002 a 2% do tea tree oil (THOMPSON *et al*., 2021).

Em relação ao tratamento oral, o medicamento considerado seguro e eficaz para a escabiose é a ivermectina, administrada via oral para crianças maiores de 15 kg. Estudos promissores têm demonstrado efetividade para menores de 15 kg com infrequentes eventos adversos leves (THOMPSON *et al*., 2021). O uso da ivermectina oral tem vantagens logísticas e de conformidade no tratamento em relação aos cremes tópicos, além de ser considerada mais eficaz do que a permetrina tópica, segundo ensaios clínicos de administração de drogas em massa (JITTAMALA *et al*., 2021). É importante também ressaltar que pacientes pediátricos com escabiose que não fazem o tratamento tópico adequadamente ou não são tratadas com ivermectina, são potenciais fontes de uma futura reinfecção da comunidade em que estão presentes (JITTAMALA *et al*., 2021).

A paciente do relato de caso deste trabalho, ao chegar no hospital, foi diagnosticada com escabiose e iniciou tratamento com permetrina 5%, loção hidratante e antibioticoterapia, apresentando melhora progressiva das lesões de pele.

O uso correto de permetrina 5% no lactente hospitalizado no Hospital Municipal de Canoas foi eficaz na melhora rápida do quadro de escabiose. Deve-se também ressaltar a importância do tratamento das infecções bacterianas secundárias, que no caso foi feito com antibiótico da classe das cefalosporinas: cefalexina, uma cefalosporina de primeira geração eficaz contra *Staphylococcus aureus* e *Streptococcus pyogenes* do Grupo A (GAS), patógenos mais comuns nas infecções bacterianas secundárias (THOMPSON *et al*., 2021). A partir do protocolo institucional formulado em conjunto com Serviço de Controle de Infecção Hospitalar (SCIH), temos realizado pesquisa para *Staphylococcus aureus* meticilina resistente (MRSA) em todas as crianças com infecção suspeita por este germe, dado o aumento desta cepa na comunidade. A paciente em questão apresentava *Staphylococcus aureus* meticilina sensível, permanecendo com tratamento com cefalosporina de primeira geração na dose de 80 mg/kg/dia de 6/6 h/10 dias, acompanhamento com a equipe de cirurgia pediátrica, além da realização de curativos diários e calor local.

Tabela 30.1. Tabela de medicamentos utilizado no tratamento tópico de escabiose

Medicamento	Indicações	Doses	Efeitos Adversos
Permetrina	Escabiose clássica não complicada em crianças maiores de dois meses de idade	5%	Prurido na aplicação.
Preparações contendo enxofre	Escabiose clássica não complicada em crianças menores de dois meses de idade	2-10% em pacientes menores de dois meses de idade 10-25% em pacientes maiores de dois meses de idade	Irritação de pele.
Crotamiton	Escabiose clássica não complicada em crianças menores de dois meses de idade	10%	Metemoglobinemia em crianças e dermatite de contato alérgica
Benzoato de benzila	Escabiose clássica não complicada em crianças maiores de cinco anos de idade	12,5% em pacientes crianças. 6,25% em pacientes bebês.	Dose de 25% pode causar irritação e queimação na pele.

Tabela 30.2. Tabela de medicamentos utilizado no tratamento oral de escabiose

Medicamentos	Indicações	Doses	Efeitos Adversos
Ivermectina	Escabiose clássica não complicada, complicada e escabiose com crosta. Indicada para adultos, crianças e bebês.	Dose única de 200 µg/kg com dose de repetição uma semana depois, para escabiose clássica não complicada.	

Fonte: BANERJI, 2015; THOPSON *et al*., 2021.

Como orientações à família, esta foi comunicada sobre os cuidados com a lavagem de roupas pessoais e de cama da paciente, e ainda também foi solicitado que o colchão da mesma fosse deixado no sol. Além disso, foi recomendado que a paciente fizesse o uso de hidratantes para pele extra seca e viesse a seguir o acompanhamento na UBS. Foi prescrito vitamina D para início imediato e Sulfato Ferroso com início no 3º mês de vida de acordo com as Diretrizes da Sociedade Brasileira de Pediatria. Óxido de Zinco para dermatites relacionadas ao uso de fraldas e Permetrina 5% para aplicação 7 dias após a alta hospitalar. Em conjunto, foi prescrita Permetrina 5% para os irmãos maiores de 2 meses de vida e Ivermectina para a mãe, pai e os irmãos maiores.

Prevenção

Na escabiose, a prevenção é separada de forma muito tênue do diagnóstico clínico e do tratamento e isso, porque a melhor prevenção se encontra na identificação da doença, seguida da contenção da cadeia de transmissão através do tratamento dos indivíduos infectados, como foi abordado ao longo deste capítulo. Portanto, de modo geral, a melhor prevenção é o cuidado completo, integral e efetivo dos doentes, o que acaba por frear a dispersão da doença. Desse modo, é importante reforçar que para o tratamento ser eficaz, ele deve contemplar todas as orientações médicas, que vão desde a administração correta dos fármacos receitados até às estratégias com o ambiente residencial. Neste sentido, a Sociedade Brasileira de Dermatologia recomenda a ausência de contato com indivíduos e objetos contaminados (SOCIEDADE BRASILEIRA DE DERMATOLOGIA, 2017)

Programas de saúde pública devem voltar o olhar para as populações de risco, sendo elas as classes economicamente desfavorecidas, os locais com superlotação como moradores de rua, regiões sem saneamento básico, asilos, orfanatos e outros, em que a higiene é ausente ou duvidosa, sendo um fator de risco extremamente relevante na contaminação. Ademais, é importante salientar que o tratamento precoce de maneira efetiva é a melhor escolha, mesmo em situações de suspeitas diagnósticas, tendo em vista que é mais vantajoso desenvolver uma estratégia farmacoterapêutica do que não fazê-lo e arriscar trazer à tona todas as consequências sociais, econômicas e psicológicas que advém com a patologia em questão (THOMPSON *et al*., 2021). Por fim, a Secretaria de Saúde do Estado de Goiás, aconselha evitar o compartilhamento de roupas pessoais, roupas de cama e toalhas, bem como evitar o contato íntimo com indivíduos de higiene dubitável ou que mesmo com boa higiene apresentem sinais e sintomas dermatológicos sugestivos de escabiose (SECRETARIA DE SAÚDE DO ESTADO DE GOIÁS, 2019).

CONCLUSÃO

Após minuciosa análise dos diversos dados encontrados ao longo do presente capítulo, chega-se à conclusão de que a escabiose é uma patologia plenamente preve-nível, dependendo de fatores socioeconô-micos culturais até a realização de políticas públicas. Essas, devem voltar-se para campanhas que propaguem melhores hábitos de higiene, além do saneamento básico e melhor qualidade de vida e moradia. Dessa forma, com uma higiene não dubitável e as mínimas condições, a probabilidade da

escabiose se propagar na população em geral diminui drasticamente.

Pode-se notar que diferentes fatores contribuíram no aumento exponencial da escabiose ao longo da pandemia de COVID-19, de modo que o cuidado da saúde em geral deve ser redobrado, não apenas para se prevenir do SARS-CoV-2, mas também para que não ocorram surtos de outras doenças, seja pelo aumento do estresse, no caso das doenças dermatológicas como um todo, seja pelo uso indiscriminado de medicamentos, que se relaciona diretamente à escabiose.

Outrossim, é imprescindível abordar a procura imediata por profissionais da saúde, para que não ocorra disseminação da doença e nem mesmo agravamento do quadro clínico, evitando assim, a propagação da cadeia de transmissão, bem como de suas complicações. Portanto, a política do isolamento social não deve retardar à procura por auxílio médico, quando esse se fizer necessário, independentemente da patologia em questão.

REFERÊNCIAS BIBLIOGRÁFICAS

BANERJI, A. Scabies. Canadian Paediatric Society, Canadá, v. 20, p. 395, 2015.

COX, V. *et al*. Estimating the global burden of scabies: what else do we need? British Journal of Dermatology, v. 184, p. 237, 2020.

ENGELMAN, D. *et al*. The 2020 International Alliance for the Control of Scabies Consensus Criteria for the Diagnosis of Scabies. The British journal of dermatology, v. 183, p. 808, 2020.

JITTAMALA, P. *et al*. A systematic review and an individual patient data meta-analysis of ivermectin use in children weighing less than fifteen kilograms: Is it time to reconsider the current contraindication? PLOS Neglected Tropical Diseases, v. 15, e0009144, 2021.

KÜBRA, E-S. *et al*. Public interest in dermatologic symptoms, conditions, treatments, and procedures during the COVID-19 pandemic: Insights from Google Trends. Dermatologic Therapy, v. 34, e14895, 2021.

KUTLU, Ö. Analysis of dermatologic conditions in Turkey and Italy by using Google Trends analysis in the era of the COVID-19 pandemic, Dermatologic Therapy, v. 33, e13949, 2020a.

KUTLU, Ö. *et al*. The effect of the "stay-at-home" policy on requests for dermatology outpatient clinic visits after the COVID-19 outbreak. Dermatologic Therapy, v. 33, e13581, 2020b.

MARTÍNEZ-PALLÁS, I. *et al*. Scabies outbreak during home confinement due to the SARS-CoV-2 pandemic. Journal of The European Academy of Dermatology and Venereology, v. 34, p. 1, 2020.

NATSIS, N.E. *et al*. A practical review of dermoscopy for pediatric dermatology part II: Vascular tumors, infections, and inflammatory dermatoses. Pediatric Dermatology, v. 37, p. 798, 2020.

ROMANI, L. *et al*. Prevalence of scabies and impetigo worldwide: a systematic review. The Lancet Infectious Diseases, v. 15, p. 960, 2015.

PORTAL R7 (Brasil). Tribuna de Jundiaí (ed.). Uso indiscriminado de ivermectina contra Covid-19 deixa pacientes com sarna sem remédio. Uso Indiscriminado de Ivermectina Contra Covid-19 Deixa Pacientes Com Sarna Sem Remédio. Disponível em: https://tribunadejundiai.com.br/saude/coronavirus/uso-indiscriminado-de-ivermectina-contra-covid-19-deixa-pacientes-com-sarna-sem-remedio/. Acesso em: 27 jun. 2021

SOCIEDADE BRASILEIRA DE DERMATOLOGIA. Escabiose: prevenção. In: Sociedade Brasileira de Dermatologia (Brasil). 2017. p. 01. Disponível em: https://www.sbd.org.br/dermatologia/pele/doencas-e-problemas/escabiose-ou-sarna/5/#prevencao. Acesso em: 27 jun. 2021.

SECRETARIA DE ESTADO DE SAÚDE DE GOIÁS. Escabiose. Escabiose: Prevenção, Estado de Goiás, p. 01-01, 21 nov. 2019. Disponível em: https://www.saude.go.gov.br/biblioteca/7604-escabiose.. Acesso em: 27 jun. 2021.

THOMPSON, R. *et al*. Paediatrics: how to manage scabies. Drugs in context, v. 10, p. 12, 2021.

CAPÍTULO 31

ABORDAGEM DE UMA DERMATOSE MUITO COMUM: ACNE VULGAR

Palavras-chave: Acne vulgar; Doenças da Pele; Dermatologia

AMANDA BRANDAO LOPES[1]
LAÍS ASSUNÇÃO VILEFORT[1]
MARCUS VINÍCIUS SANTOS MOREIRA[2]
AMANDA FERREIRA DE SOUZA CAMPOS[3]
GUILHERME GOUVEIA HOLLUNDER[4]
LAÍS MARIA PEIXOTO VIEIRA[5]
VINICIUS ORSINE YAMADA[5]
FELIPE MIARELI[5]
VICTÓRIA FEIO OBEID[5]
LORENA DE SOUZA BANDEIRA[5]
LETÍCIA ROMÃO CASCAES[5]
SOPHIA DE MEDEIROS BORÉM TIBO ROCHA[6]

1. Discente – Medicina FAMINAS-BH.
2. Discente – Medicina UNIBH.
3. Médica pelo Centro Universitário FIPMoc/UNIFIPMoc. Pós-Graduada em Psiquiatria pela Faculdade Global - FG. Especialista em Saúde Coletiva pela Universidade Federal da Bahia - UFBA .
4. Discente – Medicina Universidade Federal de Juiz de Fora.
5. Discente – Medicina UNIFENAS-BH.
6. Discente – Medicina UNIFIPMOC.

INTRODUÇÃO

A acne vulgar, popularmente conhecida como espinha ou simplesmente acne, é uma doença inflamatória cutânea muito comum que afeta as unidades pilossebáceas da pele, caracterizada geralmente por lesões inflamatórias. Atinge cerca de 94-95% da população adolescente e 20-40% dos adultos (KANWAR, 2018).

Até o momento existem quatro fatores patológicos bem conhecidos responsáveis pelo surgimento da acne: (1) hiperproliferação anormal de queratinócitos foliculares, (2) aumento da produção de sebo dentro dos folículos sebáceos, (3) proliferação de microrganismos no sebo retido e (4) inflamação local (GEBAUER, 2017).

Alguns outros fatores também podem ser responsáveis sozinhos ou em combinação para a formação de acne, tais como hereditariedade, hormônios, dieta e algumas espécies bacterianas. É importante ressaltar que existe um forte componente genético em grande parte dos pacientes, uma vez que se sabe que há maior chance de um indivíduo manifestar acne se seus pais já tiveram em algum momento da vida (KANWAR *et al*., 2018).

Clinicamente as lesões provocadas pela acne são denominadas comedões, pápulas, pústulas, nódulos ou cistos, e o resultado final pode ser uma cicatriz decorrente desse processo inflamatório. A acne é uma doença multifatorial, uma vez que os prejuízos estéticos podem trazer sérios problemas psicológicos, os quais também deverão ser alvo de tratamento (GEBAUER, 2017).

O objetivo desta revisão é fornecer uma ampla abordagem sobre a acne para que seja possível realizar uma melhor formulação do tratamento para os pacientes afetados por essa condição.

MÉTODO

A metodologia consiste em uma revisão sistemática na base de dados PubMed. Foram selecionadas sete ublicações para leitura detalhada e produção deste trabalho. Os descritores utilizados foram "*acne vulgaris*", "*skin disease*" e "*dermatology*".

Os critérios de seleção foram: publicações indexadas entre 2016 e 2020, estudos disponíveis na íntegra e artigos em língua inglesa e norueguesa. Os critérios de exclusão foram: publicações indexadas anteriores ao ano de 2016, estudos não disponíveis na íntegra, artigos em outras línguas e que não se enquadram no tema proposto.

Os resultados estão dispostos de forma descritiva e divididos em categorias temáticas abordando epidemiologia, fatores de risco, mecanismo de formação, manifestações clínicas e tratamento da acne vulgar.

RESULTADOS E DISCUSSÃO

Epidemiologia da acne vulgar

A acne vulgar é uma doença de pele crônica muito comum que surge no folículo piloso e frequentemente envolve inflamação local. Aproximadamente 85% dos adolescentes e adultos jovens são afetados pela doença, enquanto a acne moderada a grave é responsável por 15% a 20% dos casos (XU & LI, 2019).

Está associada a um profundo impacto negativo na saúde mental, incluindo aumento da prevalência de transtornos de humor, hospitalizações psiquiátricas, absenteísmo escolar, desemprego e suicídio, sendo que a

presença de transtornos mentais é mais comum em pacientes com acne (43,7%) do que naqueles sem acne (20,0%). Tem sido associada a taxas mais altas de desemprego e tem um impacto prejudicial na função social, emocional e psicológica comparado com a asma e a epilepsia (HABESHIAN & COHEN, 2020).

Com base nos dados do estudo sobre a carga global de doenças em 2013, a acne foi responsável por 0,29% de todas as doenças de pele, o que contribuiu com 1,79% para a carga global de doenças. A acne ocupa o segundo lugar entre as condições dermatológicas mais comuns, apenas após a dermatite (XU & LI, 2019).

Fatores de risco para acne vulgar

Fatores hereditários são consideradosos maiores fatores de risco para acne, enquanto fatores ambientais, como dieta e estilo de vida, desempenham um papel mais subordinado (STANGELAND *et al*., 2019).

Diversas são as causas que podem determinar o surgimento da acne ou até mesmo aumentar a sua gravidade. Alguns fatores são: indivíduos do sexo masculino, adolescência, estilo de vida estressante, tabagismo, uso de medicamentos comedogênicos, como andrógenos, halogênios, corticosteroides e cosméticos que acabam obstruindo os poros e propiciando o aparecimento de acne (FOX *et al*., 2016).

O papel da dieta no desenvolvimento da acne, representa uma área de mudança de ideias com pesquisa em andamento que é de relevância clínica imediata. Já existem pesquisas teóricas plausíveis de que elementos das dietas ocidentais contemporâneas podem estar associados com a acne (COOPER & HARRIS, 2017).

Mecanismo de formação da acne vulgar

A formação da acne se inicia a partir de uma glândula sebácea hiperativa, associada a hiperqueratinização folicular, alterações imunológicas e obstrução do infundíbulo, facilitando, dessa forma, a colonização bacteriana e consequente inflamação, podendo se apresentar com uma variedade de lesões em vários estágios inflamatórios. O aumento da quantidade de sebo é a principal fonte de nutrientes para as bactérias (KANWAR *et al*., 2018).

As áreas que, fisiologicamente, possuem uma grande quantidade de glândulas sebáceas normalmente são as mais acometidas pela acne, sendo elas as regiões da face, tórax, costas e membros superiores (FOX *et al*., 2016).

A pele é colonizada por centenas de microrganismos, que ocupam diferentes nichos ambientais cutâneos e formam diversas comunidades. Quando a flora normal é perturbada ou a defesa imunológica do hospedeiro é enfraquecida, micro-organismos oportunistas podem desencadear ou agravar certas doenças de pele. As bactérias são os membros mais dominantes e mais bem estudados do microbioma da pele. Mais de 40 gêneros bacterianos foram identificados na pele humana, principalmente pertencentes a quatro filos: *Actinobacteria*, *Firmicutes*, *Proteobacteria* e *Bacteroidetes*. As proporções dessas bactérias em cada comunidade variam dependendo dos indivíduos, locais do corpo, bem como microambientes da pele (FOX *et al*., 2016).

A bactéria *Propionibacterium acnes* é uma espécie de bactéria gram-positiva, anaeróbia, amplamente encontrada na microbiota residente da pele humana, sendo a espécie mais prevalente e abundante, respondendo por

aproximadamente 90% do microbioma. Consome as secreções produzidas pelas glândulas sebáceas, sendo ela a principal responsável pelo processo inflamatório da acne. O *Staphylococcus epidermidis*, um micro-organismo também gram-positivo e anaeróbio, é outro agente etiológico importante responsável pela formação da acne (KANWAR *et al*., 2018).

Quando o agente etiológico *P. acnes* é detectado pelo sistema imunológico do indivíduo, inica-se um processo inflamatório, no qual há a liberação de linfócitos, macrófagos e neutrófilos. Essas células podem gerar danos foliculares com ruptura, acompanhada de extravasamento de lipídios, ácidos graxos e bactérias. Pápulas, pústulas, nódulos e cistos são os nomes dados as lesões inflamatórias da acne originadas por esse processo (FOX *et al*., 2016).

Apresentação clínica da acne vulgar

A apresentação clínica varia desde lesões não inflamatórias a lesões inflamatórias. A condição afeta principalmente regiões da pele com um grande número de glândulas sebáceas, como face, pescoço, tórax (Figura 31.1) e costas (Figura 31.2) (GEBAUER, 2017).

Até hoje ainda não existe um sistema de pontuação ideal para descrever a gravidade da doença. Na Noruega, existia um sistema simplificado de contagem de lesões individuais, mas esse método nem sempre correspondia à atividade real da doença ou à percepção do paciente sobre a carga da doença. A classificação mais utilizada é a do Consenso Europeu de 2016, que divide a acne em quatro diferentes graus de gravidade com base na morfologia, onde é feita uma distinção entre lesões não inflamatórias e lesões inflamatórias, sendo principalmente estas as que determinam a gravidade e a escolha da terapia (STANGELAND *et al*., 2019).

Figura 31.1. Paciente, sexo masculino, 16 anos, apresentando acne nodular no tórax

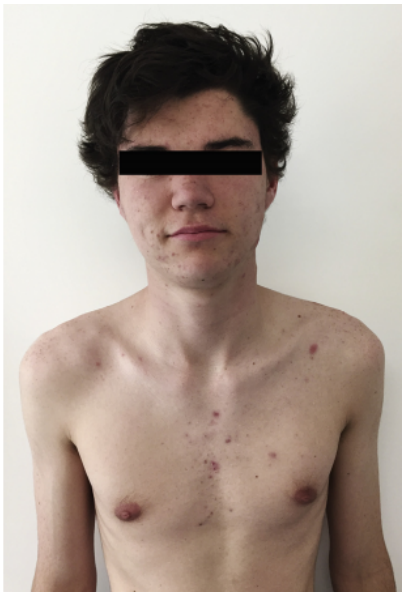

Fonte: COOPER & HARRIS, 2017.

Figura 31.2. Paciente, sexo masculino, 18 anos, apresentando cicatriz por acne em costas



Fonte: COOPER & HARRIS, 2017.

As cicatrizes são uma consequência comum da acne e costumam ser difíceis de

tratar, podendo causar ao paciente sérios prejuízos estéticos e emocionais. Estudos mostram que a maioria dos pacientes desenvolvem cicatrizes em grau mais leve ou forte. Os fatores de risco conhecidos que contribuem para o surgimento de cicatrizes são a gravidade, a duração e a manipulação das lesões. A resposta imune também parece ser crucial para o desenvolvimento da cicatriz. Ao reduzir a inflamação e encurtar o período da doença, a incidência de cicatrizes pode ser reduzida. O tratamento precoce e eficaz é, portanto, fundamental. O tratamento de cicatrizes de acne é uma tarefa desafiadora que deve ser realizada principalmente por um dermatologista (STANGELAND *et al*., 2019).

Tratamento da acne vulgar

O objetivo principal do tratamento da acne é tratar as lesões existentes, evitar novas lesões, reduzir a duração da doença e prevenir o surgimento de cicatrizes permanentes. É importante que o paciente seja orientado quanto as metas traçadas para a prevenção de novas lesões e na cicatrização das já existentes além da orientação quanto tempo de melhora da pele, o qual pode variar de 3 a 6 semanas (FOX *et al*., 2016).

Apesar dos impactos negativos da acne, a adesão ao tratamento é pobre devido a vários fatores. Os adolescentes descontinuam o tratamento, em parte, devido à melhora precoce, percepção de agravamento da acne ou efeitos colaterais, especialmente com tratamentos tópicos. O tratamento com isotretinoína oral e a satisfação com o tratamento têm sido associados ao aumento da adesão, sobretudo em adolescentes, o que sugere que a simplificação do tratamento (geralmente monoterapia) contribui de forma significativa para um melhor desfecho (HABESHIAN & COHEN, 2020).

Aspectos individuais de cada paciente sempre devem ser levados em consideração na escolha do tratamento da acne. Dentre esses aspectos estão: estágio de evolução da doença, condição clínica prévia do indivíduo, extensão e gravidade das lesões, passado endócrino e terapêutica de escolha mediante preferência do paciente (FOX *et al*., 2016).

A acne pode ser tratada topicamente ou sistemicamente. Outras opções de tratamento incluem o uso de produtos naturais ou o uso de tratamentos não medicamentosos. No entanto, um tratamento combinado que visa mais de um dos mecanismos da patogênese da acne costuma ser bem-sucedido. A resposta do paciente é registrada e o regime pode ser ajustado conforme o quadro clínico (GEBAUER, 2017).

As formulações de uso tópico têm a vantagem de serem aplicados diretamente na área afetada. Apesar de terem como efeito colateral importante a irritação local, elas são vantajosos por diminuirem a absorção sistêmica do medicamento e aumentarem a exposição das unidades pilossebáceas à substância terapêutica. Os medicamentos tópicos estão disponíveis em diversas formulações: soluções, géis, cremes e loções (FOX *et al*., 2016).

A terapia tópica é baseada no tipo e gravidade da acne. A acne leve é frequentemente tratada com retinóides tópicos ou uma variedade de tratamentos diversos, como ácido azelaico, ácido salicílico e peróxido de benzoíla. A acne inflamatória leve a moderada pode ser tratada com agentes antiinflamatórios tópicos, bem como antibióticos tópicos (GEBAUER, 2017).

O tratamento sistêmico oral é necessário quando a acne é resistente ao tratamento

tópico ou se manifesta como lesões nodulares ou deixa cicatrizes. É a escolha preferencial no tratamento de lesões inflamatórias. O tratamento sistêmico também pode ser necessário para prevenir constrangimento social e prejuízo psicológico em pessoas que sofrem de acne. O tratamento sistêmico mais comum inclui isotretinoína, antibióticos orais e agentes hormonais (GEBAUER, 2017).

A medida que a patogênese da acne é melhor compreendida e a tecnogia evolui vão surgindo uma grande quantidade de novos tratamentos que podem ser utilizados como adjuvante para controle da acne (FOX *et al*., 2016).

CONCLUSÃO

A acne é uma afecção comum da pele que atinge principalmente indivíduos adolescentes, mas pode surgir também na idade adulta. Ocorre devido a um processo inflamatório das unidades pilossebáceas presentes na pele principalmente na região da face, tórax e costas.

Pode apresentar-se clinicamente com lesões inflamatórias ou não inflamatórias, sendo as inflamatórias as manifestações mais comuns da doença. O diagnóstico é clínico e a classificação da gravidade é realizada por um médico dermatologista. O tratamento visa redução das lesões atuais e prevenção de cicatrizes, podendo ser este tópico ou sistêmico ou combinado.

REFERÊNCIAS BIBLIOGRÁFICAS

COOPER, A.J. & HARRIS, V.R. Modern management of acne. Medical Journal of Australia, v. 206, p. 41, 2017.

FOX, L. *et al*. Treatment modalities for acne**.** Molecules, v. 2, p. 1063, 2016.

GEBAUER, K. Acne in adolescents**.** The Royal Australian College of General Practitioners, v. 46, p. 892, 2017.

HABESHIAN, K.A. & COHEN, B.A. Current issues in the treatment of acne vulgaris**.** Pediatrics Official Journal of the American Academy of Pediatrics, v. 145, S225, 2020.

KANWAR, I.L. *et al*. Models for acne: a comprehensive study. Drug Discoveries & Therapeutics, v. 12, p. 329, 2018.

STANGELAND, K.Z. *et al*. Behandling av akne. Tidsskriftet den norske legeforening, v. 139, n. 12, 2019.

XU, H & LI, H. Acne, the skin microbiome, and antibiotic treatment. American Journal of Clinical Dermatology, v. 20, p. 335, 2019.

CAPÍTULO 32

MIÍASE CUTÂNEA EM PACIENTE PEDIÁTRICO: O QUE EXISTE DE NOVO NA LITERATURA

Palavras-chave: Miíase Cutânea; Pediatria; Covid-19

FRANCIELLE S ANTONINI[1]
VIVIAN PENA DELLA MEA[1]
LÍVIA CAPUANO FOGAÇA[1]
CLARICE ROMERO NICOLINO[2]
CAROLINA SAIOL RABELO[2]
CRISTIANO AMARAL DE LEON[3]

1. Discente – Medicina da Universidade Luterana do Brasil.
2. Discente – Medicina da Faculdade de Petrópolis.
3. Docente – Departamento de Pediatria da Universidade Luterana do Brasil.

INTRODUÇÃO

Miíase é uma infecção ectoparasitária causada por uma larva que se alimenta do tecido vivo ou necrótico, substâncias corporais ou comida ingerida. É uma infecção de seres humanos e animais vertebrados pela larva de uma variedade de espécies da ordem Diptera. A miíase humana afeta frequentemente a pele, mas também pode afetar outros órgãos, como a nasofaringe, o trato digestivo, o canal auditivo, as órbitas e o trato geniturinário (LY *et al*., 2018). A miíase é considerada uma doença rara, predominantemente encontrada em regiões tropicais e subtropicais (AL JUAID *et al*., 2017). Embora relativamente rara em países desenvolvidos, nota-se um aumento de sua incidência em países não endêmicos (GEYER *et al*., 2018). A razão para esse fato tem se justificado no aumento das viagens internacionais, ecoturismo e aumento da imigração de regiões endêmicas (KOLLIPARA *et al*., 2016).

Na América latina e América do sul, o *Dermatobia hominis* representa a espécie mais comum causadora de miíase cutânea, enquanto o *Cordylobia anthropophaga* (mosca tambu) é o patógeno mais comum na África. Em um estudo realizado na Argentina e no Chile, mapas de distribuição potencial de *C. hominivorax* foram produzidos usando dois conjuntos de dados diferentes – modelos obtidos com todas as localidades conhecidas para a espécie (combinando dados médicos e dados taxonômicos) e apenas modelos taxonômicos (excluindo dados médicos) (MULIERI *et al*., 2019). Os modelos preditivos obtidos neste trabalho indicaram que grandes áreas do território centro-leste da Argentina têm potencial para a ocorrência de *C*, *hominivorax*, provavelmente atingindo o paralelo 42°S. As principais variáveis associadas à distribuição de *C*, *hominivorax* foram isotermalidade ou temperatura mínima do mês mais frio (MULIERI *et al*., 2019).

A miíase pode ser classificada em duas categorias diferentes: com base na área afetada (classificação anatômica) que inclui miíase furuncular, ferida, intestinal e cavitária ou com base na vida ecológica (classificação ecológica) que inclui larvas obrigatórias, facultativas e acidentais (AL JUAID *et al*., 2017). A classificação anatômica, primeiramente proposta por Bishoop é considerada útil para prática diagnóstica e para classificar a infestação em relação a localização no hospedeiro. Mais tarde, essa classificação foi modificada por James e por Zympt (FRANCESCONI *et al*., 2012). Os detalhes das classificações estão evidenciados nas Tabelas 32.1 e 32.2.

A Miíase furuncular é comumente causada por *Dermatobia hominis* (mosca do berne) e se apresenta clinicamente com prurido e pápulas eritematosas no local da picada da mosca ou mosquito. As moscas são onipresentes e abundantes, com aproximadamente 150.000 espécies em 10.000 gêneros e 150 famílias. Esta ordem contém a maioria dos insetos que transmitem doenças em humanos (FRANCESCONI *et al*., 2012). Com a evolução da doença, a pápula se modifica em um nódulo furuncular com um orifício central.

De outra forma, a miíase da ferida é geralmente causada pela *Cochliomyia hominivorax* (mosca varejeira) e *Chrysomya bezziana*, Febre, dor, sangramento no local da ferida, leucocitose e eosinofilia podem ser encontrados. Se a infestação ocorrer em torno dos orifícios da cabeça, as larvas são conhecidas por penetrar ossos nasais, olhos ou tecido cerebral, causando sepse, cegueira e morte (KOLLIPARA *et al*., 2016). Por fim, a miíase migratória é comumente causada pela

Hypoderma bovis ou pela *Gasterophilus intestinalis* e, geralmente, infecta indivíduos que trabalham ou vivem perto do gado ou cavalos. Essa forma se apresenta como uma lesão eritematosa intensamente pruriginosa, serpentina e elevada, semelhante à larva migrans cutânea. Inúmeras espécies de moscas podem causar a miíase intestinal, incluindo a larva *Sarcophaga spp*. (LY *et al*., 2018). Na maioria dos casos, a infecção é causada pela ingestão acidental de ovos postos na comida exposta. A miíase intestinal é geralmente transitória e assintomática, no entanto, pode causar sintomas como náusea, vômito e dor abdominal.

Tabela 32.1. Classificação anatômica das miíases

por Zumpt	por Bishoop	por James
Larva Hematófaga	Larva Hematófaga	Larva Hematófago
Dérmico/ Subdérmico	Destruidor de tecidos	Furuncular
Nasofaríngeo	Migratória	Migratório
Intestinal	Infestação de cavidades	Ulcerativo/ traumático/ferida
Urogenital	Intestinal/ urogenital	Anal/vaginal Nariz/boca/seios da face Aural Ocular Entérica Bexiga/vias urinárias

Fonte: Adaptado de FRANCESCONI *et al*., 2012; AL JUAID *et al*., 2017.

No ano de 2019, o mundo foi assolado pela pandemia de Sars-CoV-2, fato que mudou a dinâmica da assistência em saúde para outras enfermidades, principalmente em países em desenvolvimento como o Brasil. A pressão sem precedentes sobre o sistema de saúde tem demandado a redistribuição imediata dos profissionais e do equipamento médico para a gestão dos casos de COVID-19. Um estudo realizado no Hospital Israelita Albert Einstein (HIAE) analisou o impacto da pandemia em um centro oncológico, localizado em um epicentro da doença na América do Sul, comparando os volumes de pacientes com câncer em um período antes e depois da pandemia da COVID-19. Em geral, observou-se um declínio de 45,0% (de 4.238 para 2.329) e de 56,2% (de 975 para 427) no número total de consultas de retorno e de novas consultas, respectivamente, entre os pacientes que procuraram tratamento oncológico no período da COVID-19 (ARAÚJO *et al*., 2020). Notou-se nos últimos 18 meses, um aumento dos casos de miíase na unidade de internação pediátrica do Hospital Municipal de Canoas, RS, notadamente as miíases com lesões mais graves.

Tabela 32.2. Classificação ecológica das miíases

Classificação	Significado
Obrigatória	Aquelas incapazes de viver fora do hospedeiro
Facultativa	São as que podem viver parasitando um hospedeiro ou não, isto é, podem ter hábitos de vida livre ou parasitária. Ex.: as larvas de moscas Sarcophagiae podem provocar miíases humanas, desenvolver-se em cadáveres ou ainda em fezes.
Acidental (pseudomiíase)	São as que exercem o papel de parasita, porém habitualmente possuem vida não-parasitária. Ex.: larvas de moscas que vivem em frutos ou vegetais em decomposição e acidentalmente atingem humanos.

Fonte: Adaptado de FRANCESCONI *et al*., 2012; AL JUAID *et al*., 2017.

Apesar de ser uma doença autolimitada na maioria dos casos, esta patologia possui

margens para complicações na população pediátrica nos países em desenvolvimento. Portanto, é imprescindível a compreensão de sua epidemiologia, fisiopatologia, fatores de risco, apresentação clínica, diagnóstico e possibilidades de tratamento para a correta intervenção na população pediátrica. O objetivo deste capítulo é discorrer sobre um caso de miíase cutânea ocorrido no Hospital Municipal de Canoas no ano de 2021 e revisar o tema à luz do conhecimento científico por meio de referenciais teóricos dos últimos onze anos.

MÉTODO

Trata-se de uma revisão de literatura com relato de caso. As informações relacionadas ao caso clínico foram obtidas por meio de revisão do prontuário e registro fotográfico dos laudos diagnósticos.

A busca por referencial teórico ocorreu nas plataformas digitais: SciELO, LILACS e PubMed, bem como em livros científicos recentes da área relativa ao tema. Foram utilizados os descritores: “Miíase”, “Miíase cutânea”, “epidemiologia” e “tratamento”. Desta busca foram encontrados 50 artigos, posteriormente submetidos aos critérios de seleção. Todos os estudos que investigaram o diagnóstico, fisiopatologia e possibilidades de tratamento da miíase foram incluídos, independentemente da população do estudo, tipo de intervenção, medidas de desfecho, duração do acompanhamento e linguagem, bem como suas variantes e possíveis complicações que possam ocorrer. Os critérios de exclusão foram: artigos duplicados, disponibilizados na forma de resumo, que não abordavam diretamente a proposta estudada e que não atendiam aos demais critérios de inclusão.

Após os critérios de seleção restaram 22 artigos que foram submetidos à leitura minuciosa para a coleta de dados. Os resultados foram apresentados em tabelas, quadros e figuras, ou de forma descritiva, divididos em categorias temáticas que visam descrever os subtítulos ou pontos - que foram mencionados na discussão ou, com base na âncora teórica. Os autores declaram que não há conflito de interesses. Não há suporte financeiro

RESULTADOS E DISCUSSÃO

Relato de Caso

Um paciente masculino, sete anos, procurou atendimento inicialmente na Unidade Básica de Saúde, no município de Canoas, Rio Grande do Sul, Brasil, com queixa de lesões pruriginosas por todo o corpo, algumas com escoriações pelas unhas. sendo medicado com cefalexina via oral, dose de 50 mg/kg/dia a cada seis horas, por sete dias. Os familiares apresentaram quadro semelhante. Cinco dias após, a mãe percebeu também, uma lesão semelhante em couro cabeludo, na qual o paciente queixava-se de dor e prurido. Febre e mal-estar não foram relatados.

Uma semana após esse fato, a mãe buscou atendimento na emergência pediátrica no Hospital Municipal de Canoas devido a ulceração da mesma lesão em couro cabeludo. Ao exame físico, a úlcera possuía cerca de 4x4 cm com miíase (Figura 32.1). A partir deste diagnóstico, foi prescrito oxacilina por via endovenosa (EV), 200 mg/kg/dia a cada seis horas por sete dias, Ivermectina via oral 6 mg, dose única e fechamento com fio catgut no local da úlcera, sendo então realizado curativo oclusivo. Foram retiradas 80 larvas na primeira intervenção e 20 larvas na segunda,

totalizando 100 larvas retiradas do couro cabeludo.

Durante a internação da enfermaria pediátrica, o paciente manteve uso de antibioticoterapia (Oxacilina EV) por possível infecção por *Staphylococcus aureus* e realizou curativos diários, descolonização da pele com mupirocina nasal e banho com clorexidina, sem novas visualizações de lavas. Na alta hospitalar, o paciente apresentava melhora nas lesões de couro cabeludo já em processo de cicatrização, sendo orientado à família higiene e curativo da ferida, além de cuidados com roupas, lençóis e limpeza de domicílio.

Figura 32.1. Ulceração de 4x4 cm com infecção de miíase em couro cabeludo em dois momentos (pré e pós-intervenção)



Mecanismo imunológico da criança e o ciclo de vida da miíase

Na miíase cavitária, as moscas depositam seus ovos diretamente em qualquer área exposta de pele ou ferida e crescem até o estágio vermiforme, mantendo-se na superfície da pele. Assim, clinicamente se manifesta pela presença de larvas vermiformes localizadas em feridas mucocutâneas expostas. O paciente pode apresentar dor e sangramento no local da infestação e, em casos mais graves, leucocitose, febre e calafrios (SHOO *et al*., 2010).

Na Miíase cutânea, as larvas penetram na pele ou são introduzidas no subcutâneo com auxílio de dípteros hematófagos, como os mosquitos. A penetração da larva geralmente não é percebida. Desta forma, os sintomas costumam iniciar quando a pápula aumenta de tamanho e evolui para um aspecto furunculoide, apresentando pequena ulceração puntiforme com saída de exsudato seroso. As larvas se alimentam e crescem em uma cavidade hipodérmica, respirando através desse orifício localizado na pele do hospedeiro e em média, após 5 a 12 semanas, a larva torna-se pupa (KOLLIPARA *et al*., 2016; KURIA *et al*., 2020) (Figura 32.2). A miíase cutânea se manifesta mais frequentemente por uma ou mais nodulações dolorosas e/ou pruriginosas, localizadas na pele ou mucosas, associadas à saída de secreção serosa ou serossanguinolenta pelo orifício puntiforme. Pode acometer qualquer parte do corpo, sendo mais comum em pele e mucosas, mas também infestam os olhos, nasofaringe, trato gastrointestinal e urogenital. A larva se move ativamente e os pacientes podem relatar uma sensação de "picada" local ou até mesmo a percepção de que algo está se movimentando abaixo da pele. Eventualmente, pode complicar com uma infecção secundária, abscesso ou celulite e adenopatias reacionais (KOLLIPARA *et al*., 2016; KURIA *et al*., 2020; SHOO, 2010).

Tanto na miíase cutânea quanto na cavitária, a infecção bacteriana secundária é incomum, devido às substâncias bactericidas produzidas pelas larvas (SOLOMON *et al*., 2016). Casos graves são raros e em sua maioria está associada à miíase cavitária cerebral na população pediátrica (RODRIGUES *et al*., 2021).

Figura 32.2. Ciclo de vida da mosca berneira (*Dermatobia hominis*)

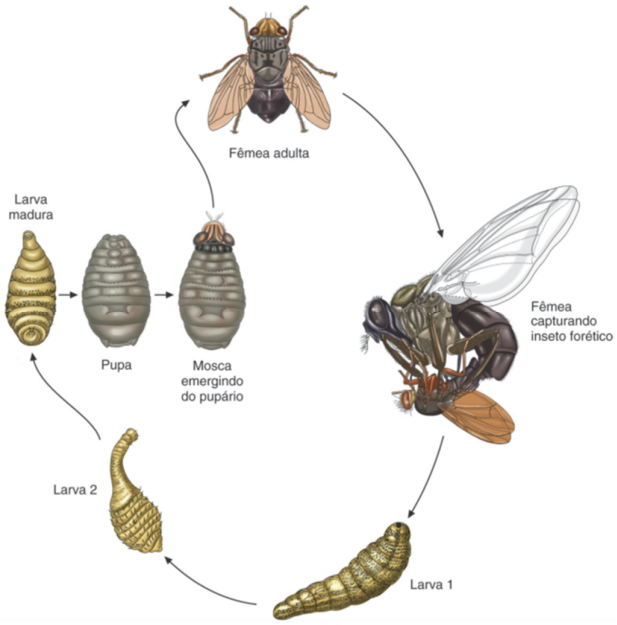

Fonte: Adaptado de FERREIRA, 2020.

Sinais e sintomas típicos

O termo "Miíase" refere-se a uma infestação dos tecidos humanos por um ecto-parasita pela larva de moscas ou mosquitos que podem contaminar em inúmeras regiões do corpo. Muitos órgãos podem ser infestados por essas larvas, sendo a miíase cutânea ou furuncular a forma mais comum (SOLOMON *et al*., 2016). Nessa forma de apresentação da doença, o paciente apresenta como forma típica uma pápula ou nódulo com um ponto central que exsuda líquido serossanguinolento ou purulento, com intenso prurido e dor. O paciente pode também apresentar febre. Ao exame físico, a presença do parasita pode ser evidenciada no poro central, pela visualização direta da parte posterior da larva (Figura 32.3).

Os sintomas do estágio larval podem incluir coceira, sensação de movimento, dor lancinante (que geralmente é noturna) e uma secreção serossanguinolenta (SOLOMON *et al*., 2016). O diagnóstico de miíase furuncular é tipicamente clínica, baseado na apresentação dos sintomas, o histórico habitacional e de viagens, além da apresentação típica da lesão (AL JUAID *et al*., 2017; GEYER *et al*., 2018; KOLLIPARA *et al*., 2016; SOLOMON *et al*., 2016).

Figura 32.3. Miíase cutânea



Legenda: Pápula pruriginosa no local em que são depositadas as larvas da mosca-do-berne. A lesão apresenta um poro central por meio do qual a extremidade posterior da larva (em destaque) intermitentemente aparece para respirar. **Fonte:** adaptado de KLAUS, 2019.

A miíase da ferida (cutânea secundária) ocorre quando as larvas da mosca infestam feridas abertas em um hospedeiro vivo,

(Figura 32.4). As espécies mais comuns de apresentação são a *Cochliomyia hominivorax*, *Chrysomya bezziana* e a *Wohlfahrtia magnifica* (KOLLIPARA *et al*., 2016; SOLOMON *et al*., 2016). Os fatores de risco para essa forma de miíase são feridas abertas, falta de higiene, idade avançada, doença psiquiátrica, alcoolismo, diabetes, doença vascular oclusiva e deficiências físicas que permitem às moscas depositar ovos ou larvas na pele (SOLOMON *et al*., 2016). Esse tipo de miíase pode causar febre, tremores, dor e sangramento no local da infecção, além de leucocitose e eosinofilia. Além disso, as infestações geralmente ocorrem ao redor das orelhas, nariz e órbita e, em recém-nascidos, podem se desenvolver ao redor do umbigo (SOLOMON *et al*., 2016). Há relatos de casos de pacientes com infestação maciça de larvas que resultaram em morte devido ao choque tóxico massivo ou à penetração em vísceras ou cavidades, especialmente na região da cabeça e pescoço (KOLLIPARA *et al*., 2016; SOLOMON *et al*., 2016).

Figura 32.4. Miíase da ferida

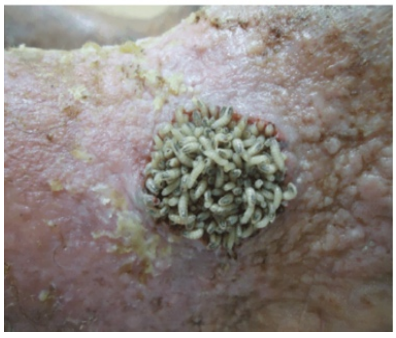

Legenda: Miíase da ferida em úlcera maleolar. **Fonte:** adaptada de AZULAY *et al*., 2017.

A miíase migratória geralmente se apresenta como uma lesão eritematosa intensamente pruriginosa, serpentina e elevada, semelhante à larva migrans cutânea. Os humanos são hospedeiros acidentais desses agentes e eles são incapazes de completar seu ciclo de vida na pele humana. A miíase migratória causada por *Gasterophilus spp*. é superficial e apresenta túneis escuros em serpentina lineares (erupção rasteira) enquanto a *Hypoderma spp*. produz uma miíase progressiva mais profunda (subcutânea) e mais dolorosa com inchaços cutâneos descontínuos e transitórios (AL JUAID *et al*., 2017; FRANCESCONI *et al*., 2012; KOLLIPARA *et al*., 2016). O principal diagnóstico diferencial é com a larva migrans cutânea (Figura 32.5), entretanto, elas se diferenciam por três características: a primeira é que a miíase migratória move-se mais devagar enquanto a miíase cutânea é mais difundida; na segunda a larva consegue sobreviver muito mais tempo a larva do helminto e pode sobreviver meses na pele humana, e, finalmente, a larva da mosca é muito maior que a larva do helminto, podendo ser vista macroscopicamente.

Figura 32.5. Diagnósticos diferencial de *Larva migrans* e miíase migratória



Legenda: Larva migrans se manisfesta como túnel eritematopapulosas, sinuoso, cuja extremidade migrante apresenta-se mais ativa, enquanto a área terminal do túnel começa a entrar em regressão, apresentando-se discretamente escamosa. Enquanto a miíase migratória ou Cutânea rasteira geralmente ocorre em pessoas expostas a bovinos e equinos. Forma-se uma linha avermelhada tortuosa com uma vesícula terminal. **Fonte:** adaptada de AZULAY *et al*., 2017.

A Miíase intestinal pode ser causada por inúmeras espécies de larvas, incluindo a *Sarcophaga spp*, Na maioria dos casos, a infecção é causada pela ingestão acidental de ovos na comida não adequadamente condicionada (LY *et al*., 2018). Essa espécie de larva pode se alimentar do tecido da mucosa intestinal, fato que pode causar alguns dos sintomas reportados pelos pacientes. A miíase intestinal é comumente assintomática, porém, pode se apresentar com sintomas de náusea, vômitos e dor abdominal. A infecção geralmente é autolimitada uma vez que a larva é excretada nas fezes, onde podem ser encontradas vivas. Deve-se diferenciar essa enfermidade da pseudomiíase na qual o paciente ingere a larva da mosca ao em vez que os ovos em alimentos contaminados, os quais passam intactos pelo trato intestinal. Em alguns casos, a origem dos sintomas pode ser confusa, porque os pacientes podem ter uma infecção entérica parasitária concomitante, como *Ascaris lumbricoides* ou estar em uso de medicamentos antiparasitários, que podem ter sido usado antes do diagnóstico de pseudomiíase (FRANCESCONI *et al*., 2012).

A miíase cavitária corresponde à infestação de cavidades naturais do corpo. A infestação costuma receber o nome da região anatômica afetada. Órgãos internos afetados por larvas dípteras também estão incluídos neste grupo (FRANCESCONI *et al*., 2012).

No caso relatado, o paciente iniciou o quadro com lesões pruriginosas por todo o corpo e couro cabeludo, evoluindo após alguns dias para ulceração de 4x4 cm no couro cabeludo, fato que resultou na retirada de 100 larvas da lesão. A contaminação provavelmente ocorreu devido às precárias condições de higiene pessoal e habitacional, baixo condição socioeconômica cultural e por se tratar de o local de residência ser uma região endêmica para a larva causadora. Os sinais e sintomas apresentados correspondem à miíase furuncular, geralmente causada nessa região do país pelo *Dermatobia hominis*, porém não foram realizados testes para definição da espécie, todos esses achados já foram reportados na literatura (AL JUAID *et al*., 2017; GEYER *et al*., 2018; KOLLIPARA *et al*., 2016).

Exames Laboratoriais

O diagnóstico de miíase geralmente é clínico, baseado na apresentação sintomatológica e no exame físico do paciente. Entretanto, há casos em que a larva não se apresenta visível, dificultando o diagnóstico. O hemograma pode apresentar-se com eosinofilia e leucocitose em casos de miíase da ferida. A biópsia da pele não é um procedimento necessário para o diagnóstico de miíase furuncular (SOLOMON *et al*., 2016). A fim de facilitar o diagnóstico, alguns exames podem ser realizados como a dermatoscopia, pois identifica as partes posteriores da larva de *D. hominis* dentro do corpo furuncular da lesão (SOLOMON *et al*., 2016).

Atualmente, a ultrassonografia tem sido um importante mecanismo de auxílio no diagnóstico da miíase furuncular. O exame de ultrassom é simples, rápido, não-invasivo bem como um procedimento barato para avaliação de muitas lesões cutâneas (KOLLIPARA *et al*., 2016). Um estudo realizado nos Estados Unidos e Japão analisou as imagens do ultrassom Doppler colorido e vídeos de nove lesões confirmadas clinicamente e cirurgicamente de infestação cutânea por larva de *Dermatobia hominis* presente em oito pacientes (BOUER *et al*., 2016). Desses, sete lesões foram ultrassonograficamente positivas para todos os critérios de ultrassom e a

presença da larva foi confirmada clínica e cirurgicamente. Os critérios avaliados e propostos foram: (a) estrutura ovalada com borda hipoecóica e centro hiperecóico, (b) movimentos espontâneos e (c) fluxo sanguíneo periférico. Logo, é importante considerar o uso do Doppler como ferramenta diagnóstica uma vez que pode evitar atrasos diagnósticos, fornecendo valiosas informações diagnósticas e terapêuticas em tempo real e em alta definição.

Por outro lado, vários procedimentos de imagem foram relatados como diagnóstico auxiliar (ultrassom, tomografia computadorzada, ressonância magnética, mamografia). Entretanto, todos os casos foram encaminhados para exames de imagem por desconhecimento do possível diagnóstico. Em alguns desses casos, a imagem não era diagnosticada porque o radiologista também não estava familiarizado com o diagnóstico (GEYER *et al*., 2018). Para o diagnóstico definitivo do gênero e da espécie da larva, pode-se solicitar a avaliação de um parasitologista após a remoção. Para a análise do especialista, a larva deve ser preservada em etanol 70 a 95% (CDC, 2021; SOLOMON *et al*., 2016).

O único exame complementar realizado no paciente estudado foi a pesquisa para MRSA (*Staphylococcus aureus* resistente à Meticilina), que teve resultado negativo. Não foi realizado nenhum outro tipo de exame complementar, uma vez que não houve dúvida diagnóstica após a extração das larvas visíveis na ulceração do couro cabeludo.

Tratamentos disponíveis e prevenção para Miíase

O tratamento é feito com a retirada manual das larvas com a devida assepsia. Para facilitar a remoção, pode-se fechar o orifício com vaselina, esparadrapo e até toucinho, como é feito popularmente) por um tempo e pinçá-las quando vierem à superfície respirar. Eventualmente, quando a lesão é muito extensa, a remoção pode ser feita sob anestesia local. Atualmente, existem medicações orais como a ivermectina, que podem também ser utilizadas no tratamento (SINGH *et al*., 2015).

O tratamento de eleição para miíase é baseado exclusivamente na extração manual completa das larvas. Não há indicação de prescrever rotineiramente antibióticos ou antiparasitário (BERNHARDT *et al*., 2019; SALOMON,2016; SINGH *et al*., 2015). Na miíase cavitária, após remoção mecânica das larvas, é necessário cuidado longitudinal com a ferida, com oclusão do local e reavaliação para prevenção de nova infestação.

Na miíase cutânea ou furuncular, popularmente conhecida como berne, sugere-se antes da remoção da larva, utilizar vaselina, parafina líquida, esmalte de unha ou fita adesiva para oclusão do orifício da pele por 24 horas. Desta forma, a larva tende a aproximar-se da superfície para respirar, facilitando a sua remoção. Após a oclusão por esse período, deve-se aplicar uma compressão na pele adjacente até que seja possível visualizar a larva. Para finalizar a extração pode ser necessário o auxílio de pinça, com movimentos de tração suave para que a larva seja extraída intacta, diminuindo reações de hipersensibilidade (KOLLIPARA *et al*., 2016; VASIEVICH *et al*., 2016; SHOO *et al*., 2010)

A principal medida de prevenção da miíase cavitária é o manejo de lesões de pele ou feridas abertas com curativos oclusivos. Para prevenção de miíase cutânea, cuidados com as roupas, como passá-las a ferro e não as secar ao solo, bem como o controle das moscas parecem auxiliar na redução da sua

incidência (PARASITES HOME. MYIASIS, 2021; LY *et al*., 2018; SOLOMON *et al*., 2016). Higiene do ambiente, melhor condição socioeconômica e cultural auxiliam as medidas preventivas desta infecção. A prevenção consiste basicamente em evitar a penetração dessas larvas, de modo a proteger as áreas descobertas da pele, principalmente feridas abertas, em especial nos locais onde existem muitas moscas (SINGH *et al*., 2015).

CONCLUSÃO

Com base no exposto acima, percebe-se a necessidade de desenvolver novos estudos relacionados à miíase, em pediatria, de forma a instrumentalizar os profissionais e estudantes na qualificação, prevenção, diagnóstica e tratamento desta enfermidade. Tal afecção é mais prevalente em países em desenvolvimento, como o Brasil, e a única forma de tratamento é a remoção manual da larva, como foi feito nesse caso do paciente pediátrico.

Sendo o Brasil uma região propícia ao desenvolvimento das principais espécies de moscas que causam miíase em humanos, os profissionais de saúde devem estar atentos a esta enfermidade que pode apresentar-se em vários sítios anatômicos do corpo humano (membros, tronco, cavidades, etc.).

Neste sentido, a miíase deve ser considerada no diagnóstico diferencial de lesões cutâneas ou abscessos resistentes a tratamento adequado (drenagem e antibioticoterapia) ou recidivantes.

REFERÊNCIAS BIBLIOGRÁFICAS

AL JUAID, A. *et al*. Furuncular myiasis in a child: A case report and literature review. Saudi journal of medicine & medical sciences, v. 5, p. 77, 2017.

ARAÚJO, S.E.A. *et al*. Impacto da COVID-19 sobre o atendimento de pacientes oncológicos: experiência de um centro oncológico localizado em um epicentro Latino-Americano da pandemia. Einstein (São Paulo), v. 19, 2020, AO6282, dez. 2020.

Azulay, RD. *et al*. Grupo GEN. Revista de dermatologia. Rio de Janeiro: Guanabara Koogan; 2017.

BERNHARDT, Victoria *et al*. Myiasis in humans—a global case report evaluation and literature analysis. Parasitology research, v. 118, p. 389, 2019.

BOUER, M. *et al*. Real-time high-frequency color Doppler ultrasound detection of cutaneous. Dermatobia hominis myiasis. 2016, Dec.; 30(12): e180-e181.

CENTERS FOR DISEASE CONTROL AND PREVENTION (CDC). Parasites Home. Myiasis. Resources for health professionals. 2020. Disponível em: https://www.cdc.gov/parasites/myiasis/health_professionals/index.html. Acesso em: 10 de jun. 2021.

FERREIRA, MU *et al*. Grupo Gen. Parasitologia contemporânea 2. Rio de Janeiro: Guanabara Koogan; 2020.

FRANCESCONI, F. *et al*. Myiasis. Clinical microbiology reviews, v. 25, p. 79, 2012.

GEYER, S. *et al*. Fluctuating lesion of the scalp after a journey to the tropics: a case of furunculoid myiasis. Dermatology online journal, v. 24, p. 13030, 2018.
KLAUS, E.*et al* . Dermatologia de Fitzpatrick: Atlas e Texto. Grupo A, 8 Ed. 2019

KOLLIPARA, R *et al*. Emerging infectious diseases with cutaneous manifestations: Fungal, helminthic, protozoan and ectoparasitic infections. Journal of the American Academy of Dermatology, v. 75, p. 19, 2016.

KURIA, S.K. *et al*. Human myiasis cases originating and reported in Africa for the last two decades (1998-2018): A review. Acta tropica, v. 210, p. 105590, 2020.

LY, P. *et al*. Intestinal myiasis caused by Sarcophaga spp. in Cusco, Peru: a case report and review of the literature. Case reports in infectious diseases, v. 2018, p. 1, 2018.

MULIERI, P.R. *et al*. Using ecological niche models to describe the geographical distribution of the myiasis-causing *Cochliomyia hominivorax* (Diptera: Calliphoridae) in southern South America. Parasitology research, v. 118, p. 1077, 2019.

RODRIGUES, F.T. *et al*. Profile of pediatric patients with myiasis treated at a tertiary hospital in Rio de Janeiro. Anais Brasileiros de Dermatologia, v. 96, p. 369, 2021.

SINGH, A. *et al*. Incidence of myiasis among humans—a review. Parasitology research, v. 114, p. 3183, 2015.

SOLOMON, M. *et al*. Cutaneous myiasis. Current infectious disease reports, v. 18, p. 1, 2016.

SHOO, B.A. *et al*. Discordance in the histopathologic diagnosis of melanoma at a melanoma referral center. Journal of the American Academy of Dermatology, v. 62, p. 751, 2010.

VASIEVICH, M.P. *et al*. Got the travel bug? A review of common infections, infestations, bites, and stings among returning travelers. American journal of clinical dermatology, v. 17, p. 451, 2016.

CAPÍTULO 33

INCIDÊNCIA E DIFERENCIAL DAS PRINCIPAIS MANIFESTAÇÕES DERMATOLÓGICAS PROVOCADAS POR VENENOS, PEÇONHAS, TOXINAS, FERRÕES, CERDAS E MORDIDAS DE ANIMAIS

Palavras-chave: Dermatologia; Peçonhas; Toxinas; Veneno

JHEMILY LOPES LIMA VILAÇA[1]
ANA CLARA OLIVEIRA DOMINGUES[1]
CAMYLLA MACHADO MARQUES[1]
LUANA NASCIMENTO[1]
POLLIANE BORGES[1]
PAULA MENDES PEIXOTO[1]
WEBERTON DORÁSIO SOBRINHO[1]
FILIPE MARTINS CRISTINO1
LANNA DO CARMO CARVALHO[1]
WILLIAM MIRANDA MEREB[1]
LAYANY HEWELYN HAMANN LANGER[1]
CARLA AZEVEDO ZAIBAK[1]
FABIANA RODRIGUES FONSECA[1]
ISABELLA FERREIRA CALDAS[1]
MONIELLY TAWINY MONTEIRO MOURA[1]

1. Discente da Universidade de Rio Verde.

INTRODUÇÃO

Acidentes com animais peçonhentos em países tropicais são considerados um grave problema de saúde pública. No Brasil, os números são justificados pela rica fauna, flora e pelo seu extenso litoral. Dados do Ministério da Saúde (MS) e do SINAN (Sistema de Informação de Agravos de Notificação) mostram um crescente número de casos, sendo maior na região Sudeste e em grandes centros, devido ao desequilíbrio ecológico ocasionado por desmatamento e alterações climáticas que aconteceram ao longo de vários anos. Outro fator é a invasão do território destes animais pelo homem, que são obrigados a buscar alimentos e abrigo nas cidades.

Com isso, algumas metrópoles passaram a notificar mais acidentes do que em regiões menos urbanizadas. Em 2018 foram notificados 259.279, sendo 28.667 só de serpentes, e em 2019 este número aumentou para 271.683 sendo 31.685 de serpentes (DATASUS, 2021).

> São muitos os animais capazes de provocar acidentes em seres humanos, na maioria das vezes pela produção de veneno com ação local (FILHO *et al*., 2017).

Acidentes com animais aquáticos, serpentes, aranhas, escorpiões, abelhas, formigas, lacraias, lagartas, besouros e morcegos, estão entre os mais notificados no Brasil. Águas-vivas causam uma erupção papular eritematosa e placas urticariformes lineares, os peixes da espécie bagres e arraias estão entre os animais que mais causam acidentes no ambiente aquático levando a necrose ocasional. Já as serpentes possuem uma letalidade em média de 0,45% dos gêneros de interesse médico no país, sendo representados por: *Crotalus*, *Lachesis e Micrurus* e *Bothrops*, sendo esta responsável por 90% dos casos. As lesões ocasionadas pela picada destes animais dependem da espécie, podendo ser edemas e bolhas, necrose e equimoses. Os escorpiões são os animais com maior número de acidentes chegando, em 2019, a 161.384 sendo 30.009 só na cidade de São Paulo (SINAN, 2021), neste caso as manifestações dermatológicas não são tão expressivas, causando apenas edema e eritema.

Abelhas e aranhas ocupam um lugar importante na estatística de acidentes com animais, chegando a 22% do número total (BRASIL, 2019). As manifestações dermatológicas das picadas de abelhas são um ponto central claro circundado por halo eritematoso, quase sempre acompanhado pelo ferrão. Já na picada de aranha pode haver edema, eritema, surgimento de bolha central, podendo ser acompanhada de equimose, petéquias, placas marmóreas, necroses e formação de escaras. É de grande importância saber diferenciar os tipos de lesões para que o tratamento seja rápido e eficaz.

O objetivo deste estudo foi analisar a incidência das principais manifestações dermatológicas provocadas por venenos, peçonhas, toxinas, ferrões, cerdas e mordidas de animais, bem como suas diferenças, visando contribuir para promoção da saúde pública.

MÉTODO

O presente trabalho trata-se de uma revisão sistemática da literatura, realizada de abril a maio, através da busca de livros e artigos nas bases de dados como SciELO e Lilacs. Utilizou-se os descritores “manifes-

tações dermatológicas", "acidentes com animais venenosos" e "animais peçonhentos".

Foram estabelecidos critérios de elegibilidade, como estudos originais em português e inglês, que verificassem as manifestações dermatológicas resultantes de acidente com animais peçonhentos em países de clima tropical publicados no período de 2001 a 2021. Os critérios de exclusão estabelecidos foram artigos que não abordassem o tema estabelecido, que não apresentassem dados consistentes e artigos publicados no período anterior a 2001.

Logo após realizar os critérios de seleção foram utilizados oito artigos posteriormente expostos à leitura para a coleta de dados. Os resultados foram exibidos de forma descritiva, separados em tópicos como ofidismo e suas espécies, escorpionismo, araneísmo e suas espécies e himenóptero abordando os sinais e sintomas causados por cada classe.

RESULTADOS E DISCUSSÃO

O reconhecimento das manifestações clínicas e a história epidemiológica do acidente permitem o diagnóstico do tipo de envenenamento na maioria das vezes.

Ofidismo

Acidente botrópico

O acidente botrópico corresponde ao acidente ofídico de maior importância epidemiológica no país, é responsável por cerca de 90% dos envenenamentos (BRASIL, 2003).

As manifestações locais evidenciam-se nas primeiras horas após a picada, com a presença de edema de intensidade variável, dor e equimose na região atingida, que progride ao longo do membro acometido. As marcas de picada nem sempre são visíveis, assim como o sangramento nos pontos de inoculação das presas. Bolhas com conteúdo seroso ou sero-hemorrágico podem surgir na evolução e dar origem à necrose cutânea (BRASIL, 2003).

Manifestações sistêmicas como hemorragias à distância, gengivorragias, epistaxis, hematêmese, hematúria, náuseas, vômitos, sudorese, hipotensão arterial e choque, também são encontradas. Essas, se classificam em leve: caracterizada por dor e edema local pouco intenso ou ausente, manifestações hemorrágicas discretas ou ausentes, com ou sem alteração do Tempo de Coagulação; moderado: caracterizado por dor e edema evidente que ultrapassa o segmento anatômico picado,acompanhados ou não de alterações hemorrágicas locais ou sistêmicas como gengivorragia, epistaxe e hematúria; grave: caracterizado por edema local endurado intenso e extenso, podendo atingir todo o membro picado, geralmente acompanhado de dor intensa e, eventualmente com presença de bolhas, podem aparecer sinais de isquemia local devido à compressão dos feixes vásculo-nervosos. Manifestações sistêmicas como hipotensão arterial, choque, oligoanúria ou hemorragias intensas definem o caso como grave, independentemente do quadro local (BRASIL, 2003).

Acidente Crotálico

O acidente crotálico é responsável por cerca de 7,7% dos acidentes ofídicos registrados no Brasil, podendo representar até 30% dos acidentes em algumas regiões (ARAÚJO, 2014)

As manifestações locais, diferente dos acidentes botrópico e laquético, não são significativas. A dor e o edema são usualmente

discretos e restritos ao redor da picada, pode haver eritema e parestesia.

Manifestações sistêmicas são diagnosticadas através do aparecimento das manifestações neurolíticas, que tem progressão craniocaudal, iniciando-se por ptose palpebral, turvação visual e oftalmoplegia. Distúrbios de olfato e paladar, além de ptose mandibular e sialorréia, podem ocorrer com o passar das horas. Raramente a musculatura da caixa torácica é acometida, o que ocasiona insuficiência respiratória aguda. Essas manifestações neurotóxicas regridem lentamente, porém são totalmente reversíveis. Pode haver gengivorragia e outros sangramentos discretos. Progressivamente, surgem mialgia generalizada e escurecimento da cor da urina. A insuficiência renal aguda é a principal complicação causada pelo óbito (BRASIL, 2005). Tais manifestações podem ser classificadas em gerais (mal-estar, prostração, sudorese, náuseas, vômitos, sonolência ou inquietação e secura da boca), neurológicas (fácies miastênica), musculares (mialgias, rabdomiólise) e distúrbios de coagulação (incoagulabilidade sanguínea ou aumento do Tempo de Coagulação).

Acidente laquético

Estudos preliminares realizados com imunodiagnóstico (ELISA) sugerem que os acidentes por Lachesis são raros (ARAÚJO, 2011).

As manifestações, tanto locais como sistêmicas, são indistinguíveis do quadro desencadeado pelo veneno botrópico. A diferenciação clínica se faz quando, nos acidentes laquéticos, estão presentes alterações vagais como náuseas, vômitos, cólicas abdominais, diarreia, hipotensão e choque (BONATO, 2011).

Acidente elapídico

Corresponde a 0,4% dos acidentes por serpentes peçonhentas registrados no Brasil (BRASIL, 2003).

As manifestações locais são dor e parestesia discretas na região da picada, não havendo lesões evidentes. Já nas manifestações sistêmicas encontram-se fácies miastênica ou neurotóxica, e complicação decorrente da progressão da paralisia da face para os músculos respiratórios (BONATO, 2011).

Acidentes por Colubrídeos

A maioria dos acidentes por Colubrídeos são destituídos de importância por causarem apenas ferimentos superficiais da pele, não havendo inoculação de peçonha (ARAÚJO, 2014). Pode haver manifestações locais como edema, dor e equimose na região da picada, porém sem gravidade.

Escorpionismo

Dados do Ministério da Saúde indicam a ocorrência de cerca de 8.000 acidentes/ano, com um coeficiente de incidência de aproximadamente três casos/100.000 habitantes. As picadas atingem predominantemente os membros superiores, 65% das quais acometendo mão e antebraço. A maioria dos casos tem curso benigno, situando-se a letalidade em 0,58% (BRASIL, 2003).

A dor é a principal manifestação local, tem instalação imediata, podendo se irradiar para o membro e ser acompanhada de parestesia, eritema e sudorese localizada ao redor do ponto de picada. Tem duração de até 24 horas, o quadro mais intenso ocorre nas primeiras horas após o acidente (BONATO, 2011). Após intervalo de minutos até poucas horas, podem surgir manifestações sistêmicas, sen-

do, gerais: hipo ou hipertermia e sudorese profusa; digestivas: náuseas, vômitos, sialorréia, dor abdominal e diarréia; cardiovasculares: arritmias cardíacas, hipertensão ou hipotensão arterial, insuficiência cardíaca congestiva e choque; respiratórias: taquipnéia, dispnéia e edema pulmonar agudo; neurológicas: agitação, sonolência, confusão mental, hipertonia e tremores (ARAÚJO & UCHÔA, 2011).

Araneísmo

Segundo os dados do Ministério da Saúde, o coeficiente de incidência dos acidentes araneídicos situa-se em torno de 1,5 casos por 100.000 habitantes (ARAÚJO, 2014).

Loxoscelismo

A picada é usualmente pouco dolorosa, podendo passar despercebida; após algumas horas, tornam-se evidentes dor, eritema e edema na região da picada, com equimose central, áreas de palidez (placa marmórea) e bolhas com conteúdo sero-hemorrágico; à palpação, nota-se área endurada. A lesão cutânea pode evoluir com necrose seca e úlcera. Acompanhando o quadro local, encontram-se queixas inespecíficas como mal-estar, cefaléia, febre e exantema. A presença de hemólise intravascular caracteriza a chamada forma cutâneo-visceral do loxoscelismo, observada na minoria dos casos, em geral nas primeiras 72 horas após a picada. Os casos graves podem evoluir com insuficiência renal aguda (BONATO, 2011).

Foneutrismo

Dor irradiada e de início imediato é o sintoma mais característico, podendo ser bastante intensa nas primeiras três a quatro horas após a picada; o quadro pode ser acompanhado por edema e sudorese no local e parestesia ao longo do membro. As marcas dos pontos de inoculação podem ou não serem visualizadas. Como manifestações sistêmicas, os pacientes podem apresentar taquicardia, hipertensão arterial, agitação psicomotora e vômitos. Crianças podem apresentar manifestações graves, como sudorese profusa, sialorréia, priapismo, hipotensão, choque e edema pulmonar agudo (BONATO, 2011).

Latrodectismo

No latrodectismo, geralmente o quadro se inicia com dor local de pequena intensidade, evoluindo com sensação de queimação; observa-se pápula eritematosa e sudorese localizada. Como manifestações sistêmicas são mais frequentemente observadas alterações motoras, como dor irradiada e contrações espasmódicas dos membros inferiores, contraturas musculares intermitentes, tremores, dor com rigidez abdominal (que pode simular abdome agudo) e fácies latrodectísmica, caracterizada por contratura facial e trismo dos masseteres. Outras manifestações, menos frequentes, incluem opressão precordial, taquicardia e hipertensão arterial, náuseas, vômitos, sialorréia e priapismo (AMESTOY, 2010).

Acidentes por hemenoptero

A incidência dos acidentes por himenópteros é desconhecida, porém a hipersensibilidade provocada por picada de insetos tem sido estimada, na literatura médica, em valores de 0,4% a 10% nas populações estudadas. As reações alérgicas tendem a ocorrer preferencialmente em

adultos e nos indivíduos profissionalmente expostos. Os relatos de acidentes graves e de mortes pela picada de abelhas africanizadas são consequência da maior agressividade dessa espécie (ataques maciços) e não das diferenças de composição de seu veneno (ARAÚJO & UCHÔA, 2011).

As reações desencadeadas pela picada de abelhas são variáveis de acordo com o local e o número de ferroadas, as características e o passado alérgico do indivíduo atingido. As manifestações clínicas podem ser: alérgicas e tóxicas.

A manifestação local, é caracterizada por dor aguda local, que tende a desaparecer espontaneamente em poucos minutos, deixando vermelhidão, prurido e edema por várias horas ou dias. As manifestações regionais são de início lento, além do eritema e prurido, o edema flogístico evolui para enduração local que aumenta de tamanho nas primeiras 24-48 horas, podendo limitar a mobilidade do membro. Ocorre ainda, manifestações sistêmicas, caracterizadas por manifestações clássicas de anafilaxia com sintomas de início rápido, cefaléia, vertigens e calafrios, agitação psicomotora, sensação de opressão torácica, prurido generalizado, eritema, urticária e angioedema, rinite, edema de laringe e árvore respiratória, dispnéia, rouquidão, estridor e respiração asmatiforme, prurido no palato ou na faringe, edema dos lábios, língua, úvula e epiglote, disfagia, náuseas, cólicas abdominais ou pélvicas, vômitos, diarréia, hipotensão, palpitações, arritmias cardíacas e infartos isquêmicos no coração ou cérebro. Por fim, as reações alérgicas tardias ocorrem vários dias após a picada e se manifesta pela presença de artralgias, febre e encefalite, quadro semelhante à doença do soro (ARAÚJO & UCHÔA, 2011).

Já as manifestações tóxicas, ocorre quando provocadas por ataque múltiplo de abelhas, é denominado de síndrome de envenenamento, por causa da quantidade de veneno inoculada. Além das manifestações já citadas, apresenta hemólise intravascular, rabdomiólise, alterações neurológicas como torpor e coma, hipotensão arterial, oligúria/anúria e insuficiência renal aguda (ARAÚJO, 2014).

Lepidópteros

Esses tipos acidentes são ocasionados por meio do contato com casulo de lepidópteros ou larvas. Nesse contexto, poucos casos são notificados sobre esse tipo de acidente.

Nota-se que os lepidópteros, possuem três formas de apresentação, dermatite vésico-urticante por contato com lagartas taturana, periartrite falangeana por pararama e sindrome hemorrágica por lonomia.

Na dermatite vésico-urticante por contato com lagartas taturana, a dor é de intensidade acentuada, associada de edema e prurido, no local ocorrido. É visualizado em alguns casos infartamento ganglionar regional, doloroso. O ferimento tem progressão com vesícula e, raramente, bolhas. A necrose da pele no ponto de contato tem sido eventualmente ocorrida (AMESTOY, 2010).

A melhora do quadro varia entre 7 a 10 dias após o acontecimento.

A periartrite falangeana por pararama, doença dos seringais ou reumatismo dos seringueiros acomete com maior intensidade os homens que trabalham com coleta de látex no Estado do Pará. A lagarta parasita é a Hevea sp, o quadro clínico se apresenta por meio de sinais flogísticos, que duram horas ou poucos dias. Além do mais, percebe-se a limitação transitória dos movimentos articulares dos dedos, sendo o dedo médio o

mais afetado na maioria dos casos, podendo esta limitação gerar um quadro de anquilose.

A Síndrome Hemorrágica por lonomia ocorre devido o contato com a larva peçonhenta da espécie mariposa Lamonia achelous, presente nos ramos ou no tronco dos vegetais. Após o contato acontece um distúrbio de coagulação provocado pela ação de substâncias encontradas na hemolinfa e possui rápida evolução para o óbito. A primeira manifestação clínica é o edema local e ardor intenso no local do contato. Desse modo, quando o contato é maciço o quadro hemorrágico é precoce, entretanto, no caso do contato superficial o quadro é tardio. Ademais, a gravidade deste quadro é variável devido a intensidade do contato e pode provocar equimoses, hematomas, hemorragias, sangramentos, hematêmese e hematúria (BRASIL, 2003).

Coleópteros

Existem muitas espécies de coleópteros que provocam irritação e bolhas cutâneas. O contato destes insetos sobre a pele determina lesões dermatológicas, através da liberação de toxinas.

Este besouro é da espécie *Paederus*, e cinco delas provocam acidentes em humanos no Brasil. Eles contêm em sua hemolinfa, uma forte toxina, intitulada pederina. Nessas espécies os adultos, ovos e larvas possuem essa toxina, mas a que é produzida pelas fêmeas é a mais potente.

Algumas manifestações são observadas com sensação de ardor contínuo, no momento do contato. Elas se apresentam em 3 intensidades: leve, moderado e grave.

Leve: inicia-se após 24 horas depois do contato, dura, em média, 48 horas e apresenta uma leve vermelhidão.

Moderado: vermelhidão intensa, coceira e dor. Prossegue um quadro vesicular, as lesões se estendem e em até 48 horas, chegam ao seu tamanho máximo. Depois, segue logo após uma escamação. Essas lesões secam em, aproximadamente, oito dias e esfoliam, ficando marcas pigmentadas que persistem por um mês ou mais.

Grave: quadro mais extenso e mais sintomas, como febre, dor local, artralgia, vômitos e vermelhidão por meses.

As áreas mais afetadas são as de maior exposição (FUNASA, 2001)

Ictismo

Denomina-se ictismo os acidentes provocados por peixes fluviais ou marinhos, sendo divididos em acidentes passivos causados por acantotóxicos ou traumatogênico por meio da ingestão do peixe e os acidentes passivos que são ocasionados por sarcotóxicos ou escombróticos. No acidente por peixe acantótico ocorre edema e eritema regionais, juntamente com dor intensa e imediata no local, assim como astenia, sudorese, vômitos, náuseas, vertigens, hipotensão e evolução para óbito. No acidente provocado por peixes não peçonhentos, a principal manifestação clínica é a dor local e sangramento local. Além do mais, nos acidentes sarco tóxicos ocorrem manifestações clínicas gastrointestinais e neurológicas, sendo essa a primeira a aparecer, percebe-se nesses casos sensação de formigamentos nos pés, na face e nos dedos das mãos, astenia, vertigens, mialgias, marchas alteradas, parada respiratória e óbito, a recuperação pode durar de semana a meses. Nos casos de acidentes Escobar os sintomas são: rubor facial, urticária, prurido, edema de lábios, cefaleia, náuseas, vômitos. Sendo

assim, as complicações nos acidentes envolvendo peixes são as infecções bacterianas secundárias, abscessos, úlceras de difícil cicatrização, culminando em possíveis amputações de membros do corpo (FUNASA, 2001).

Celenterados

Os acidentes com maior relevância no filo Coelenterata são representados pela classe das caravelas (Hydrozoa) e das águas-vivas (Scyphozoa). As manifestações locais são dor de forte intensidade no local do contato, ardência, pápulas urticariformes, placas com possível formação de bolhas e necrose em 24 horas. Enquanto isso, o quadro sistêmico é composto por náuseas, vómitos, espasmos, mal estar, febre, arritmias cardíacas, sendo a gravidade variada de acordo com a área comprometida (FUNASA, 2001).

CONCLUSÃO

Com base nos artigos encontrados, observa-se que as manifestações dermatológicas provocadas por venenos, peçonhas, toxinas, ferrões, cerdas e mordidas de animais possui características diferentes de acordo com a área do corpo afetada e o tempo decorrido entre o acidente e a intervenção médica. Como país tropical, o Brasil apresenta um enorme gama de espécies de animais, cuja mordida ou picada pode levar a acidentes e sequelas graves, muitas vezes incapacitantes e até fatais.

Diante disso, outro fator que deve ser considerado na pesquisa obtida é a real situação dos dados epidemiológicos e subnotificações para o levantamento e a protocolos adequados de tratamento. Desse modo, tendo em vista a análise dos estudos da literatura, constata-se que, anualmente, o país enfrenta uma alta incidência de acidentes por animais peçonhentos, como serpentes, aranhas, escorpiões, entre outros. Assim, com a ausência de informações dermatológicas e a falta de uma padronização de condutas nos bancos de dados, inviabilizam dimensionar as reais manifestações de lesões elementares dessas ocorrências.

O presente trabalho, portanto, relatou que os acidentes com animais que possuem algum tipo de toxina é uma agravante para saúde pública no Brasil devido às suas manifestações dermatológicas que podem variar de áreas com prurido até necrose e lesões irreversíveis. Nesse sentido, sua incidência é significativamente alta e suas consequências diversas. O tratamento adequado é essencial para sobrevida do paciente acometido e políticas públicas de saúde.

REFERÊNCIAS BIBLIOGRÁFICAS

AMESTOY, S.C. *et al*. Paralelo entre educação permanente em saúde e administração complexa. Revista Gaúcha de Enfermagem, v. 31, p. 383, 2010.

ARAÚJO, L.U.A. *et. al*. Avaliação da qualidade da atenção primária à saúde sob a perspectiva do idoso. Ciência & Saúde Coletiva, v. 19, p. 3521, 2014.

ARAÚJO, P.T.B. & UCHÔA, S.A.C. Avaliação da qualidade da prescrição de medicamentos de um hospital de ensino. Ciência & Saúde Coletiva, v. 16, p. 1107, 2011.

BONATO, V.L. Gestão de qualidade em saúde: melhorando assistência ao cliente. O Mundo da Saúde, v. 35, p. 319, 2011.

BRASIL. Lei n° 10.741, de 1 de outubro de 2003. Dispõe sobre o Estatuto do Idoso e dá outras providências. Brasília DF., out., 2003. Disponível em: http://www.planalto.gov.br/ccivil_03/leis/2003/l10.741.htm. Acesso em: 25 out. 2019.

BRASIL. Ministério da Saúde (MS). Tecnologia da Informação a Serviço do SUS (DATASUS). Acidentes por animais peçonhentos - notificações segundo tipo de acidente no Brasil em 2018/2019, v. 1, 2019. Disponível em: http://tabnet.datasus.gov.br/cgi/tabcgi.exe?sinannet/cnv/animaisbr.def.Acesso em 01 jun. 2021

BRASIL. Guia de Vigilância Epidemiológica, em 2005 [s.l: s.n.]. Disponível em https://bvsms.saude.gov.br/bvs/publicacoes/guia_vigilancia_saude_3ed.pdf. Acesso em 1 jun. 2021

FILHO, F.B. *et al*. Manifestações Dermatológicas Provocadas por Venenos, Peçonhas, Toxinas, Ferrões, Cerdas e Mordidas de animais. *In*: AZULAY, Rubem David. Dermatologia. 7. ed. Rio de Janeiro: Guanabara Koogan, 2017. cap. 50, p. 569.

FUNDAÇÃO NACIONAL DE SAÚDE (FUNASA). Manual de diagnóstico e tratamento de acidentes por animais peçonhentos. 2 ed, 120p - Brasília: Fundação Nacional de Saúde (FUNASA). 2001.

SINAN - Sistema de Informação de Agravos de Notificação (SINAN/SVS/MS). Acidente por animais peçonhentos - notificações registradas no sistema de informação de agravos de notificação - Brasil. Disponível em :http://tabnet.datasus.gov.br/cgi/deftohtm.exe?sinannet/cnv/animaisbr.def. Acesso 01 jun. 2021.

CAPÍTULO 34

O AUMENTO DA INCIDÊNCIA DO CÂNCER DE PELE NO BRASIL E A IMPORTÂNCIA DE SUA PREVENÇÃO

Palavras-chave: Neoplasias Cutâneas; Protetores Solares; Prevenção de Doenças; Detecção Precoce de Câncer

ANA CLÁUDIA FERREIRA YONEMOTO[1]
MÁRIO CIRO CHOPTIAN JÚNIOR[1]

1. Discentes de Medicina, Faculdade de Dracena, Fundação Dracenense de Educação e Cultura, Rua Bahia, 332, Dracena, SP, 17900-000.

INTRODUÇÃO

O câncer é uma patologia que causa um crescimento desordenado e exacerbado das células, ocasionando um desequilíbrio entre mitose e apoptose celular. O câncer de pele pode ser dividido em dois tipos: não melanoma e melanoma. O câncer de pele não melanoma (CPNM) é o mais frequente e abrange o carcinoma basocelular, que representa a maioria dos casos e, o espinocelular (SANTOS *et al*.,, 2012; COSTA, 2012).

Dentre todas as neoplasias malignas diagnosticadas, o CPNM é o tipo mais comum entre ambos os sexos, apresentando uma estimativa de casos no Brasil em 2020 de 176.930, sendo 83.770 homens e 93.160 mulheres (INCA, 2019). Segundo o Instituto Nacional de Câncer (INCA), o CPNM possui altas chances de cura se detectado precocemente, refletindo em 2019 um número de mortes no Brasil de 2.616 casos, sendo 1.488 homens e 1.128 mulheres; o câncer de pele melanoma é mais agressivo, porém menos comum, o que é refletido nas estimativas de 2020 pelo INCA, de 8.450 casos, sendo 4.200 homens e 4.250 mulheres e no número de mortes no Brasil, em 2019, de 1.978, sendo 1.159 homens e 819 mulheres (INCA, 2021a).

O Brasil é um país tropical que recebe grandes quantidades de radiação solar, possui uma vasta quantidade de atividades socioeconômicas e até mesmo lazer relacionadas à exposição solar (ZINK, 2014).

Os fatores de risco estabelecidos para o surgimento das lesões de pele são histórias familiares de câncer de pele, fatores genéticos e radiação ultravioleta (UV). No melanoma, a história pessoal ou familiar representa o maior fator de risco. Em relação ao CPNM, a constante exposição ao sol surge como seu principal fator de risco (COSTA, 2012; CASTILHO *et al*.,, 2010). A luz solar possui um amplo espectro de radiação, portanto, pode-se encontrar radiações muito nocivas para a pele, como a radiação UV. Os raios UV possuem um efeito cutâneo e supressor no sistema imunológico, além de facilitar mutações gênicas, causando danos diretamente ao DNA e produzindo moléculas ativadas de oxigênio, que resultam em um maior dano ao DNA celular e outras estruturas moleculares. Os efeitos causados por essas radiações dependem da intensidade da mesma, da frequência, do tempo da exposição e das características de cada pele (ZINK, 2014; SILVA *et al*.,, 2015).

A cor da pele possui a pigmentação constitutiva, que é herdada geneticamente, e cor facultativa, que resulta da exposição solar, ou seja, pode ser induzida. Em 1976 foi criada pelo médico Thomas B. Fitzpatrick a classificação dos fototipos cutâneos de Fitzpatrick (Tabela 34.1). A escala se baseia em seis fototipos, no qual indivíduos com a pele mais clara têm maiores probabilidades ao câncer de pele (BRASIL, 2017a).

O protetor solar é fundamental como prevenção primária, sua utilização deve ser adequada ao tipo de pele e seu uso em quantidade proporcional à exposição aos raios UV. Além disso, a diminuição da exposição aos raios solares em horários de alta incidência (entre 10 horas e 16 horas) e o uso de vestuários e acessórios são medidas auxiliares à prevenção (SANTOS *et al*.,, 2012; COSTA, 2012).

Tabela 34.1. Classificação dos fototipos de Fitzpatrick

	Fototipos	Descrição	Sensibilidade ao sol
I.	Branca	Pele muito branca, cabelo em geral ruivo. A pele queima facilmente e dificilmente se bronzeia.	Muito sensível
II.	Branca	Pele branca, cabelos loiros e olhos claros. A pele queima facilmente e bronzeia moderada e uniformemente.	Sensível
III.	Morena clara	Pele branca, cabelos castanhos escuros ou pretos. A pele queima e bronzeia moderada e uniformemente.	Normal
IV.	Morena moderada	Pele clara ou bege, incluindo pessoas orientais. A pele queima pouco, bronzeia fácil e moderadamente.	Normal
V.	Morena escura	Pele parda escura ou marrom médio (pessoas mulatas). Queima raramente, bronzeia muito e mancha com facilidade.	Normal
VI.	Negra	Pele totalmente pigmentada (negra). Queima muito raramente, bronzeia muito e mancha com facilidade.	Resistente

Fonte: RIGEL, 2011.

O diagnóstico precoce de lesões iniciais é imprescindível para a prevenção secundária, implicando em menores cicatrizes e, até mesmo, de algum prejuízo funcional. Quando se trata do melanoma, por apresentar uma mortalidade elevada, o diagnóstico precoce torna-se necessário para preservar a vida do paciente (COSTA, 2012).

O objetivo deste artigo é enfatizar a relevância da prevenção do câncer de pele, através da elucidação de dados epidemiológicos referentes à mortalidade de cânceres de pele no Brasil.

MÉTODO

Os dados foram obtidos através do Atlas de Mortalidade por Câncer, a partir das informações disponibilizadas pelo Sistema de Informações sobre Mortalidade (SIM), do Ministério da Saúde e da publicação descritiva da Estimativa 2020: incidência de câncer no Brasil do Instituto Nacional de Câncer José Alencar Gomes da Silva (INCA).

RESULTADOS E DISCUSSÃO

A Tabela 34.2 apresenta a estimativa de incidência de doenças malignas para o ano de 2020, de acordo com o sexo e sítio de origem. Foi estimado um total de 309.750 novos casos em homens e 316.280 em mulheres, totalizando uma estimativa de incidência anual, referente a todas as neoplasias malignas em 2020 de 626.030 casos. Deve-se destacar o número total de anaplasias da pele, o qual é estipulado em um total de 185.390 novos casos, representando 29,61% de todas doenças malignas.

A Tabela 34.3 aborda a mortalidade por câncer de pele (melanoma) em homens e mulheres, em números absolutos, em suas respectivas taxas de acordo com o intervalo de idade descrito entre os anos de 2018 a 2019. O número de óbitos é representado pelo total de 2.197 (58,3%) casos nos homens e, 1.571 (41,7%) casos nas mulheres.

Tabela 34.2. Estimativas para o ano de 2020 do número de novos casos de câncer, segundo sexo e localização primária

Localização Primária da Neoplasia Maligna	Homens	Mulheres
Próstata	65.840	-
Mama Feminina	-	66.280
Colo do Útero	-	16.710
Traqueia, Brônquio e Pulmão	17.760	12.440
Cólon e Reto	20.540	20.470
Estômago	13.360	7.870
Cavidade Oral	11.200	4.010
Laringe	6.470	1.180
Bexiga	7.590	3.050
Esôfago	8.690	2.700
Ovário	-	6.650
Linfoma de Hodgkin	1.590	1.050
Linfoma não Hodgkin	6.580	5.450
Glândula Tireoide	2.310	11.950
Sistema Nervoso Central	5.870	5.230
Leucemias	5.920	4.890
Corpo do Útero	-	6.540
Pele Melanoma	4.200	4.250
Outras Localizações	48.060	42.390
Todas as Neoplasias, exceto Pele não Melanoma	225.980	223.110
Pele não Melanoma	83.770	93.170
Todas as Neoplasias Malignas	309.750	316.280

Fonte: Adaptado do INCA, 2019.

Tabela 34.3. Taxa de mortalidade por câncer do tipo melanoma, de acordo com a idade e sexo, pela população mundial e brasileira, por 100.000, entre 2018 e 2019

	Número de Óbito	Taxa Específica	Número de Óbito	Taxa Específica	Número de Óbito	Taxa Específica
FAIXA ETÁRIA	Homens		Mulheres		Todos	
00 A 04	0	0	1	0,01	1	0
05 A 09	1	0,01	1	0,01	2	0,01
10 A 14	2	0,01	2	0,01	4	0,01
15 A 19	4	0,02	1	0,01	5	0,01
20 A 29	27	0,08	19	0,06	46	0,07
30 A 39	102	0,31	85	0,25	187	0,28
40 A 49	204	0,78	156	0,57	360	0,67
50 A 59	353	1,71	246	1,1	599	1,39
60 A 69	529	4,18	311	2,13	840	3,08
70 A 79	510	8,46	322	4,05	832	5,95
80 OU MAIS	465	18,65	427	10,35	893	13,49
TOTAL	2.197	-	1.571	-	3.769	-

Fonte: Adaptado do INCA, 2021b.

A Tabela 34.4 engloba a mortalidade por outras neoplasias malignas da pele ou câncer não melanoma em homens e mulheres, em números absolutos, em suas respectivas taxas de acordo com o intervalo de idade abordado entre os anos de 2018 a 2019. O número de óbitos é representado pelo total de 2.846 (57,55%) nos homens e 2.099 (42,45%) nas mulheres.

Na Tabela 34.5 pode-se ter um panorama geral do total de óbitos por câncer do tipo melanoma e sua taxa referente a cada ano, entre os anos de 1979 e 2019. Devemos observar que há um aumento sutil, ano a ano, que pode ser interrompido por períodos de queda discreta ou estagnação da taxa e/ou do número total de óbitos.

Tabela 34.4. Taxa de mortalidade por câncer do tipo não melanoma, de acordo com a idade e sexo, pela população mundial e brasileira, por 100.000, entre 2018 e 2019

	Número de Óbito	Taxa Específica	Número de Óbito	Taxa Específica	Número de Óbito	Taxa Específica
FAIXA ETÁRIA	Homens	Homens	Mulheres	Mulheres	Todos	Todos
00 A 04	0	0	1	0,01	1	0
05 A 09	1	0,01	1	0,01	2	0,01
10 A 14	0	0	0	0	0	0
15 A 19	4	0,02	1	0,01	5	0,01
20 A 29	21	0,06	9	0,03	30	0,04
30 A 39	46	0,14	23	0,07	69	0,1
40 A 49	121	0,46	74	0,27	195	0,36
50 A 59	293	1,42	148	0,66	441	1,03
60 A 69	511	4,04	224	1,53	735	2,69
70 A 79	667	11,06	365	4,59	1.032	7,38
80 OU MAIS	1.182	47,4	1.253	30,38	2.435	36,79
TOTAL	2.846	-	2.099	-	4.945	-

Fonte: Adaptado do INCA, 2021b.

Tabela 34.5. Mortalidade por câncer do tipo melanoma no Brasil entre 1979 e 2019

Ano	Total de óbitos	Total de óbitos por câncer	Porcentagem
1979	711742	406	0,06
1980	750727	402	0,05
1981	750276	466	0,06
1982	741614	441	0,06
1983	771203	451	0,06
1984	809825	464	0,06
1985	788231	462	0,06
1986	811556	503	0,06
1987	799621	515	0,06
1988	834338	563	0,07
1989	815774	595	0,07
1990	817284	641	0,08
1991	803836	662	0,08
1992	827652	714	0,09

1993	878106	737	0,08
1994	887594	814	0,09
1995	893877	800	0,09
1996	908883	832	0,09
1997	903516	847	0,09
1998	931895	896	0,1
1999	938658	912	0,1
2000	946686	1028	0,11
2001	961492	1075	0,11
2002	982807	1059	0,11
2003	1002340	1081	0,11
2004	1024073	1087	0,11
2005	1006827	1171	0,12
2006	1031691	1236	0,12
2007	1047824	1296	0,12
2008	1077007	1311	0,12
2009	1103088	1392	0,13
2010	1136947	1507	0,13
2011	1170498	1475	0,13
2012	1181166	1522	0,13
2013	1210474	1547	0,13
2014	1227039	1609	0,13
2015	1264175	1794	0,14
2016	1309774	1773	0,14
2017	1312663	1835	0,14
2018	1316719	1791	0,14
2019	1349802	1978	0,15

Fonte: Adaptado do INCA, 2021b.

Na Tabela 34.6 tem-se um panorama geral do total de óbitos CPNM e sua taxa referente a cada ano, entre os anos de 1979 e 2019. Podemos verificar um aumento discreto, ano a ano, que pode ser alternado por períodos de uma estagnação da taxa e/ou do número total de óbitos e leve queda. No entanto, diferentemente da Tabela 34.5, não é observada uma constância na variação da taxa e do número total de óbitos.

Como descrito na Tabela 34.2, se sabe que a incidência estimada dos cânceres de pele representa aproximadamente um terço de todas as neoplasias malignas no ano de 2020, o que demonstra que o índice de brasileiros que desenvolvem câncer de pele é elevado, sua incidência e mortalidade (Tabelas 34.5 e 34.6) crescem a cada ano, principalmente pelo Brasil possuir uma alta incidência de raios UV e uma população desorientada sobre a importância da prevenção. A constante exposição aos raios UV é um fator carcinogênico para a ocorrência do câncer de pele, sendo a exposição solar excessiva um fator de risco, tendo em vista que a pele está incessantemente em contato com a radiação UV (SANTOS *et al*.,, 2012).

Estudos recentes reconhecem que o uso do protetor solar com alto FPS é capaz de prevenir as ceratoses actínicas, lesões de pele precursoras do carcinoma espinocelular e o próprio carcinoma espinocelular, além do melanoma. No entanto, não há estatísticas significativas que comprovem que o uso de protetor solar, isoladamente, seja capaz de prevenir o carcinoma basocelular e o melanoma; é fundamental destacar que o uso de protetores solares tópicos não causam deficiência de vitamina D, uma vez que, a mesma não depende exclusivamente da síntese na pele após exposição aos raios UV,

mas também da idade, dieta e fototipo (BURNETT & WANG, 2011; REDDY & GILCHREST, 2011).

Tabela 34.6. Mortalidade por câncer do tipo não melanoma no Brasil entre 1979 e 2019

Ano	Total de óbitos	Total de óbitos por câncer	Porcentagem
1979	711742	392	0,06
1980	750727	368	0,05
1981	750276	325	0,04
1982	741614	349	0,05
1983	771203	414	0,05
1984	809825	408	0,05
1985	788231	471	0,06
1986	811556	492	0,06
1987	799621	499	0,06
1988	834338	508	0,06
1989	815774	462	0,06
1990	817284	500	0,06
1991	803836	513	0,06
1992	827652	507	0,06
1993	878106	553	0,06
1994	887594	667	0,08
1995	893877	580	0,06
1996	908883	674	0,07
1997	903516	761	0,08
1998	931895	819	0,09
1999	938658	736	0,08
2000	946686	827	0,09
2001	961492	944	0,1
2002	982807	1208	0,12
2003	1002340	1060	0,11
2004	1024073	1080	0,11
2005	1006827	1187	0,12
2006	1031691	1274	0,12
2007	1047824	1329	0,13
2008	1077007	1433	0,13
2009	1103088	1440	0,13
2010	1136947	1521	0,13
2011	1170498	1621	0,14
2012	1181166	1646	0,14
2013	1210474	1769	0,15
2014	1227039	1824	0,15
2015	1264175	1958	0,15
2016	1309774	2112	0,16
2017	1312663	2250	0,17
2018	1316719	2329	0,18
2019	1349802	2616	0,19

Fonte: Adaptado do INCA, 2021b.

Protetores solares normalmente não são usados corretamente, uma vez que, não são aplicados na dosagem e frequência apropriada (BURNETT & WANG, 2011). Demonstrando a insuficiência de conhecimento da população em relação ao câncer de pele, suas complicações e seus fatores de risco. Por isso, é indispensável o investimento do governo na saúde pública para a prevenção e diagnóstico precoce do câncer de pele, como campanhas educativas sobre profilaxia e malefícios do câncer de pele (LEAL *et al*.,, 2014).

O exame físico é imprescindível para o diagnóstico do câncer de pele, através da inspeção visual da lesão de pele do paciente, como recomendado pela SBD, para auxiliar na identificação de sinais de malignidade podemos utilizar a Regra do ABCDE, onde observamos assimetria, borda, colação, diâmetro e evolução. A análise histopatológica, por biópsia da lesão, é necessária quando houver suspeita de câncer de pele. Algumas técnicas podem ser utilizadas para auxiliar no diagnóstico, por exemplo a dermatoscopia e a microscopia confocal (COSTA, 2012; VESTERGAARD *et al*., 2008; BRASIL, 2017b).

CONCLUSÃO

O câncer de pele geralmente acomete pessoas que são expostas em excesso às radiações solares. Como prevenção primária, o protetor solar é essencial, por isso é crucial que a população tenha conhecimento que a exposição aos raios solares, ocasiona um risco maior de desenvolver câncer de pele.

Além da necessidade da fotoproteção, o conhecimento de medidas educativas é indispensável, por exemplo em período diurno: usar camisas de manga longa, calças compridas e boné ou chapéu; utilizar óculos de sol, sombrinha ou guarda-sol e sempre que possível, quando realizadas atividades

laborais ao ar livre, evitar o período das horas mais quentes do dia, ou seja, entre 10 horas e 16 horas.

Como prevenção secundária, o diagnóstico precoce de lesões iniciais é necessário, uma vez que implica em cicatrizes menores e diminuição do prejuízo funcional, pois, dessa maneira, é possível buscar a preservação da pele sã adjacente, da função da área tratada e um melhor resultado cosmético. O paciente deve ser questionado quanto ao aparecimento de pintas/sinais/manchas novas na pele ou mudança de tamanho, forma ou cor, nas antigas, caso haja uma lesão sugestiva de câncer de pele, é imprescindível uma avaliação do médico dermatologista.

A prevenção eficaz e adequada é capaz de reduzir o número da incidência e por consequência a mortalidade gerada pelo câncer de pele, propiciando uma maior qualidade de vida para a população e um menor gasto para saúde pública.

REFERÊNCIAS BIBLIOGRÁFICAS

BRASIL. Sociedade Brasileira de Dermatologia. Câncer de pele. Brasília: SBD, 2017b. Disponível em: https://www.sbd.org.br/dermatologia/pele/doencas-e-problemas/cancer-da-pele/64/. Acesso em: 17 jul. 2021.

BRASIL. Sociedade Brasileira de Dermatologia. Classificação dos fototipos de pele: Sociedade Brasileira de Dermatologia. Brasília: SBD, 2017a. Disponível em: https://www.sbd.org.br/dermatologia/pele/cuidados/classificacao-dos-fototipos-de-pele/. Acesso em: 17 jul. 2021.

BURNETT, M.E. & WANG, S.Q. Current sunscreen controversies: a critical review. Photodermatology, Photoimmunology & Photomedicine, v. 27, p. 58, 2011.

CASTILHO, I.G. *et al*. Fotoexposição e fatores de risco para câncer da pele: uma avaliação de hábitos e conhecimentos entre estudantes universitários. Anais Brasileiros de Dermatologia, v. 85, p. 173, 2010.

COSTA, C.S. Epidemiologia do câncer de pele no Brasil e evidências sobre sua prevenção. Diagnóstico e Tratamento, v. 17, p. 206, 2012.

INSTITUTO NACIONAL DE CÂNCER. Atlas de Mortalidade por câncer. INCA, 2021a. Disponível em: https://www.inca.gov.br/aplicativos/atlas-de-mortalidade-por-cancer. Acesso em: 17 jul. 2021.

INSTITUTO NACIONAL DE CÂNCER. Câncer de pele Melanoma. INCA, 2021b. Disponível em: https://www.inca.gov.br/tipos-de-cancer/cancer-de-pele-melanoma. Acesso em: 17 jul. 2021.

INSTITUTO NACIONAL DE CÂNCER. Estimativa 2020: incidência de câncer no Brasil. Rio de Janeiro: INCA, 2019a.

LEAL, C.K.M. *et al*. Medidas preventivas do câncer de pele utilizados por mototaxistas de uma unidade da federação no nordeste brasileiro. Revista Interdisciplinar, v. 7, p. 141, 2014.

REDDY, K.K.& GILCHREST, B.A. Iatrogenic effects of photoprotection recommendations on skin cancer development, vitamin D levels, and general health. Clinics in dermatology, v. 29, p. 644, 2011.

RIGEL, D.S. Cancer of the skin. 2. ed. Elsevier: China, 2011.

SANTOS, S.O. *et al*. Importância do uso de protetor solar na prevenção do câncer de pele e análise das informações desses produtos destinados a seus usuários. Journal of Health & Biological Sciences, v. 6, p. 279, 2018.

SILVA, R.R. *et al*. A luz e os filtros solares: Uma temática sociocientífica. Revista Virtual de Química, v. 7, p. 218, 2015.

VESTERGAARD, M.E. *et al*. Dermoscopy compared with naked eye examination for the diagnosis of primary melanoma: a meta-analysis of studies performed in a clinical setting. British Journal of Dermatology, v. 159, p. 669, 2008.

ZINK, B.S. Câncer de pele: a importância do seu diagnóstico, tratamento e prevenção. Revista Hospital Universitário Pedro Ernesto, v. 13, p. 76, 2014.

CAPÍTULO 35

ABORDAGEM GERAL DA PSORÍASE

Palavras-chave: Psoríase; Doenças da Pele; Dermatologia

LAÍS ASSUNÇAO VILEFORT[1]
AMANDA BRANDAO LOPES[1]
LUIZ PHELIPE GONTIJO PACHECO[2]
LUIZ FILLIPE GODINHO PARAGUAY[2]
ANA CAROLINA LOPES ARAUJO[3]
PATRÍCIA MORAIS DE ARAÚJO[3]
MICHELLE ALVES RIBEIRO[3]
JUNIA MURTA PEDRAS LOPES EVANGELISTA[3]
ANA BÁRBARA DUMONT SALLES[3]
MARALINA PEIXOTO PAIVA[3]
RAFAEL LUCAS CECÍLIO MENDES[3]
MARIA CAROLINA FERRAZ CAJADO SAMPAIO[4]

1. Discente – Medicina FAMINAS-BH.
2. Discente – Medicina UNIFENAS-BH.
3. Discente – Medicina UNIBH.
4. Discente - Centro universitário de Caratinga - UNEC.

INTRODUÇÃO

A psoríase é uma doença crônica autoimune, que atinge sobretudo pele e articulações, sendo a psoríase vulgar o subtipo mais comum. Afeta igualmente homens e mulheres e mais adultos do que crianças. Possui uma prevalência mundial média em torno de 2 a 3% e é uma doença que se manifesta preferencialmente na pele, mas pode acometer diversos outros sistemas do organismo humano (GREB *et al*., 2016).

Dentre as diversas manifestações que esta doença pode causar, alguns dos sintomas que comumente apresentam-se em todos os indivíduos afetados são: prurido, sensação de queimação e dor. A extensão da pele acometida pela doença é bastante variável e a grande maioria dos casos apresentam uma evolução cíclica semelhante, com crises prolongando-se por semanas ou meses e diminuindo por um tempo ou entrando em um remissão (GREB *et al*., 2016).

A fisiopatologia da doença envolve uma interação entre os sistemas imunológico natural e adquirido. No entanto, o surgimento da doença pode ser potencializado por alguns fatores em casos de indivíduos já predispostos (KAMIYA *et al*., 2019).

O objetivo desta revisão é fornecer uma ampla abordagem sobre a psoríase, uma doença que afeta milhões de pessoas em todo mundo, ampliando o conhecimento acerca de sua epidemiologia, fisiopatologia, classificação clínica, comorbidades associadas, diagnóstico e tratamento.

MÉTODO

A metodologia consiste em uma revisão sistemática na base de dados PubMed. Foram selecionadas sete publicações para leitura detalhada e produção deste trabalho. Os descritores utilizados foram "*psoriasis*", "*skin disease*" e "*dermatology*".

Os critérios de seleção foram: publicações indexadas entre 2016 e 2020, estudos disponíveis na íntegra e artigos em língua inglesa. Os critérios de exclusão foram: publicações indexadas anteriores ao ano de 2016, estudos não disponíveis na íntegra, artigos em outras línguas e que não se enquadram no tema proposto.

Os resultados estão dispostos de forma descritiva e divididos em categorias temáticas abordando epidemiologia, classificação clínica, comorbidades associadas, diagnóstico e tratamento da psoríase.

RESULTADOS E DISCUSSÃO

Epidemiologia da psoríase

Cerca de 3,2% dos adultos e 0,13% das crianças nos Estados Unidos da América (EUA) são afetados pela psoríase. A incidência no país é 80 novos casos por 100.000 pessoas a cada ano. No planeta, em média 125 milhões de pessoas sofrem com a doença (ARMSTRONG & READ, 2020).

A psoríase pode se manifestar em qualquer período da vida, mas existe uma distribuição específica em sua época de aparecimento, surgindo, preferencialmente, nos indivíduos com idade entre 18 e 39 anos e entre 50 e 69 anos, sendo homes e mulheres igualmente afetados. É importante ressaltar que fatores genéticos e ambientais estão diretamente relacionados a idade de início da doença (ARMSTRONG & READ, 2020).

Classificação clínica da psoríase

A patogênese da psoríase é complexa e ainda não está totalmente esclarecida. A ativação excessiva de determinadas partes do sistema imunológico adaptativo é considerada característica central para o desenvolvimento da doença. Infecções, trauma e o uso de determinados fármacos são alguns fatores que podem desencadear esta doença em pessoas previamente predispostas (SCHLEICHER, 2016).

As manifestações dermatológicas da psoríase são variadas. A psoríase vulgar também é chamada psoríase em placas e é o tipo mais prevalente. Os termos psoríase e psoríase vulgar são usados indistintamente na literatura científica, no entanto, existem distinções importantes entre os diferentes subtipos clínicos (RENDON & SCHAKEL, 2019).

A grande maioria dos casos de psoríase correspondem a psoríase crônica em placas ou psoríase vulgar. As manifestações clássicas são placas eritematosas (Figura 35.1) e pruriginosas bem demarcadas, cobertas por escamas prateadas. As placas podem coalescer e cobrir grandes áreas da pele. Os locais comuns incluem o tronco, as superfícies extensoras dos membros e o couro cabeludo (LEBWOHL, 2018).

A psoríase inversa, também chamada de psoríase flexural, afeta os locais intertriginosos e é caracterizada clinicamente por placas e manchas eritematosas ligeiramente erosivas. Outra classificação clínica é a psoríase gutata, que é uma variante com início agudo de pequenas placas eritematosas. Geralmente afeta crianças e adolescentes e é frequentemente desencadeada por infecções das amígdalas por estreptococos do grupo A. Cerca de um terço dos pacientes com psoríase gutata irão desenvolver psoríase em placas durante a vida adulta (RENDON & SCHAKEL, 2019).

A forma pustulosa é caracterizada por múltiplas pústulas estéreis coalescentes, podendo ser localizadas ou generalizadas. É uma condição grave acompanhada por febre. Possui rápida progressão e toxicidade sistêmica podendo ser fatal (SCHLEICHER, 2016).

A psoríase pustulosa generalizada se apresenta com um quadro agudo e curso rapidamente progressivo caracterizado por vermelhidão difusa e pústulas em região subcorneal, e é frequentemente acompanhada por sintomas sistêmicos. A psoríase eritrodérmica é uma condição aguda em que mais de 90% da superfície total do corpo está com aspecto eritematoso e inflamado. A eritrodermia pode se desenvolver em qualquer tipo de psoríase e requer tratamento de emergência (RENDON & SCHAKEL, 2019).

Figura 35.1. Placas eritematosas bem demarcadas (manifestação clássica da psoríase)



Fonte: SCHLEICHER, 2016.

Comorbidades associadas à psoríase

A psoríase geralmente afeta a pele, mas também pode afetar as articulações e tem sido associada ao desenvolvimento de algumas doenças. A inflamação não se limita à pele, podendo afetar diferentes sistemas de órgãos. Assim, considera-se que a psoríase é uma entidade sistêmica ao invés de uma apenas uma doença dermatológica (RENDON & SCHAKEL, 2019).

Os pacientes com psoríase podem apresentar hiperlipidemia, hipertensão arterial sistêmica (HAS), doença arterial coronariana (DAC), diabetes mellitus tipo II e aumento do índice de massa corporal. A síndrome metabólica, que compreende as condições acima mencionadas acima em um único paciente, é geralmente duas vezes mais frequente em pacientes com psoríase. Placas ateromatosas coronárias também são duas vezes mais comuns em pacientes com a doença (SCHLEICHER, 2016).

Diversos estudos mostraram uma maior prevalência de diabetes e doenças cardiovasculares relacionadas com a gravidade da psoríase. Apesar de existirem opiniões divididas entre os estudiosos da área, há evidências de que a psoríase aumenta de forma independente o risco para infarto agudo do miocárdio (IAM), acidente vascular encefálico (AVE) e morte devido a doença cardiovascular (DCV). Constatou-se também que o risco também se aplica a pacientes com psoríase leve, em menor extensão. A inflamação vascular avaliada por meio de tomografia computadorizada por emissão de pósitrons revelou que a duração da psoríase é um fator de previsão negativo. Os efeitos cumulativos da inflamação crônica de baixo grau podem acelerar o desenvolvimento de outras doenças (RENDON & SCHAKEL, 2019).

A inflamação psoriática das articulações resulta em artrite psoriática (APs), uma espondiloartropatia inflamatória soronegativa. Até 30% dos pacientes com psoríase têm rigidez, dor, inchaço e sensibilidade das articulações, tendões circundantes e ligamentos. A entese é onde as fibras do tendão, ligamento ou cápsula articular se inserem no osso. Inflamação da entese (entesite) é tipicamente encontrado na artrite psoriática. Se apresenta clinicamente com dactilite e entesite em padrões oligoarticulares ou poliarticulares (LEBWOHL, 2018).

A variante poliarticular está frequentemente associada ao envolvimento das unhas. A psoríase ungueal afeta mais da metade dos pacientes e pode se apresentar como a única manifestação da doença em alguns pacientes. O principal diagnóstico diferencial das lesões é a onicomicose (SCHLEICHER, 2016).

Além de um risco aumentado de doença cardíaca ou metabólica, a psoríase foi associada a uma maior prevalência de doenças renais e gastrointestinais crônicas. Locais de suscetibilidade compartilhados entre a psoríase e doenças inflamatórias do intestino sustentam essa associação. A psoríase também pode ser um fator de risco para doença renal crônica e doença renal terminal, independente de fatores de risco tradicionais. Além disso, doença hepática leve, documentada por estudos de imagem, também foi relatada (RENDON & SCHAKEL, 2019).

Comprometimento da qualidade de vida causada pela psoríase é comparável ao câncer e à depressão. Acredita-se que a alta carga emocional da doença seja devida aos sintomas de dor, prurido e sangramento, além das comorbidades associadas. Pacientes com psoríase têm maior chance de desenvolverem

depressão e ansiedade (RENDON & SCHAKEL, 2019).

Diagnóstico da psoríase

O diagnóstico da psoríase é principalmente clínico. Existem vários subtipos de psoríase. A determinação exata do subtipo é necessária para orientar o manejo apropriado. O diagnóstico da psoríase é clínico e sua classificação é baseada nas características morfológicas da lesão. No entanto, os achados clínicos frequentemente se encaixam em mais de uma categoria. Existem diferentes tipos clínicos, sendo o mais comum a psoríase em placas, correspondendo a cerca 80%-90% dos casos. É caracterizada por placas bem demarcadas, simétricas e eritematosas com escamas prateadas sobrepostas, geralmente localizadas no couro cabeludo, tronco, nádegas e extremidades, mas podendo ocorrer em qualquer parte do corpo. Os pacientes podem apresentar também o envolvimento das unhas. Lesões ativas podem cursar com sintomas de prurido e/ou dor. A gravidade da doença é classificada como leve, moderada e grave (KIM *et al*., 2017).

Algumas doenças cutâneas mimetizam psoríase e por esse motivo em alguns casos mais testes podem ser necessários para confirmar o diagnóstico. Se houver incerteza sobre o diagnóstico ou se a psoríase diagnosticada não responder adequadamente ao tratamento, o médico deverá ser consultado novamente (KIM *et al*., 2017).

Tratamento da psoríase

Os objetivos do tratamento são o controle e a melhora da doença e dos sintomas. O tratamento da psoríase depende de vários fatores. As áreas corporais envolvidas determinam a formulação e a dosagem dos tratamentos tópicos. A seleção de uma terapia apropriada também é substancialmente influenciada pela presença de outras comorbidades (SCHLEICHER, 2016).

Algumas condições clínicas podem influenciar a conduta terapêutica a ser tomada, sendo elas: infecção pelo vírus do HIV ou das hepatites B e C, doenças cardiovasculares, alcoolismo e passado de neoplasia. Outro fator importante é a idade do paciente, uma vez que alguns medicamentos podem ser excretados de forma inadequada por pacientes de idade mais avançada ou com problemas renais prévios. Vale ressaltar ainda a necessidade de atenção especial com as mulheres em idade fértil devido aos efeitos teratogênicos das medicações (GREB *et al*., 2016).

Atualmente, os medicamentos corticosteroides são a base da terapia tópica para o tratamento da psoríase. Existem diversas formulações disponíveis no mercado: soluções, espumas, sprays, shampoos e géis. São shampoos obviamente são prescritos para o couro cabeludo, enquanto pomadas ou cremes são normalmente mais usados para o rosto, tronco e extremidades. Dentre as desvantagens estão: o tempo necessário para a aplicação, reações adversas locais e eliminação incompleta das lesões (SCHLEICHER, 2016).

As regiões do corpo que habitualmente são mais sensíveis aos esteroides necessitam de corticosteroides tópicos de baixa potência ou agentes poupadores de esteroides (vitamina D tópica ou inibidores tópicos da calcineurina) com o objetivo de reduzir ao máximo os efeitos colaterais indesejáveis nesses locais. Já os corticosteroides mais potentes podem ser reservados para áreas de pele mais espessa.

Atrofia cutânea e despigmentação local são os efeitos adversos mais comuns relacionados ao uso de corticosteroides tópicos (GREB *et al*., 2016).

Os medicamentos análogos tópicos da vitamina D são aprovados para psoríase e podem ser usados como monoterapia ou em combinação com os corticosteroides. Eles atuam principalmente no sistema imunológico do indivíduo afetado, atuando na modulação e normalização da maturação dos queratinócitos. Embora esses agentes sejam menos eficazes do que corticosteroides, seu perfil de efeitos adversos é mais aceitável pelos pacientes (GREB *et al*., 2016).

A diferenciação dos queratinócitos pode ser atenuada pelo uso dos retinóides tópicos, provocando dessa forma uma supressão da resposta imune. Apesar de sua alta eficácia, são muito utilizados em associação com os corticosteroides tópicos devido aos seus efeitos irritativos. Os inibidores de calcineurina tópicos são muito utilizados em regiões sensíveis a esteroides, mesmo que ainda não tenham sido aprovados para o tratamento da psoríase, por serem bem tolerados (GREB *et al*., 2016).

Para pacientes com psoríase refratária, podem ser indicados fototerapia e/ou terapia sistêmica, mas os pacientes frequentemente preferem terapia sistêmica em vez de fototerapia (SCHLEICHER, 2016).

CONCLUSÃO

A psoríase é uma doença genética, crônica e autoimune que acomete principalmente a pele. Dentre outros acometimentos da doença estão aumento da incidência de doenças cardiovasculares e doença renal. Afeta igualmente homens e mulheres e sua fisiopatologia ainda é pouco esclarecida.

O diagnóstico é clínico e a classificação do subtipo é de extrema importância para guiar o tratamento, sendo a psoríase vulgar a categoria mais comum. O tratamento baseia-se principalmente no uso de corticosteroides tópicos, no entanto, pacientes com doença moderada a grave podem se beneficiar da fototerapia e terapia sistêmica.

REFERÊNCIAS BIBLIOGRÁFICAS

ARMSTRONG, A.W. & READ, C. Pathophysiology, clinical presentation, and treatment of psoriasis: a review. JAMA, v. 323, p. 1945, 2020.

GREB, J.E. *et al*. Psoriasis. Nature Reviews Disease Primers, v. 2, p. 1, 2016.

KAMIYA, K. *et al*. Risk factors for the development of psoriasis. International Journal of Molecular Sciences, v. 20, p. 4347, 2019.

KIM, W.B. Diagnosis and management of psoriasis. , v. 63, p. 278, 2017.

LEBWOHL, M. Psoriasis. Annals of Internal Medicine, v. 168, ITC49, 2018.

RENDON, A & SCHAKEL, K. Psoriasis Pathogenesis and Treatment. International Journal of Molecular Sciences, v. 20, p. 1475, 2019.

SCHLEICHER, S.M. Psoriasis: pathogenesis, assessment, and therapeutic update. Clinics in Podiatric Medicine, v. 33, p. 355, 2016.

ÍNDICE REMISSIVO

Acantolítica 16
Acne Vulgar 248
Aloe Vera 26
Alopecia Androgênica 1
Alopecia Sifilítica 230
Anormalidades da Pele 62
Antibióticos 183
Brasil 127
Cabelo 37
Calosidade do Pé 120
Calosidade dos Dedos 120
Câncer 31
Câncer de Pele 49, 102, 160
Carcinoma Basocelular 49, 87
Carcinoma Espinocelular 160
Covid 153
Covid-19 255
COVID-19 235
Covid-19; 166
Deformidade dos Dedos 120
Dermatite Atópica 145, 209
Dermatologia 1, 21, 49, 56, 62, 87, 102, 109, 145, 160, 166, 202, 209, 230, 248, 266, 284
Dermatopatia 77
Dermatose 16
Detecção Precoce de Câncer 275
Diagnosis 137
Displasia Hipo-Hidrótica 21
Doença de Grover 16
Doenças da Pele 145, 202, 248, 284
Doenças do Cabelo 1
Ectoderma 21
Envelhecimento da Pele 109
Epidemiologia 42, 127, 190
Escabiose 235
Extensão Universitária 209
Genética 21
Geriatric 223
Gestantes 62
Hanseníase 42, 127, 202
Higiene da Pele 62
Leishmaniose Tegumentar Americana 190
Lúpus Eritematoso Cutâneo 77
Malassezia 10
Manifestações Cutâneas 77, 175
Melanoma 102
Micose Fungoide 10
Miíase Cutânea 255
Neoplasias Cutâneas 275
Neurofibromatose 1 175
Nordeste 190
Papilomavírus Humano 31
Peçonhas 266
Pediatria 235, 255
Pele 166
Prevenção de Doenças 275
Protetores Solares 275
Psoríase 284
Psoriasis 153
Queimadura 26
Queloide 56
Reação Adversa 183
Saúde do Idoso 109
Saúde Pública 42
Sífilis 230
Sífilis Secundária 230
Sinais e Sintomas 175
Síndrome de Stevens-Johnson 183
Síndrome do Nevo Basocelular 87
Síndrome Gorlin-Goltz 87
Skin-Aging 223
Skincare 223
Sporotrichosis 137
Sulfadiazina de Prata 26
Terapêutica 1
Tinha Versicolor 10
Toxinas 266
Tratamento 56
Treatment 137
Unhas 37
Veneno 266
Verruga 31
Vitiligo 37